

T1542

**T.C.  
AKDENİZ ÜNİVERSİTESİ  
TIP FAKÜLTESİ  
FİZİKSEL TIP VE REHABİLİTASYON  
ANABİLİM DALI**

**KARPAL TÜNEL SENDROMLU HASTALARDA EL-EL BİLEK  
İSTİRAHAT SPLİNTİ VE LOKAL KORTİKOSTEROİD  
ENJEKSİYONUNUN ETKİNLİKLERİNİN KLİNİK,  
ELEKTROFİZYOLOJİK VE ULTRASONOGRAFİK  
YÖNTEMLERLE DEĞERLENDİRİLMESİ**

**Dr. Sevgi URHAN**

**Uzmanlık Tezi**

**Tez Danışmanı  
Yrd. Doç. Dr. Cahit Kaçar**

T 1542

“Kaynakça Gösterilerek Tezinden Yararlanılabilir”

**Antalya, 2003**

## TEŞEKKÜR

Uzmanlık eğitimim süresince bilgi ve deneyimlerinden yararlandığım, her zaman yakın ilgi ve desteğini gördüğüm değerli hocam *Prof. Dr. Tiraje TUNCER*'e teşekkür ederim. Yalnız tez çalışmamda değil tüm klinik çalışmalarında yol göstericiliğini ve yardımlarını her zaman minnetle anacağım değerli tez hocam *Yrd. Doç. Dr. Cahit KAÇAR*'a saygı ve teşekkürlerimi sunarım.

Eğitimime katkılarından dolayı *Prof. Dr. Mehmet İhsan ARMAN*, *Prof. Dr. Bülent BÜTÜN*, *Doç. Dr. Nilüfer BALCI*, *Doç. Dr. Sibel ÇUBUKÇU*, *Yrd. Doç. Dr. Erdal GİLGİL* ve *Öğr. Gör. Dr. Nehir SAMANCI*ya teşekkür ederim.

Ayrıca değerli yardımlarından dolayı *Uzm. Dr. Emel ALİMOĞLU*'na ve onun nezdinde Radyoloji Anabilim Dalı çalışanlarına teşekkürü borç bilirim.

Tezimin yazımında yardımcı olan *Dr. Evren TERCAN*'a, aynı ortamı paylaştığım ve birlikte çalışmaktan onur duyduğum asistan arkadaşlarıma ve klinik fizyoterapistlerine de teşekkür ederim.

Dr. Sevgi Urhan

## İÇİNDEKİLER

<b>SİMGELER ve KISALTMALAR DİZİNİ</b>	<b>i</b>
<b>ŞEKİLLER DİZİNİ</b>	<b>ii</b>
<b>TABLolar DİZİNİ</b>	<b>iii</b>
<b>1. GİRİŞ</b>	<b>1</b>
<b>2. GENEL BİLGİLER</b>	<b>2</b>
2.1. Tanım ve Tarihçe	2
2.2. Anatomi	2
2.3. İnsidans-prevalans	5
2.4. Etiyoloji ve Patogenez	6
2.5. Klinik	8
2.6. Tanı	10
2.6.1. Öykü ve Fizik Muayene	10
2.6.2. Elektrofizyolojik Değerlendirme	12
2.6.3. Görüntüleme Yöntemleri	17
2.7. Ayırıcı Tanı	18
2.8. Tedavi	19
2.8.1. Cerrahi Olmayan Tedavi Seçenekleri	19
2.8.2. Cerrahi Tedavi	20
<b>3. HASTALAR VE METOD</b>	<b>22</b>
3.1. Hastalar	22
3.2. Klinik Değerlendirme	22
3.3. Elektrofizyolojik Değerlendirme	23
3.4. Ultrasonografi	24
3.5. Tedavi	24
3.6. İstatistiksel Analiz	25
<b>4. BULGULAR</b>	<b>26</b>
4.1. Genel Özellikler	26
4.2. Tedavi Öncesi İki Grubun Karşılaştırılması	28
4.3. Tedavi Sonrası İki Grubun Karşılaştırılması	28

4.4. Enjeksiyon Grubu	28
4.5. Splint Grubu	31
<b>5. TARTIŞMA</b>	33
<b>SONUÇ</b>	37
<b>ÖZET</b>	38
<b>KAYNAKLAR</b>	39

## SİMGELER VE KISALTMALAR DİZİNİ

KTS	Karpal Tünel Sendromu
PT	Pronator Teres
FKR	Fleksör Karpi Radialis
FDS	Fleksör Digitorum Sublimis
PL	Palmaris Longus
FPL	Fleksör Pollisis Longus
FDP	Fleksör Digitorum Profundus
PK	Pronator Kuadratus
TKL	Transvers Karpal Ligament
FKU	Fleksör Karpi Ulnaris
MRG	Manyetik Rezonans Görüntüleme
OP	Oponens Pollisis
APB	Abdüktör Pollisis Brevis
RA	Romatoid artrit
PNP	Polinöropati
EMG	Elektromiyografi
USG	Ultrasonografi
VAS	Vizüel Analog Skala
CRP	C-reaktif Protein
ESH	Eritrosit Sedimantasyon Hızı
RF	Romatoid Faktör
VKİ	Vücut Kitle İndeksi
BKAP	Birleşik Kas Aksiyon Potansiyeli
DM	Diabetes Mellitus

## TABLÖLAR DİZİNİ

Tablo		Sayfa
2.1.	Karpal tünel sendromuna neden olan durumlar	9
2.2.	KTS için kabul edilen sinir iletim çalışması protokolü	15
2.3.	Sinir iletim çalışmalarının normal erişkin değerleri	16
2.4.	KTS için kabul edilen elektromiyografi protokolü	17
4.1.	Hastaların klinik özellikleri	26
4.2.	Hastalarımızdaki KTS'na neden olabilecek etiyolojik faktörler	27
4.3.	Tedavi öncesi klinik bulgular, elektrofizyolojik ve ultrasonografik değerlendirme bulgularının karşılaştırılması	31

## ŞEKİLLER DİZİNİ

Şekil		Sayfa
2 1.	El bileğinin karpal tünel seviyesinden transvers kesiti	3
2 2.	Median sinirin duyuşal innervasyon alanı	4
4 1.	Bir hastada kortikosteroid enjeksiyonu öncesi median sinirlerin ultrasonografik görünümü	30
4 2 a	Aynı hastada kortikosteroid enjeksiyonu sonrası sađ median sinirin ultrasonografik görünümü	29
4 2 b	Aynı hastada kortikosteroid enjeksiyonu sonrası sol median sinirin ultrasonografik görünümü	30

## 1. GİRİŞ

Median sinirin el bileğinde kompresyonu sonucu oluşan karpal tünel sendromu (KTS) en yaygın tuzak nöropatisi olarak kabul edilmektedir. 1853 yılında Paget tarafından tanımlandığından beri pek çok araştırmacı tarafından incelenmiştir.

Karpal tünel sendromlu hastalar median sinirin innerve ettiği parmaklarda pareteziden (ağrı olabilir ya da olmayabilir) ve başparmak abdüksiyonunda güçsüzlükten yakınır. Semptomlar gece kötüleşir ve sıklıkla hastayı uyandırır. Standart tedaviler splintleri, lokal steroid enjeksiyonlarını, fizik tedavi yöntemlerini ve cerrahi dekompresyonu içermektedir. Cerrahi olmayan tedaviye cevap sınırlı gibi görünmekle birlikte, cerrahi tedaviden de tüm hastalar fayda görmemektedirler.

Çalışmamızda karpal tünel sendromu tedavisinde steroid enjeksiyonu ve splint uygulamasının etkinliklerini değerlendirmeyi amaçladık. Değerlendirmede klinik ve elektrofizyolojik yöntemlere ek olarak non-invaziv bir yöntem olan ultrasonografiyi de kullandık. Ultrasonografinin median sinirin görüntülenmesi ve tedavi etkinliğinin değerlendirilmesinde kullanılabilir bir yöntem olup olmadığını araştırdık.



## 2.GENEL BİLGİLER

### 2.1. Tanım ve Tarihçe

Median sinirin tuzak nöropatisi en sık görülen tuzak nöropatisidir, hatta en yaygın periferik nöropatidir. Tuzaklanmanın en sık gerçekleştiği yer ise karpal tüneldir (1-3). KTS median sinirin el bileğinde kompresyonu sonucu ortaya çıkan nöropatidir (4).

Parmaklardaki ağrı ve duyu bozuklukları (dizestezi) yıllarca akroparestezi olarak adlandırılmış ve servikal köklerle ilişkilendirilmiştir (5). Median sinir kompresyonu ilk kez 1854'de Paget tarafından tanımlanmıştır (6). Putnam 1880'de 37 vakalık bir seri sunmuştur. Marie ve Fox (1913) el bileğinde travmatik olmayan median sinir lezyonlarının ilk ayrıntılı klinik ve patolojik değerlendirmesini yapmışlardır. H. Galloway 1924'de ilk kayıtlı karpal tunel gevşetme operasyonunu yapmıştır. J. Learmonth 1933'de transvers karpal ligamentin cerrahi transseksiyonuna ait detaylı bir vaka sunumu yapmıştır (7). 1966'da Phalen bu klinik tabloyu bir sendrom olarak tanımlamış, KTS'lu 654 olguda deneyimlerini rapor etmiştir (6).

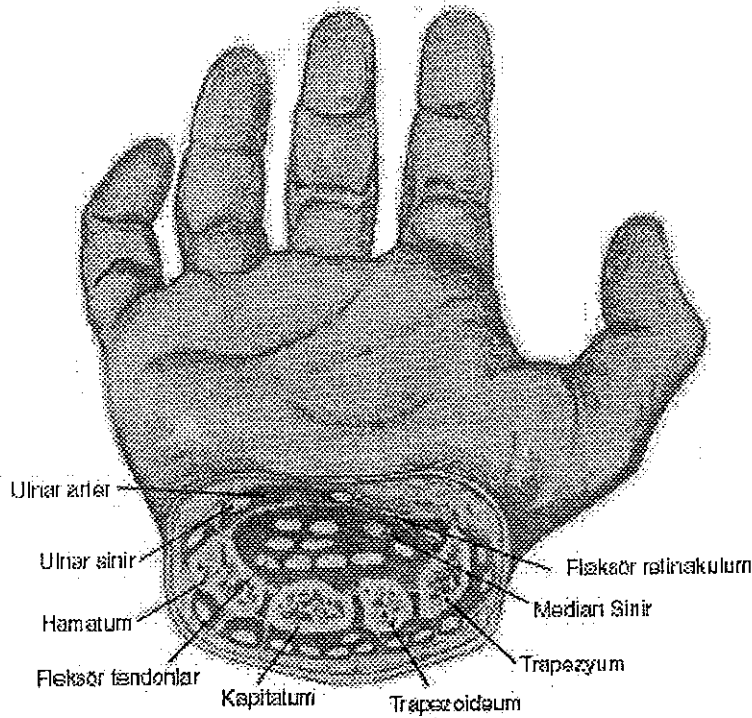
### 2.2. Anatomi:

Median sinir brakial pleksusun medial ve lateral kordlarının birleşiminden oluşur (8-10). Lateral kord C6-7 liflerinden oluşur ve tenar bölge, başparmak, işaret parmağı ve orta parmağın median duysal liflerini ve proksimal median önkol kaslarının motor liflerinin çoğunu sağlar. Medial kord C8-T1 liflerinden oluşur, önkol ve elin distal median kaslarının motor liflerinin büyük kısmını ve yüzük parmağın lateral yarısının duysal liflerini sağlar.

Kolun üst kısmında median sinir m. muskuler dal vermeden brakial arterin lateralinde aşağı iner. Kolun üst kısmının yarısını geçince brakial arteri çaprazlar ve aşağıya doğru onun medialinde seyrederek (8,10) Önkolda pronator teres (PT) kasının iki başının arasından geçer ve pronator teres, fleksör karpı radialis (FKR), fleksör digitorum sublimis (FDS) ve bazı bireylerde palmaris longus (PL) kaslarına dallar verir. Son olarak ön kol proksimalinde fleksör pollicis longus (FPL), 2 ve 3 parmağın fleksör digitorum profundus (FDP)unun medial başı ve

pronator kuadratus (PK) kaslarını innerve eden anterior interosseal sinir ayrılır. Anterior interosseal sinir klinik olarak motor sinir olarak bilinir çünkü yüzeysel duyu liflerini taşımaz. Ancak el eklemini ve interosseal membranı besleyen derin duyu lifleri taşır (8)

Median sinir karpal tünel ve el bileğinin hemen proksimalinde subkutan olarak seyreder ve tenar bölgenin duysunu alan palmar kutanöz sensorial dal ayrılır. Daha sonra median sinir karpal tünelden geçerek el bileğine girer (8). Karpal tünel duvarları palpe edilebilen kemiksel bir kanaldır (11). Karpal kemikler karpal tünelin tabanını ve kenarlarını oluşturur, transvers karpal ligament (TKL) ise tavanını yapar (8) (Şekil 2.1). Skafoid tüberkül tenar bölgenin basisinde distal el bileği çizgisinin hemen distalinde kemiksel bir çıkıntıdır. FKU bu çıkıntıya yapışıp, bunun distalinde trapezyumun tüberkülünün altında bir kanala girer. Bu iki kemik skafoid ve trapezyum karpal tünelin radial sınırını oluşturur. Pisiform ise distal ve proksimal el bileği çizgilerinin arasındaki dar aralıkta ulnar bölgede yer alır. Fleksör karpi ulnaris (FKU) pisiforma yapışır ve hamatumun çengeline yapışan pisohamat ligament boyunca ek bir güç sağlar. Hamatumun çengeli pisiform ile birlikte tünelin ulnar kenarını meydana getirir.



Şekil 2.1. El bileğinin karpal tünel seviyesinden transvers kesiti

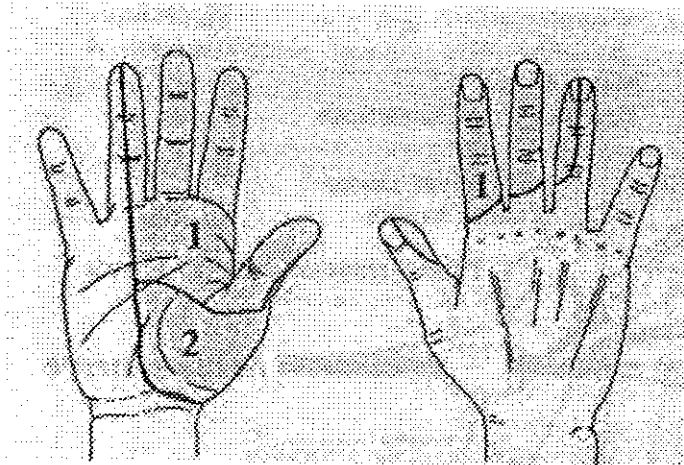
Palpe edilmesi güçtür. Hamatumun çengeli pisiformun 2 cm distalinde ve hafifçe radialinde bulunur. Burası da hipotenar bölgeyi ayıran çizgi üzerine düşer (11)

TKL iki şerit halinde uzanır. Proksimal band skafoid kemik tüberkülünden pisiform kemiğe doğru, distal band ise trapezium tüberkülünden hamatum çengeline doğru uzanır

KTS olan hastalarda manyetik rezonans görüntüleme (MRG) ile yapılan çalışmalarda karpal tünel alanının normal kişilerden daha küçük olduğu saptanmıştır. Karpal tünel basınçları el bileği nötral pozisyonda iken en düşük değerlerdedir. Fleksiyonda 2.5, ekstansiyonda ise 2 katına çıkar. Karpal tünel alanı fleksiyonda hem proksimal (pisiform) hem de distal (hamatum çengeli) seviyede azalırken, ekstansiyonda ise sadece pisiform seviyesinde azalır (6).

Karpal tünelden median sinirin yanı sıra 9 fleksör tendon geçer: FDP (4 tendon), FDS (4 tendon) ve FPL. Avuç içinde median sinir motor ve duyuşal dallarına ayrılır. Motor dal avuç içinde distal olarak seyreder ve 1. ve 2. lumbrikal kasları besler. Ek olarak rekurren tenar motor dalı verir. Bu dal tenar bölgedeki kasları oponens pollisis (OP), abdüktör pollisis brevis (APB), fleksör pollisis brevisin süperficial başı) beslemek için geri döner.

Median sinirin duyuşal lifleri başparmak mediali, işaret parmağı, orta parmak ve 4. parmağın lateral yarısı ile avucun radial üçte iki kısmına duyuşal lifler sağlar (8,9) (Şekil 2.2).



Şekil 2.2. Median sinirin duyuşal innervasyon alanı

- 1: Palmar dijital duyuşal dallar
- 2: Palmar kutanöz duyuşal dal

İşaret parmağı ve orta parmağın her biri iki dijital dal tarafından beslenir (bir lateral ve bir medial) Başparmak ve yüzük parmağının ise her biri sadece bir dal alır (8). Elin duyusunun çoğunluğunun median sinir tarafından sağlanması anatomik bir varyasyondur ve nadir değildir (9).

Bazı bireylerde median ve ulnar sinirler arasında anostomoz olabilir (Martin-Gruber anostomozu). Bu anostomoz sadece motor lifleri içerir. Unilateral ya da bilateral olabilir (8).

Kadavralar üzerinde yapılan bir çalışmada Martin-Gruber anostomozu 118 kadavranın 25 (%21,2)'inde, toplam 236 üst ekstremitenin 31(%13,1)'inde saptanmıştır(12)

### 2.3. İnsidans-Prevalans

KTS insidansı %0,1 ile %3,7 arasında bildirilmiştir (2,6,13-15). Ömür boyu risk %10'dur (16) Beyazlarda 1,8 kat daha fazla saptanmıştır (14) Cerrahi KTS insidansı ise 0,9/1000'dir (17) Atroshi ve ark elde median sinir dağılım alanında ağrı, uyuşma ve/veya karıncalanma prevalansını %14,4 olarak saptamışlar, KTS prevalansını klinik olarak %3,8, elektrofizyolojik değerlendirme ile %4,9 oranında bildirmişlerdir. Klinik ve elektrofizyolojik bulguların ikisinin birden pozitif olduğu olguları aldıklarında ise prevalansın %2,7 olduğunu saptamışlardır (18).

Kadınlarda erkeklerden daha sık görülür. Kadın-erkek oranı 2:1 ile 6,6:1 arasında bildirilmiştir (6,13,19,20) MRG ile yapılan çalışmalarda karpal tünelin kadınlarda daha dar olduğu saptanmıştır (6).

Genellikle 30-60 yaşlarında oluşur. Sıklık yaşla artar (6,19). Her yaş artışıyla risk %1 oranında artmaktadır (14). Prevalansın en fazla 45-54 yaşları arasında olduğu bildirilmiştir (13-14) Hastaların %50'si tanı anında 40-60 yaşları arasındadır (21).

KTS'nun prevalansı hakkında çok az veri vardır Amerika Birleşik Devletleri'nde toplumun yaklaşık %1'inde görüldüğü bildirilmiştir (6) Genel popülasyondaki prevalansı %1-16 arasında değişmektedir Diyabetik hastalarda bu %11-23'e çıkar (22,23). Bir çalışmada beş yıllık bir dönemde prevalans 125/100.000 bulunmuştur. Başka bir çalışmada ise prevalansın 515/100.000

olduğu tahmin edilmiş ve bu hastaların yarısında meslekle ilişkili olduğu düşünülmüştür (3).

KTS herhangi bir bireyde görülebilirse de, en sık endüstri işçileri ile işi ya da hobisi tekrarlayıcı bilek hareketleri gerektiren bireylerde ve titreşim yapıcı araç kullananlarda görülür. Endüstri işçilerinde prevalansı %15 olarak bulunmuştur (6).

KTS hastaların %50-58'inde bilateraldir (6,13,19,21). Bilateral olgularda dominant el genellikle daha önce ve daha şiddetli olarak tutulur. Unilateral olgularda da sıklıkla dominant el tutulur (6,19,21). Bagatur ve Zorer (24)'in bir çalışmasında ilk bakışta semptomların hastaların %59'unda bilateral olduğu görülmüş, ancak elektrofizyolojik değerlendirmede median sinir hasarı asemptomatik elde %66 oranında saptanmış ve bu gruptaki hastaların %73'ü karşı el opere edildikten sonra semptomatik hale gelmiştir. Semptomların süresi ile bilateral tutulum arasında da korelasyon saptanmıştır.

#### 2.4. Etyoloji ve Patogenez

KTS etyopatogenezi tam olarak aydınlatılamamıştır. Vakaların çoğu idiyopatikdir. İdiyopatik vakaların etyolojisi uzun süre TKL'in tenosinoviti olarak kabul edilmiş olmasına rağmen, patolojik değerlendirme tipik olarak inflamasyona dair çok az kanıt göstermiştir (6). Birçok hastada ödem, vasküler skleroz ve fibrozis gözlenmesine rağmen bulgular konnektif dokuya tekrarlayan stres ile uyumludur (6,25). Phalen 181 biyopsinin 91'inde sinovyumda fibrozis ya da kalınlaşma, 64'ünde ise kronik inflamasyon bulmuştur. Ayrıca eşlik eden stenozan tenosinovite dair yüksek insidans bildirmiştir (4).

Genişlemiş TKL karpal tünelde basınç artışına ve sinir iskemisinin başlamasına neden olur (25). Daha uzamış kompresyonla sinir iletiminin yavaşlaması ve iletim bloğu ile karakterize demiyelinizasyon meydana gelir (6,25). Eğer kompresyon yeteri kadar şiddetliyse Wallerian dejenerasyon ve aksonal kayıp ortaya çıkar.

Etyolojide herediter predispozisyon ileri sürülmüştür. KTS'nun erkekten erkeğe geçişli kalıtsal bir hastalık olduğu ve familial olgularda semptomların erken yaşta genellikle ilk dekatta başladığı rapor edilmiştir (6). Leifer ve ark. bir

ailenin üç kuşaktan toplam yedi bireyinde, başka bir ailenin ise iki kuşaktan sekiz bireyinde bilateral KTS saptamışlar ve paternin otozomal dominant geçişle uyumlu olduğunu ileri sürmüşlerdir (26). Radecki (27) KTS'lu hastaların %27,3'ünde, KTS nedeniyle opere olanların ise %39,3'ünde KTS'nun ailevi olarak görüldüğünü (ailenin iki veya daha fazla bireyinde KTS varlığı) bildirmişlerdir.

KTS olan olgularda glutamik oksaloasetik transaminaz (AST) düzeyleri ölçülerek vitamin B6 eksikliği gösterilmiş, piridoksin kullanımı ile vitamin B6 eksikliği ve buna bağlı nörolojik semptomların düzeldiği bildirilmiştir (6).

Tuzak nöropatilerinin oluşumunda eksternal ve internal faktörler söz konusudur. Başlıca üç ana eksternal faktör vardır:

- 1- Periferik sinirin seyrettiği yolun anatomik özellikleri
- 2- Sinirin sıkıştığı bölgenin hareket düzeni
- 3- Sistemik nedenler

Sinirin dar bir anatomik yapı içinden geçmesi sinirin sıkışmasını kolaylaştırır (karpal ve tarsal tünel gibi)(28). İşyerinin gelişen tuzak nöropatisi prevalansına etkisi en çok tekrarlayan hareketlerin ve yoğun işin kümülatif travma oluşturması ile bağlantılıdır (1). Bir çalışmada KTS hafif kuvvet, az tekrar gerektiren işlerde çalışanlarda %0,6, çok kuvvet, çok tekrar gerektiren işlerde çalışanlarda ise %5,6 oranında saptanmıştır. El bileği fleksiyonu sırasında parmak uçları ile sıkı kavrama hareketi, el tabanı proksimalinin bir materyali desteklemek amacıyla uzun süre kullanılması da median sinire baskı ve KTS'na yol açabilmektedir. KTS ile ilişkili olabilecek mesleki aktivitelerden bazıları şunlardır: Cilalama, elle ezme, parlatma, zımparalama, montaj, klavye kullanma, müzik enstrümanı çalma, operatörlük, paketleme, aşçılık, temizlik işleri, çocuk bakıcılığı, kamyon ve otobüs şoförlüğü, hemşirelik, garsonluk, barmenlik, kuaförlük (17,28).

KTS'nun 50-60 yaşlarında yüksek insidansı ve akromegalide, hamilelikte ve oral kontraseptif kullanan kadınlarda sık görülmesi, KTS oluşumunda hormonal değişikliklerin rolü olabileceğini düşündürmüştür. Hormonal değişikliklerin median sinir çevresinde ekstraselüler sıvı hacminde artışa neden olarak KTS'na neden olabileceği öne sürülmüştür (6).

KTS gebelikte %30'a varan sıklıkta görülebilir. Bazı araştırmacılar relaksinin sıvı birikimine yol açarak karpal tünelde basınç artışı yaptığını ve bunun da KTS'na neden olduğunu öne sürmüşlerdir (29)

Median siniri besleyen damarlarda oluşan vasküler spazmdan kaynaklanan anoksinin nöral iskemiye neden olabileceği bildirilmiştir. Bu hipotez, kronik hemodiyaliz hastalarında ve diyabetiklerde KTS'nun yüksek insidansını açıklayabilir.

KTS'na neden olabilecek birçok hastalık gösterilmişse de çoğu olgunun nedeni bulunamaz (idiyopatik yada primer) (6). KTS'na neden olan durumlar Tablo 2.1 'de görülmektedir (3,4,6,8,11,21,25,26,30-8).

Sigara içmek, fazla kilolu olmak ve işle ilgili vibrasyon dominant eldeki KTS gelişimi için risk faktörüdür (31). Vücut kitle indeksindeki (VKI) her bir ünite artış KTS riskini %8 arttırmaktadır (39).

Romatoid artritli (RA) hastalarda erken dönemde el bileğindeki şişlik, daha sonra sinovyal hipertrofi ve tenosinovyal kalınlaşma median sinir kompresyonuna neden olabilir. RA'li hastalarda görülen en yaygın sıkışma nöropatisi KTS'dur. Aynı zamanda median sinir kompresyonu yapan en sık inflamatuvar hastalık, RA'dir (6). RA'li hastalarda KTS insidansı %23-49 arasında değişmektedir (40).

## 2.5. Klinik

KTS'lu hastalar birçok semptom ve bulgularla gelebilir (8). Semptomlar genellikle sinsi başlangıçlıdır. Spontan olarak, sıklıkla gece başlayabildiği gibi, bazen travmayı (Colles kırığı) takiben de gelişebilir. En erken bulgular duysaldır. Hastalar başlangıçta genellikle median sinir innervasyon alanında paresteziden (yanma, karıncalanma ve uyuşukluk) yakınırırlar (1,6,8). Birçok hasta tüm elde parestezi tariflemesine rağmen, küçük parmak tutulumu direkt sorgulanırsa büyük bir kısmı sonradan küçük parmağın ayrıldığını belirtirler (8). Uyuşmayı ağrı izler. Semptomlar genellikle el bileği fleksiyon ya da ekstansiyon postüründeyken provoke olur(8,41). Daha yaygın olarak bu, araba kullanma, telefon ile konuşma, kitap veya gazete okuma gibi günlük aktiviteler sırasında ortaya çıkar.

**Tablo 2.1. Karpal tünel sendromuna neden olan durumlar**

(\*PL: Palmaris longus, FDS: Fleksör digitorum sublimis)

<b><u>İdiyopatik</u></b>	<b><u>Konjenital anomaliler</u></b>
<b><u>Mesleksel</u></b>	-Persistan median arter
-Tekrarlayan mekanik stres	-Konjenital dar karpal tünel
-Vibrasyon	-Anormal kaslar (PL,FDS)*
<b><u>Endokrin bozukluklar</u></b>	<b><u>Enfeksiyonlar</u></b>
-Hipotiroidi	-Histoplazmozis
-Akromegali	-Septik artrit
-Diabetes mellitus	-Lyme hastalığı
-Hiperparatiroidi (pirofosfat birikimi)	-Tüberküloz
<b><u>Kollajen ve İnflamatuar hastalıklar</u></b>	<b><u>Diğer</u></b>
-Romatoid artrit	-Hemodiyaliz
-Polimyaljia romatika/Temporal arterit	-Amiloidoz (ailesel ve kazanılmış)
-Sarkoidoz	-Gebelik ve laktasyon
-Sistemik lupus eritematosus	-Obezite
-Skleroderma	-Menopoz, ovariektomi, histerektomi
-Pigmente villonodüler sinovit	-Konjestif kalp yetmezliği
-Gonokokkal tenosinovit	-Mukolipidoz tip II ve III
-Polimiyozit/Dermatomyozit	-Önkol arteriovenöz fistülleri
-HLA B27 ile ilişkili spondilartropatiler	-Ailesel
<b><u>Tümörler</u></b>	-Gut, psödogut
-Ganglion	-Paget hastalığı
-Schwannom	-Sigara içmek
-Lipom	-Nörofibrom
-Hemanjiom	-Spastisite
<b><u>Travma</u></b>	-Ödem ve vücut sıvısını arttıran durumlar
-Kırıklar (özellikle Colles kırığı ve proksimal metakarp kırıkları)	<b><u>İlaçlar:</u></b>
-Kanama (antikoagülasyonu da içeren)	-İnterlökin-2
-Posttravmatik osteoartrit (osteofitler)	-Büyüme hormonu
-Tendon hasarı sonrası skar oluşumu	-Oral kontraseptif kullanımı



Noktürnal pareteziler özellikle yaygındır Uyku esnasında, persistan el bileği fleksiyonu ya da ekstansiyonu karpal tünel basıncının artmasına, sinir iskemisine ve ardından da paresteziye yol açar (8). Hastalar sıklıkla uykudan uyanırlar ve ellerini sallarlar ya da bükerek veya akan suyun altına tutarlar (8,40).

Yanıcı karakterdeki ağrı, kompresyon olan bölgenin distaline, median sinir innervasyon alanına yayılır, bileğe lokalize olabilir ya da median sinir sempatik sinirlerden zengin olduğu için proksimal olarak ön kola ve omuza yayılabilir (1,3,6,8,11,40). Bazı hastalar kolun tamamını içeren iyi lokalize edilemeyen yaygın bir ağrı tanımlayabilir.

Ağrı ve paresteziye elin ince motor fonksiyonlarına ilişkin bozukluklar eşlik edebilir. Örneğin iğneye iplik geçirmek olanaksızlaşır. Daha sonra yoklamayla cisimleri algılama (taktil gnoziz) bozulur. Olay ilerlerse motor dalların tutulumu sonucunda başparmak abduksiyon ve opozisyonunda kuvvet kaybı gelişebilir, bunu tenar bölgenin belirgin atrofi izler (6,8). Zamanla motor fonksiyonlardaki yetersizlik ve güçsüzlük daha belirgin hale gelir, hafif eşyaları bile ellerinden düşürürler (6)

Raynaud fenomeni ve akrosiyanoz KTS ile ilişkili olabilir (21) Elde soğukluk ve terleme hissi olabilir. Çünkü median sinir elin sempatik innervasyonunun büyük bir kısmını sağlar. Nadiren koruma duygusu kaybolur ve trofik ülserler gelişir. El bilek eklemının proksimalinde şişlik olabilir. Kronik tenosinovite bağlı şişlik genellikle tünel girişinin proksimalinde bulunur (4)

## 2.6. Tanı

### 2.6.1. Öykü ve Fizik Muayene

KTS tanısında ilk adım öykü ve fizik muayenedir. Noktürnal parestezi öyküsü tipiktir (6). Fizik muayenede erken dönemde median sinir innervasyon alanında duyu kaybı olabilir (6,8). Geniş bir seride median sinir dağılım alanında hipoestezi %79, hiperestezi %4,6 oranında bulunmuştur (21). İki nokta diskriminasyonu genellikle ağrı ve ısı duyusundan önce etkilenir. Tenar bölge üzerindeki duyu korunur, çünkü bu bölge karpal tünelin proksimalinden ayrılan palmar kutanöz duysal dal tarafından innerve edilir (8). Olay ilerlerse tenar

kaslarda güçsüzlük ve atrofi saptanabilir. Atrofi en iyi APB konturunun inspeksiyonu ile tespit edilebilir. Motor muayene başparmağın kompleks hareketleri üzerinde odaklanır. Başparmak abdüksiyonu ve opozisyonunda kuvvet kaybı olabilir (6). APB ve OP' in aktivitelerini izole etmek zor olabilir. Çünkü başparmak abdüksiyonu aynı zamanda abdüktör pollisis longus (radial sinir) tarafından sağlanır ve başparmak opozisyonu fleksör pollisis brevisin derin başı (ulnar sinir) ve fleksör pollisis longusun (anterior interosseöz sinir) kombinasyonu ile gerçekleşir (8).

**Tinel Belirtisi:** El bileğinde m. palmaris longusun tendonunun hemen dış tarafına, median sinir üzerine yapılan perküsyon bu sinirin dağılım alanı olan ilk üç parmak ve yüzük parmağının radial kısmında parestezi oluşturur. Buna Tinel belirtisi denir (3,11,21,41,42).

**Phalen Testi:** El bileğinin bir dakika süreyle maksimal fleksiyonu sırasında parestezi gelişmesidir. Bu pozisyonda median sinir TKL ile yandaki fleksör tendon arasında sıkışır (1,11,21,41-43).

**Ters Phalen (Buda) Testi:** El bileğinin bir dakika süreyle maksimal pasif ekstansiyonu sırasında parestezi gelişmesidir (1,3).

**Modifiye Phalen Testi:** El bileği maksimal aktif fleksiyonda iken başparmak ile ikinci ve üçüncü parmak opozisyonu ile parestezi gelişmesidir.

**Bilek Silkeleme Testi:** Hastanın hikayesinde eldeki semptomların el bileği ve parmakların hızlı sallanma hareketinden sonra azalmasıdır (1).

**El elevasyon testi:** Her iki el ve kol başın üzerinde olacak şekilde yukarı kaldırılır, iki dakika içinde semptomların ortaya çıkması pozitif olarak kabul edilir. Bu testin sensitivitesi %75,5 spesifitesi ise %98,5 olarak saptanmıştır ve sensitivite ve spesifitesinin Phalen ve Tinel testinden daha yüksek olduğu bildirilmiştir (44).

**Turnike Testi:** Dirsek üzerine yerleştirilen tansiyon aleti manşonuna normal kan basıncı üzerinde basınç verilirse median sinirin innerve ettiği parmaklarda karıncalanma olur (11,43,45). Turnike testinin sensitivitesinin düşük olduğu ve çok spesifik olmadığı bildirilmiştir (43).

**Lüthy belirtisi:** Eğer başparmak ve işaret parmağı arasındaki cilt pilisi, başparmak abdüksiyonundaki güçsüzlük nedeniyle bir şişe ya da fincan etrafında sıkıca kapanmıyorsa test pozitif kabul edilir (45)

Provokatif egzersiz manevralarının ve el bilek fleksiyonunun rutin elektrofizyolojik çalışmalara eklenmesinin diagnostik değerinin olmadığı ya da çok az olduğu bildirilmiştir (46,47).

Genellikle Tinel ve Phalen testlerinin klinikte yararlı olduğu düşüncesi geçerlidir (1) Phalen testi ile karşılaştırıldığında ters Phalen testinin latans uzatmada daha etkili olduğu bildirilmiştir (1,48) Birlikte pozitif olmaları durumunda spesifite yüksek olarak saptanmıştır (1) Tinel belirtisi KTS vakalarının yarısında görülür, ancak genel popülasyonda yanlış pozitif Tinel belirtisi sıktır (8). Tinel testinin pozitif prediktif değeri vardır Tinel testinin sensitivitesi %90, spesifitesi ise %25 olarak saptanmıştır. Tinel testinin negatif olması KTS tanısından uzaklaştırılmaz. Bilek silkeleme testinin negatif prediktif değeri vardır (1). Phalen manevrası Tinel belirtisinden daha sensitiftir ve daha az yanlış pozitifdir. Ancak şu da belirtilmelidir ki Phalen manevrası sıklıkla dirsek fleksiyonda uygulandığı için ulnar nöropatisi olan hastalarda ulnar paresteziye de neden olabilir (8).

Değerlendirmede klinik ve elektrofizyolojik yöntemlerle %90'ın üzerinde doğrulukla KTS tanısı koyulabilir (1)

### **2.6.2. Elektrofizyolojik Değerlendirme**

KTS klinik bir tanıdır KTS olan bir hastada klinik semptom ve bulguların derecesi ve sıklığı ile sinir iletim çalışmalarında görülen anomaliler arasındaki korelasyonun düşük olabileceği uzun zamandır bilinmektedir. Örneğin nadir vakalarda sadece hafif ya da önemsiz semptomlar, ancak fizik muayenede yoğun duyu kaybı, tenar atrofi gibi belirgin bulgular ve sinir iletim çalışmalarında şiddetli aksonal kayıp olabilir Diğer taraftan klinik öyküsünde açık olarak KTS düşündüren bir hastada rutin median motor ve duyu iletim çalışmalarında anomali olmayabilir Erken ya da elektriksel olarak hafif KTS olan bu hastalarda bilekte median yavaşlamayı göstermek için ek olarak daha duyarlı sinir iletim çalışmaları yapılmalıdır Sinir iletim çalışmalarında bilekte median sinir yavaşlaması olan

fakat klinik bulgu ve semptomları olmayan hastalar vardır. Bu hastalarda KTS yoktur ve tedavi gerekmez. Bu durum daha çok altta yatan polinöropatisi (PNP) olan hastalarda görülür, bu hastalarda bilekte median sinirde, dirsekte ulnar sinirde ve fibula başında peroneal sinirde yavaşlama bulunabilir. Şu noktanın altı çizilmelidir ki sinir iletimi ve elektromiyografi (EMG) çalışmaları sadece klinik öykü ve fizik muayene bulguları doğrultusunda uygun bir şekilde yapılabilir ve yorumlanabilir (8).

KTS'undan şüphelenilen bir hastada elektrofizyolojik değerlendirme aşağıdakilere yönelik yapılır:

1. Karpal tünelden geçerken median sinir liflerinde fokal yavaşlama ya da iletim bloğu varlığının gösterilmesi.
2. Dirsekte median nöropati varlığının dışlanması.
3. Baskın olarak median lifleri etkileyen brakial pleksus lezyonunun dışlanması.
4. Servikal radikülopatinin dışlanması (özellikle C6 ve C7)
5. Eğer altta yatan bir PNP varsa, bilekteki median yavaşlamanın yalnızca PNP varlığında beklenen yavaşlama oranının dışında olduğundan emin olmak (8)

#### **a) Sinir İletim Çalışmaları**

KTS'unun patofizyolojisi tipik olarak şiddete bağlı, sekonder aksonal kayıp ile ilişkili olabilen demiyelinizasyondur. Orta dereceli ve ileri vakalarda elektrodyagnoz genellikle doğruyu gösterir. Rutin median çalışmalarda karpal tünelde demiyelinize edici lezyon distal motor ve duyu latanslarında yavaşlama ve uzama ile sonuçlanır. Eğer demiyelinizasyon iletim bloğu ve sekonder aksonal kayıpla sonuçlanırsa distal bileşik kas aksiyon potansiyelleri ve duysal sinir aksiyon potansiyelleri amplitüdüleri de azalır.

Tipik KTS'lu hastalarda median distal motor ve duyu latansları ve minimum F dalgası latansları orta derecede ya da belirgin uzamıştır. Ancak bu rutin çalışmaları normal olan, KTS'nun klinik belirti ve bulgularına sahip bir hasta grubu vardır (KTS'lu hastaların yaklaşık %10-25'i). Böyle hastalarda KTS'nun elektrodyagnostik tanısı daha ileri sinir iletim çalışmaları

uygulanmadığı sürece atlanabilir. Bu çalışmalar genellikle aynı elde median sinir ve başka bir sinirin karşılaştırılmasını içerir. Karşılaştırma için en çok kullanılan sinir ulnar sinirdir, radial sinir daha az kullanılır.

En yaygın median-ulnar karşılaştırma testleri şunlardır:

- 1 Median - ulnar avuç içi-bilek mikst sinir latansları
- 2 Median - ulnar bilek- 4 parmak duyu latansları
- 3 Median (2. lumbrikal) - ulnar (interosseal) distal motor latansları

Her karşılaştırma çalışmasında median ve ulnar sinirler için uyarıcı ve kaydedici elektrotlar arasında aynı aralıklar kullanılır. Bu teknikler mesafe, sıcaklık, yaş ve sinir ya da kas büyüklüğünü içeren, iletim zamanını etkilediği bilinen birçok değişkeni sabit tutan ideal bir iç kontrol yaratır. Bu median-ulnar karşılaştırma çalışmalarında değişen tek faktör median sinirin karpal tünelden geçmesi, ulnar sinirin ise geçmemesidir. Böylece ulnar sinirle karşılaştırıldığında median sinirde yavaşlama olması karpal tünel boyunca iletim yavaşlaması olarak değerlendirilebilir. Rutin motor ve duysal ile %75 olan tanı oranı bu daha duyarlı tekniklerin kullanımı ile yaklaşık %95'e çıkar. Bu sensitif karşılaştırma çalışmaları eğer median ve ulnar sinir arasında çok küçük farklılıklar varsa (0,4-0,5 msn) anormal kabul edilir. Bu nedenle güvenilir veriler elde etmek için tüm teknik faktörler, özellikle mesafe ölçümü, stimulus artefaktı, supramaksimal stimülasyon ve elektrotların yerleşimi çok büyük dikkatle uygulanmalıdır. Ayrıca stimulusun komşu sinire yayılımına neden olabilecek aşırı stimülyasyondan kaçınılmalıdır. Bu şekildeki bir stimulus yayılımı dalga formunun tamamen normal görünmesine neden olur ve median ve ulnar potansiyeller arasındaki gerçek latans farkını örter (8)

Olası KTS'nu değerlendirmede izlenecek sinir iletim incelemeleri Tablo 2.2 'de, sinir iletim çalışmalarının normal erişkin değerleri ise Tablo 2.3 'de görülmektedir.

Uncini ve ark. (49) median-ulnar bilek-4. parmak duyu latanslarının karşılaştırılmasının daha sensitif olduğunu bildirmiştir

Önkolda median ve ulnar anostomoz (Martin - Gruber anostomozu) ile el kaslarının anormal innervasyonu yanlış olarak hızlı iletme neden olabilir (21)

**Tablo 2.2. KTS İçin Kabul Edilen Sinir İletim Çalışması Protokolü (8)**

**Rutin Çalışmalar:**

1. El bileği ve dirsekten uyarımla abdüktör polissis brevis'ten kaydedilen median motor çalışma
2. El bileği, dirsek altı ve dirsek üstü uyarımla abdüktör digiti minimiden kaydedilen ulnar motor çalışma
3. Median ve ulnar F yanıtları
4. El bileğinden uyarımla, 2 veya 3 parmak'tan kaydedilen median duyu yanıtı
5. El bileğinden uyarımla 5. parmak'tan kaydedilen ulnar duyu yanıtı

**Çalışma şu durumda yüksek oranda izole karpal tünel sendromunu düşündürür**

- Median çalışmaları el bileğinde belirgin yavaşlamayı gösterir şekilde anormaldir (distal motor ve duyu latansları uzamıştır) ve minimum F dalga latansı uzamıştır.
  - Median bileşik kas aksiyon potansiyeli (BKAP) ve duysal sinir aksiyon potansiyeli (DSAP) amplitüdüleri sekonder aksonal kayıp varsa veya el bileğinde iletim bloğuna bağlı demiyelinizasyon geliştirse azalmış olabilir.
  - Ulnar motor, duyu ve F dalga çalışmaları normaldir.
- Bu durumda ileri sinir iletim teknikleri gerekli değildir, elektromyografi (EMG) ile devam edilir.

Eğer median çalışmaları tamamen normal veya şüpheliyse median-ulnar karşılaştırma testleri ve el bileği boyunca median inceleme ile devam edilmelidir

**Median-ulnar karşılaştırmalar:**

1. Median ve ulnar avuç içi-bilek mikst pik latanslarının karşılaştırılması
2. Median lumbrikal ve ulnar interosseöz distal motor latansları karşılaştırması
3. Median ve ulnar dördüncü parmak duysal latanslarının karşılaştırılması

**El bileği boyunca median inceleme**

1. Latansta ani değişim ( $>0,3$  msn) veya BKAP amplitüdünde anlamlı azalma (distal/proksimal oranı  $>1,2$ ) için bakılan, el bileği boyunca avuç içinden 1 cm aralıklarla motor inceleme
2. Latansta ani değişim ( $>0,3$  msn) veya DSAP amplitüdünde anlamlı azalma (distal/proksimal oranı  $>1,6$ ) için bakılan, el bileği boyunca avuç içinden 1cm aralıklarla duysal inceleme

Eğer median-ulnar karşılaştırma testleri veya inceleme çalışmalarının ikisi veya üçü pozitif ise hafif karpal tünel sendromu olasılığı yüksektir, EMG ile devam edilir

Eğer ulnar motor ve/veya duysal çalışmaları da anormalse vaka daha karmaşıktır. Median sinir anomalisinin el bileğine lokalize olup olmadığı sorusu cevaplanmalıdır

**1. Eğer el bileğine lokalize ise :**

- a. KTS ile birlikte dirsekte ulnar nöropati olabilir (yaygın bir durum).
- b. KTS ile birlikte ulnar anomaliyle sonuçlanan polinöropati olabilir
- c. KTS ve brakial pleksus lezyonu olabilir.

**2. Eğer el bileğine lokalize değilse:**

Hastanın brakial pleksus lezyonu ya da polinöropati gibi daha yaygın bir anomali olabilir.

**Tablo 2.3. Sinir İletim Çalışmalarının Normal Erişkin Değerleri (8)**

<b>Motor çalışmalar</b>					
Sinir	Kayıt	Amplitüd (mV)	İletim Hızı (m/sn)	Distal latans (msn)	Distal mesafe (cm)
Median	Abdüktör pollisis br	≥ 4,0	≥ 49	≤ 4,4	7
Ulnar	Abdüktör digiti min.	≥ 6,0	≥ 49	≤ 3,3	7

<b>Antidromik Duyu Çalışmaları</b>					
Sinir	Kayıt	Amplitüd (µV)	İletim Hızı (m/sn)	Distal latans (msn)	Distal mesafe (cm)
Median	2. parmak	≥ 20	≥ 50	≤ 3,5	13
Ulnar	5. parmak	≥ 17	≥ 50	≤ 3,1	11

<b>Mikst avuç içi-bilek çalışmaları</b>				
Sinir	Amplitüd (µV)	İletim Hızı (m/sn)	Distal pik latans (msn)	Distal mesafe (cm)
Median	≥ 50	≥ 50	≤ 2,2	8
Ulnar	≥ 12	≥ 50	≤ 2,2	8

<b>F yanıtları</b>	
Sinir	Minimum F latansı (msn)
Median	≤ 31
Ulnar	≤ 32

<b>Median-ulnar karşılaştırma çalışmaları</b>		Anlamlı latans farkı (msn)
Median mikst: avuç içi-bilek		≥ 0,4
Ulnar mikst: avuç içi-bilek		
Median motor: el bileği-2. lumbrikal		≥ 0,5
Ulnar motor: el bileği-interosseal		
Median duyu: el bileği-4. parmak		≥ 0,5
Ulnar duyu: el bileği-4. parmak		

### **b)Elektromyografi**

Elektromiyografi (EMG)de kontrol edilecek anahtar kas APB dir. Hafif ya da erken vakalarda APB genellikle normaldir. İlerlemiş veya daha şiddetli vakalarda EMG denervasyon ve reinnervasyonla sonuçlanan sekonder aksonal kaybı gösterebilir. Eğer APB anormalse en az iki proksimal median kas ve iki diğer nonmedian C8-T1 kas çalışılmalıdır. Ek olarak servikal radikülopatiyi

dışlamak için en az iki C6-C7 innervasyonlu kas çalışmalıdır. KTS için kabul edilen elektromyografi protokolü Tablo 2.4.'de görülmektedir.

**Tablo 2.4. KTS İçin Kabul Edilen Elektromyografi Protokolü (8)**

1. Abdüktör pollisis brevis (APB)
2. Servikal radikülopatiyi dışlamak için en az iki C6-C7 kas (pronator teres, triseps braki, ekstansör digitorum kominis vb)

Eğer APB anormalse, aşağıdaki kaslar da ek olarak çalışmalıdır:

3. Proksimal median nöropatiyi dışlamak için en az iki proksimal median kas (fleksör karpi radialis, pronator teres, fleksör pollisis longus vb )
4. Alt trunkal brakial pleksus lezyonları, polinöropati ya da C8-T1 radikülopatiyi dışlamak için en az iki non-median, alt trunkus/C8-T1 kas (birinci dorsal interosseal, ekstansör indisis proprius vb)

Eğer KTS başka bir durum üzerinde gelişmişse (polinöropati, pleksopati, radikülopati vb) daha detaylı elektromyografik değerlendirme gerekebilir.

### 2.6.3. Görüntüleme Yöntemleri

**Direkt Grafi:** Direkt grafi sadece KTS iskelet değişikliklerine bağlı gelişmişse değerli olabilir. Karpal tünelin özel pozisyonda grafisi genellikle normal grafiden daha fazla yardımcı olmaz (4).

**Ultrasonografi (USG):** Median sinir kompresyonuna ait USG bulguları hamatum seviyesinde sinirde deformite ya da yassılaşıma, distal radius ya da pisiform seviyesinde sinirde bulböz şişlik, normalde düz ya da hafif konveks olabilen fleksör retinakulumda palmar bombeleşme ve işaret parmağının fleksiyon ve ekstansiyonu sırasında sinirin fleksör retinakulum altından kaymasının azalmasıdır. Sinirin biçimi karpal tünel boyunca değişken olduğu için bu şekildeki anormal bulguları belirlemek için bazı indeksler yapılmıştır. Median sinirin değerlendirilmesinin yanı sıra, fleksör tendonların tenosinoviti, ganglion, yumuşak doku kitleleri, amiloid birikimleri, aksesuar kaslar gibi sıkışmaya neden olan dış faktörler de USG ile belirlenebilir ve Dopler ile ön kolda persistan median arter saptanabilir (50). Tendinit ve tenosinovitlerde tendon genellikle şiş ve daha az hiperekoik görülür, efüzyonla (anekoik) ve sinovyal proliferasyonla (hipoekoik) çevrilmiştir, bunlar USG'de daha iyi görüntülenebilir. Median sinir en iyi transvers imajlarda tanımlanabilir. İşaret parmağının yüzeysel fleksör tendonu



referans nokta olarak alınabilir. Bu tendon median sinirin hemen altında uzanır ve hastadan parmaklarını hareket ettirmesi istenerek kolayca diğer fleksör digitorum tendonlarından, fleksör polllis longus tendonundan ve median sinirden ayrılabilir. USG literatüründe KTS için transvers imajlarda üç kriter tanımlanmıştır: Median sinirde şişlik, düzleşme oranı ve fleksör retinakulumda artmış palmar bombeleşme. Son iki kriter hala tartışma konusudur. Transvers görüntülerde median sinir genellikle eliptik biçimdedir. Karpal tünel girişinde median sinirde şişlik KTS tanısı için en güvenilir kriter olarak görünmektedir (51-53). Karpal tünel girişinde (pisiform ile naviküler kemiğin tüberkülü arasında) ortalama median sinir çapraz kesit alanı normalde 10 mm<sup>2</sup>'yi aşmaz, aksi halde şişir ve KTS için diagnostiktir. Bir çalışmada median sinirin ortalama kesit alanı erkeklerde 8,3 mm<sup>2</sup>, kadınlarda 9,3 mm<sup>2</sup> olarak saptanmıştır (51). Duncan ve ark (52) KTS'lu hastalarda median sinir kesit alanını ortalama 13,7 mm<sup>2</sup>, normal kontrollerde ise 7 mm<sup>2</sup> olarak saptamışlar ve ultrasonografik değerlendirmenin sensitivitesini %82, spesifitesini ise %97 bildirmişlerdir. Kesit alanının 9 mm<sup>2</sup> olmasını ise en iyi ultrasonografik kriter olarak göstermişlerdir. Buchberger ve ark (54) MRG ve USG ile yaptıkları bir çalışmada median sinir kesit alanı ve median sinirde düzleşme oranlarını her iki değerlendirmede de benzer bulmuşlar, USG ile fleksör retinakulum palmar bombeliğinin ölçümünün daha az doğru olduğunu saptamışlardır.

Median sinir kesit alanı 15 mm<sup>2</sup>'yi aştığında EMG orta veya şiddetli derecede anormaldir ve cerrahi gereklidir. Aksine kesit alanı 15 mm<sup>2</sup>'den az ise EMG normal ya da hafif anormaldir ve bu hastalarda konservatif tedavi önerilmektedir (51).

## 2.7. Ayırıcı Tanı

KTS'una benzer semptomlara yol açabilen birçok periferik ve santral sinir sistemi lezyonları vardır. Periferik lezyonlar: Dirsekte median nöropati, brakial pleksus lezyonları, torasik çıkış sendromu ve servikal radikülopatidir (3,8). Bu durumlar arasında KTS ile en çok karışanı kolda KTS'undakine benzer parestezilere neden olabilen servikal radikülopatidir (özellikle C6 ya da C7 köklerinin lezyonları). KTS'undan daha çok radikülopatiyi işaret eden önemli

klirik bulgular boyun ağrısı, boyundan omuza ve kola yayılım ve semptomların boyun hareketi ile artmasıdır. Radikülopatiyi düşündüren anahtar muayene bulguları C6-C7 reflekslerindeki (biceps, brakiyoradial ve triceps) anomaliler, proksimal kas gücünün (özellikle dirsek fleksiyon ve ekstansiyonu, kolun pronasyonu) azalması ve önkolda ve avuç içinde KTS'nda bulunan duyu kaybı dağılımının dışında duyu anomalileri olmasıdır (8)

Dirsekte median nöropati ve brakiyal pleksus lezyonları özellikle KTS insidansı ile karşılaştırıldığında çok nadirdir. Ancak eğer varsa kolayca klinik karışıklığa neden olabilirler. Fizik muayenede median sinirde daha proksimal bir lezyonu düşündüren önemli noktalar tenar bölgede duyu bozukluğu ve karpal tünel proksimalindeki median kaslarda, özellikle distal başparmak fleksiyonu (FPL), kol pronasyonu (PT ve PQ) ve el bileği fleksiyonunda (FKR) güçsüzlük olmasıdır. Brakiyal pleksus lezyonlarındaki nörolojik değerlendirme refleks anomalileri, güçsüzlük ve duyu kaybı dağılımının bir spinal segmentten daha yaygın olabilmesine rağmen servikal radikülopatide belirtilenlere benzer anomalileri ortaya koyabilir (8).

Santral sinir sistemi (SSS) bozukluklarında, geçici pareteziler inmelerde, migrende ve geçici iskemik ataklarda görülebilir ve nadiren KTS semptomları olarak yanlış yorumlanabilir. İstisnai durumlarda KTS şüphesi ile EMG laboratuvarına gönderilen bir hastada elde beceriksizliğe ve ağırlıklı olarak median sinirin innerve ettiği parmaklarda duyu bozukluğuna neden olan, lateral talamus ve kapsüle internayı tutan laküner infarkt saptanabilir (8). SSS fonksiyon bozukluğunun diğer delillerinin varlığına ek olarak, en büyük ayırıcı faktör ağrının olmayışıdır (3,8). Ağrının olmaması durumunda KTS tanısı mutlaka sorgulanmalıdır (8).

## 2.8. Tedavi

### 2.8.1 Cerrahi olmayan tedavi seçenekleri:

- a. Sıkışmayı arttıracak aktivitelerden kaçınılması
- b. El bileğini nötral pozisyonda tutacak splintlerin kullanılması,

c. Lokal steroid enjeksiyonları: Lokal olarak çeşitli kortikosteroid preparatlarının enjeksiyonu ile median sinir fonksiyonunda ve semptomlarda düzelme olduğu saptanmıştır (55-60). Lokal kortikosteroid enjeksiyonlarının oral steroid kullanımından daha üstün olduğu gösterilmiştir (61).

d. Oral steroidler (61-63)

e. Nonsteroid antiinflamatuar ilaçlar (3)

f. Fizik tedavi yöntemleri:

-Ultrason tedavisi (64,65)

-Lazer (66)

g. Diüretikler: Özellikle semptomlar premenstrüel dönemde ortaya çıkıyorsa diüretikler denenebilir(3).

### 2.8.2. Cerrahi Tedavi:

Cerrahi tedavi endikasyonları şunlardır:

-Konservatif yöntemlerle düzelmeyen semptomatik hastalar

-Şiddetli distal median nöropati

-Tenar atrofi

-Persistan hipoestezi

-Sinir iletim çalışmalarında aksonal kayıptan dolayı düşük median motor ya da duyu amplitüdü olanlar

-Distal median innervasyonlu kaslarda denervasyon ya da reinnervasyon varlığı

-Kitle lezyonu

-Lokal travmayı takip edebilen akut KTS (25)

-Cerrahi tedaviye yanıt vermeyen ya da cerrahi sonrası yakınmaları tekrarlayan hastalarda reeksplorasyon (3).

Cerrahi tedavi yöntemleri şunlardır:

1 TKL ayrılması olmadan fleksör tenosinovektomi,

2 TKL'in endoskopik olarak gevşetilmesi,

3 Çift insizyon tekniği ile subkutan TKL ayrılması (3).

Haupt ve ark (67) cerrahi dekompresyon sonrası hastaların %86'sında değişik derecelerde düzelme saptamıştır. Bu hastalarda ağrıdaki düzelme diğer değişkenlerden daha fazla olmuştur

Başka bir çalışmada normal EMG çalışmasına rağmen cerrahi dekompresyon uygulanan 32 elin 31'inde KTS semptomlarının düzeldiği bildirilmiştir (68)

Tek girişli endoskopik tekniğin açık gevşetme operasyonu ile karşılaştırıldığında komplikasyon insidansı ve el fonksiyonlarının geri dönmesi açısından benzer sonuçlar olduğu rapor edilmiştir (69)

Daha önce steroid enjeksiyonundan fayda gören hastaların cerrahi başarı oranları, enjeksiyondan fayda görmeyenlerden anlamlı oranda daha yüksek bulunmuştur (70). Fizik muayene bulguları, median duyuşal ve motor sinir iletim çalışmaları ise cerrahi başarının tahmininde etkili olmamıştır (70,71).

### 3. HASTALAR VE METOD

#### 3.1. Hastalar

Çalışmaya Akdeniz Üniversitesi Tıp Fakültesi Fiziksel Tıp ve Rehabilitasyon Anabilim Dalı polikliniğine ellerde uyuşma yakınması ile başvuran, klinik ve elektrofizyolojik olarak KTS tanısı koyulan 18 yaş üzerindeki hastalar dahil edildi

Çalışmaya alma kriterleri şunlardı:

- 1) Üç aydan uzun süredir, bir veya daha fazla median innervasyonlu parmakta parestezi, uyuşma ve gece ağrısı gibi KTS semptomları olması ve
- 2) Tinel, Phalen, ters Phalen testlerinden birinin ya da daha fazlasının pozitif olması ve
- 3) Median sinir distal motor latansının normalden uzun olması ve/veya median sinir duyuşal latansının uzamış olması ( $\geq 4,5$  msn) ya da duyuş yanıtının olmaması

Çalışmadan çıkarma kriterleri ise; tenar atrofi, median sinir innervasyon alanında anestezi, gebelik ve laktasyon döneminde olma, önkolda median sinir motor iletim hızı 50 m/sn'nin altında olması, düzenli antiinflamatuvar ilaç alımı, KTS için operasyon öyküsü (opere edilen taraf çalışmaya alınmadı), son altı ay içinde KTS için steroid enjeksiyonu, fizik tedavi veya el-el bilek splinti uygulanmış olması, akut travma, servikal radikülopati ve inflamatuvar romatizmal hastalık öyküsü idi.

#### 3.2 Klinik Değerlendirme

Hastalara semptomların hangi elde olduğu, süresi, ağrı olup olmadığı, baskın el, yaptıkları iş ve daha önce KTS için tedavi alıp almadıklarına ilişkin sorular soruldu. Ayrıca KTS'na neden olabilecek faktörler açısından da sorgulandılar

Hastaların ağrı düzeyleri sol ucu "ağrı yok", sağ ucu "olabilecek en kötü ağrı" olarak tanımlanan 100 mm'lik horizontal vizüel analog skala (VAS) ile değerlendirildi. Parestezi düzeyleri de aynı şekilde VAS ile değerlendirildi.

Fizik muayenede Tinel, Phalen ve ters Phalen testleri, abdüktör pollisis breviste atrofi ve kuvvet kaybı varlığı, median sinir innervasyon alanında hipoestezi varlığı değerlendirildi.

Karpal tünel sendromuna neden olabilecek faktörleri ortaya koymak için tüm hastalardan tam kan sayımı, açlık kan şekeri, rutin biyokimyasal tetkikler, tiroid fonksiyon testleri, C-reaktif protein (CRP), eritrosit sedimentasyon hızı (ESH) ve romatoid faktör (RF) düzeyleri ile el grafisi istendi. Ayrıca tüm hastalarda boy ve kilo ölçümü yapılarak vücut kitle indeksleri (VKİ) hesaplandı. Hipotiroidi öyküsü olan hastalar tiroid fonksiyon testleri normal ise çalışmaya alındı.

Tüm hastalara tedavi öncesinde ve tedaviden 3 hafta sonra elektrofizyolojik ve ultrasonografik değerlendirme yapıldı

### 3.3. Elektrofizyolojik Değerlendirme

Elektrofizyolojik değerlendirme aynı hekim tarafından, Medelec Synergy cihazı kullanılarak yapıldı ve median sinir distal motor latansı, bileşik kas aksiyon potansiyeli (BKAP) amplitüdü, median sinir duyu latansı ve amplitüdü, önkolda median sinir motor iletim hızı, median sinir duyusal iletim hızı, ulnar sinir duyu latansı ve duyusal iletim hızı ile APB ve abdüktör digiti minimi iğne EMG' sini içeriyordu

Median sinir distal motor latans ölçümü, abdüktör pollisis brevis iğne elektrot yerleştirilerek, mesafe 8 cm olacak şekilde el bileğinden uyarım ile yapıldı. Stimulus artefaktının başladığı noktadan birleşik kas aksiyon potansiyeline kadar olan mesafe distal latans olarak alındı. Median sinirin önkoldaki motor iletim hızını değerlendirmek için aynı şekilde dirsekten proksimal latans ölçümü yapıldı. Her iki uyarım noktası arasındaki mesafe ölçülerek (mm) proksimal ve distal latans farkına bölündü. Amplitüd ilk negatif tepe noktasından sonraki pozitif tepe noktasına kadar olan mesafe ölçülerek belirlendi

Duyusal değerlendirme için yüzük elektrotlar kullanıldı. Median sinir duyu latansı ve duyusal iletim hızı ölçümü ikinci parmağın antidromik olarak elde edildi. Yüzük elektrotlar 3-5 cm aralıkla ikinci parmağa yerleştirildi (aktif

elektrot daha proksimale olacak şekilde) Uyarım aktif elektrota 14 cm mesafeden yapıldı. Stimulus artefaktı ile negatif duyusal aksiyon potansiyelinin başlangıç noktasına kadar olan mesafe duyusal latans olarak değerlendirildi. Duyusal iletim hızı mesafe duyusal latansa bölünerek hesaplandı. Amplitüd izoelektrik hattan negatif potansiyelin tepe noktasına kadar olan mesafe ölçülerek belirlendi.

Ulnar sinir duyusal değerlendirmesi de 5 parmandan aynı şekilde antidromik olarak, 13 cm mesafeden yapıldı.

Duyusal değerlendirme için sweep-speed 10 msn, motor değerlendirme için ise 30 msn, uyarı süresi ise her iki çalışma için 0.1 msn olarak uygulandı. Voltaj aksiyon potansiyelleri maksimal amplitüde ulaşana kadar arttırıldı.

### 3.4. Ultrasonografi

Ultrasonografik değerlendirme aynı radyolog tarafından Toshiba 270 F-A (Japan) cihazı ile yapıldı. Hastaların her iki eli değerlendirildi. Karpal tünel girişinde median sinirin enine ve boyuna çapları ölçülerek elips alan formülünden  $(1/4 \times R1 \times R2 \times \pi (\pi = 3,14))$  median sinir kesit alanı hesaplandı. Ayrıca median sinir ekojenitesi (izoekoik, hipoekoik, hiperekoik) değerlendirildi.

### 3.5. Tedavi

Diabetes mellituslu hastalara el-el bilek istirahat splinti uygulandı. Diğer hastalar randomize olarak iki gruba ayrıldı.

Birinci gruba el bileği nötral pozisyonda olacak şekilde el-el bilek istirahat splinti verildi. Hastalara splinti üç hafta süresince gece yatarken sürekli kullanmaları ve gündüz aralıklı olarak en fazla 6 saat çıkarmaları söylendi.

İkinci gruba ise kortikosteroid (1 ml'de 6.43 mg betamethasone dipropionate ve 2.63 mg betamethasone phosphate içeren solüsyondan) enjeksiyonu yapıldı. Enjeksiyon aynı hekim tarafından el bilek çizgisinin 1 cm proksimalinden fleksör karpı radialis ve palmaris longus tendonlarının arasından 3 cm'lik, 0.6 mm kalınlığındaki iğne ile 45°lik açı ile uygulandı.

Tedaviden üç hafta sonra fizik muayene, elektrofizyolojik değerlendirme ve USG tekrarlandı.

### 3.6.İstatistiksel Analiz:

İstatistiksel analizde gruplararası karşılaştırma için Student-t testi, ki-kare analizi ve Mann-Withney U testi, tedavi öncesi ve sonrası değerlerin karşılaştırılması için ise paired t-testi, ki-kare analizi, Wilcoxon signed ranks testi, korelasyon için de Pearson ve Spearman korelasyon testleri kullanıldı. Değerlendirmede  $p < 0,05$  değeri anlamlı kabul edildi. İstatistiksel analiz SPSS 9.0 programı ile yapıldı.



## 4. BULGULAR

### 4.1. Genel Özellikler

Çalışmaya 27 kadın, 4 erkek, toplam 31 hasta alındı (%87 kadın, %13 erkek). Hastaların yaş ortalaması enjeksiyon grubunda  $53,4 \pm 8,6$  splint grubunda ise  $51,5 \pm 10,1$  (ortalama;  $52,2 \pm 9,5$ ) idi ( $p>0,05$ ). On altı hasta (%51,6) 46-55 yaşları arasındaydı.

Toplam 56 elin 41'ine tedavi uygulandı (22 kortikosteroid enjeksiyonu, 19 el-el bilek istirahat splinti), 10 hastaya bilateral enjeksiyon yapıldı.

Hastalık süresi enjeksiyon grubunda  $67 \pm 80$  (4-240) ay, splint grubunda  $53,9 \pm 75,4$  (4-240) ay (ortalama  $60,6 \pm 75,9$  ay) idi ( $p>0,05$ ). Hastaların sadece dokuzunda (%29) semptomlar 6 ay ya da daha kısa süreli idi, üçünde (%9,7) 7-12 ay, sekizinde (%25,8) 13-60 ay, dokuzunda (%29) ise 60 ay ve üzerindediydi. İki hasta (%6,5) semptomların süresini tam olarak bilmiyordu.

KTS hastaların 25'inde (%80,6) bilateraldi, 28 hastada (%90,3) sağ el, üç hastada (%9,7) sol el baskındı. Sadece baskın el tutulumu dört hastada, baskın olmayan el tutulumu ise iki hastada mevcuttu (sırasıyla; %12,9 ve %6,4).

Meslek gruplarına bakıldığında 20 hasta (%64,5) ev hanımı, 9 hasta (%29) emekli, bir hasta (%3,2) çiftçi, bir hasta (%3,2) ise işçiydi.

Hastaların klinik özellikleri Tablo 4.1' de görülmektedir.

Tablo 4.1. Hastaların klinik özellikleri

	Enjeksiyon (n=12)	Splint (n=19)	Ortalama (n=31)
Kadın	10(%83,3)	17(%89,5)	27(%87)
Erkek	2(%16,7)	2(%10,5)	4(%13)
Bilateral tutulum	11(%91,6)	14(%73,6)	25(%80,6)
Sadece baskın el tutulumu	0	4(%21)	4(%12,9)
Sadece baskın olmayan el tutulumu	1(%8,3)	1(%5,2)	2(%6,4)

ESH, CRP ve RF düzeyleri tüm hastalarda normal düzeylerdeydi. El grafilerinde de KTS'na neden olabilecek bir patoloji saptanmadı.

El-el bileği ağrısı hastaların %58'inde, median sinir dağılım alanında parestezi ise hepsinde mevcuttu. Phalen testi 36 elde (%87), ters Phalen testi 38 elde (%92), Tinel testi 36 (%87) elde pozitif.

Vücut kitle indeksi (VKİ) enjeksiyon grubunda  $30,4 \pm 2,5$ , splint grubunda ise  $30,5 \pm 4,7$  (iki grup ortalaması:  $30,44 \pm 3,9$ )  $\text{kg/m}^2$  olarak belirlendi ( $p>0,05$ ). Enjeksiyon grubunda tüm hastaların VKİ normal değerlerin üzerindeydi, splint grubunda ise sadece %21,1'inde normal sınırlardaydı.

Hastaların %41,9'unda obezite dışında KTS'na neden olabilecek en az bir etyolojik faktör mevcuttu. Toplam on bir hastada (%35,4) hipotiroidi mevcuttu. Bunların dördü (%9,6) aynı zamanda diabetes mellituslu (DM) idi, beş tanesi (%16,1) tiroidektomi olmuştu, beş tanesi (%16,1) tiroid hormon replasman tedavisi alıyordu. DM'lu hasta sayısı toplam altı (%19,3) idi. Hastalarımızdaki KTS'na neden olabilecek etyolojik faktörler Tablo 4.2'de görülmektedir.

**Tablo 4.2. Hastalarımızdaki KTS'na neden olabilecek etyolojik faktörler**

	Enjeksiyon (n=12)	Splint (n=19)	Toplam (n=31)
Hipotiroidi	6(%50)	0	6(%32,2)
Hashimoto tiroiditi (hipotiroidi)	0	1(%5,2)	1(%3,2)
Diabetes mellitus (DM)	0	2(%10,5)	2(%6,4)
Hipotiroidi +DM	0	4(%21,05)	4(%12,9)

Hastalık süresi ile median sinir innervasyon alanında hipoestezi, median sinir kesit alanı, ekojenitesi ve BKAP amplitüdü arasında pozitif korelasyon saptandı (sırasıyla  $p<0,01$ ,  $r=0,420$ ;  $p<0,05$ ,  $r=0,361$ ;  $p<0,05$ ,  $r=0,356$ ;  $p<0,01$ ,  $r=0,451$ ). Median sinir kesit alanı ile ekojenite arasında da pozitif korelasyon vardı ( $p<0,05$ ,  $r=0,345$ ). Ek olarak VAS ağrı ile VAS parestezi pozitif korelasyon gözlemlendi ( $p<0,01$ ,  $r=0,389$ ). VAS ağrı ile median sinir duyuşal sinir iletim hızı arasında negatif korelasyon saptandı ( $p<0,01$ ,  $r=-0,442$ ). VAS parestezi ile median sinir duyuşal sinir iletim hızı arasında da negatif korelasyon saptandı (sırasıyla  $p<0,05$ ,  $r=-0,378$  ve  $p<0,01$ ,  $r=-0,410$ ).

Ultrasonografik değerlendirmede kırk bir elin otuz birinde (%75,6) median sinir kesit alanı  $10 \text{ mm}^2$ 'nin üzerindeydi, bunların sekizinde (%19,5) ise  $15 \text{ mm}^2$  ve üzerinde saptandı. Median sinir kesit alanı ortalaması  $12 \pm 3,9 \text{ mm}^2$  idi. Median sinir ekojenitesi otuz üç elde (%80,5) azalmıştı, bir elde (%2,4) ise artmıştı.

#### 4.2. Tedavi Öncesi İki Grubun Karşılaştırılması

Tedavi öncesi grupların karşılaştırılmasında; fizik muayene ve ultrasonografi bulguları arasında istatistiksel olarak anlamlı farklılık saptanmadı ( $p>0,05$ ). Elektrofizyolojik değerlendirmede ise median sinir duyu amplitüdü ortalaması enjeksiyon grubunda  $6,78 \pm 4,4 \mu V$  iken splint grubunda  $11,52 \pm 8,03$  olarak saptandı, farklılık istatistiksel olarak anlamlı bulundu ( $p<0,05$ ) Diğer elektrofizyolojik bulgular iki grupta benzerdi (Tablo 4.3)

#### 4.3. Tedavi Sonrası İki Grubun Karşılaştırılması

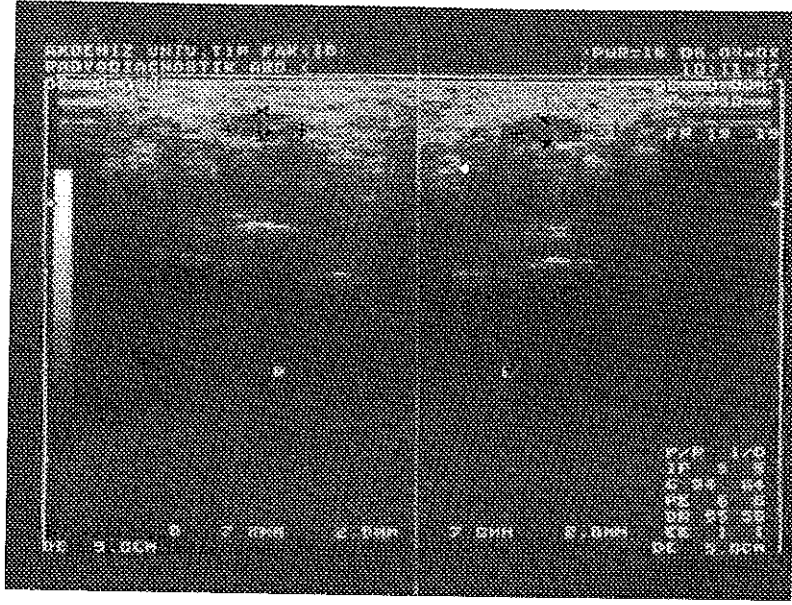
Klinik parametrelerden VAS ağrı ve VAS parestezi her iki grupta anlamlı azalma göstermekle birlikte, VAS parestezide splint grubunda, enjeksiyon grubuna oranla istatistiksel olarak anlamlı azalma saptandı (enjeksiyon grubunda VAS parestezi  $77,6 \pm 14,4$  mm'den  $48,9 \pm 23,3$  mm'ye, splint grubunda ise  $74,5 \pm 16,6$  mm'den  $32,5 \pm 26,8$  mm'ye geriledi,  $p<0,05$ ) Diğer klinik parametrelerde iki grup arasında farklılık saptanmadı

Tedavi sonrası ultrasonografik değerlendirmede enjeksiyon grubunda median sinir izoekoik hale gelirken, splint grubunda 11 hastada (%57,8) hala hipoekoik görünümdeydi ( $p<0,05$ )

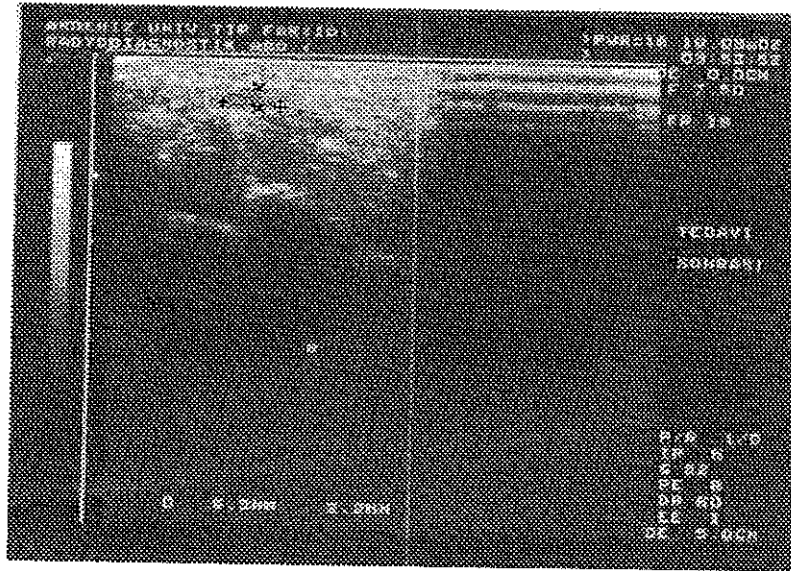
Elektrofizyolojik değerlendirmede distal motor latanstaki azalma splint grubunda daha belirgindi ( $p<0,05$ ) Diğer elektrofizyolojik değişkenlerde iki grup arasında istatistiksel olarak anlamlı farklılık saptanmadı (Tablo 4.3)

#### 4.4. Enjeksiyon Grubu

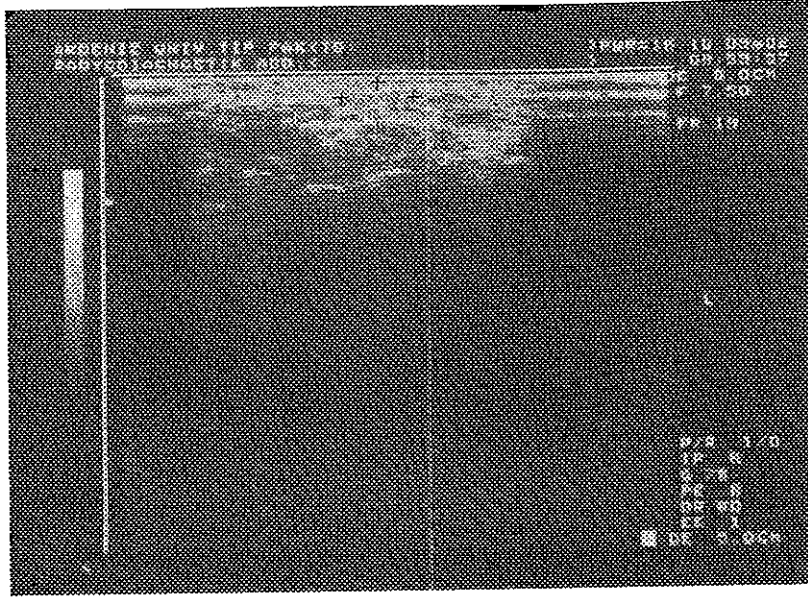
Enjeksiyon grubunda tedavi öncesi ve sonrası değerlendirmede; Phalen, ters Phalen, Tinel testlerinin pozitiflik oranlarında ve hipoestezi saptanan hasta sayılarında azalma gözlemlendi, ancak farklılık istatistiksel olarak anlamlı değildi. VAS ağrı  $52,86 \pm 39,4$  mm'den  $35,2 \pm 31,8$  mm'ye, VAS parestezi ise  $77,6 \pm 14,4$  mm'den  $48,9 \pm 23,3$  mm'ye indi (sırasıyla  $p<0,01$  ve  $p<0,001$ ) Median sinir kesit alanı da azalarak  $11 \pm 3,59$  mm<sup>2</sup>'den  $8,2 \pm 3,7$  mm<sup>2</sup>'ye geriledi ( $p<0,05$ ). Bu grupta hastaların hepsinde median sinir ekojenitesinde düzelme saptandı ( $p<0,01$ ) (Şekil 4.1 ve 4.2)



**Şekil 4.1** Bir hastada kortikosteroid enjeksiyonu öncesi median sinirlerin ultrasonografik görünümü Belirgin hipoekoik olan median sinirler sağda 7,8 x 2,5 mm, solda 7,0 x 2,6 mm boyutlarındadır.



**Şekil 4.2.a** Aynı hastada kortikosteroid enjeksiyonu sonrası sağ median sinirin ultrasonografik görünümü. Median sinirin ekojenitesi artmış, boyutları azalmıştır (median sinir 5,3x2,2 mm boyutlarında)



**Şekil 4.2.b** Aynı hastada kortikosteroid enjeksiyonu sonrası sol median sinirin ultrasonografik görünümü Median sinirin ekojenitesi artmış, boyutları azalmıştır.

Tedavi sonrası median sinir motor distal latansı 3 elde (%13,6) normale döndü, 14 elde (%63,6) azaldı, 2 elde (%9,1) arttı, 3 elde (%13,6) ise değişmedi Distal latans ortalaması  $5,8 \pm 1$  msn'den  $5,3 \pm 1$  msn'ye geriledi ( $p < 0,01$ ), BKAP amplitüdünde anlamlı artış gözlenmedi Median sinir duyu latansı 4 elde (%18,2) normale döndü, 10 elde (%45,5) azalma gösterdi, 6 hastada (%27,3) arttı, 2 hastada (%9) ise değişmedi, ancak farklılık istatistiksel olarak anlamlı değildi Median sinir duyu amplitüdü 15 hastada (%68,1) artış gösterdi, 3 hastada (%13,6) azaldı, 4 hastada (%18,1) ise değişmedi, tedavi öncesi ve sonrası değerler arasında istatistiksel olarak belirgin farklılık saptandı ( $p < 0,01$ ) Median sinir duysal iletim hızı hastaların %81,8'inde artış gösterdi, bu artış istatistiksel olarak anlamlıydı Duyusal iletim hızı ortalaması  $21,32 \pm 10,91$  m/sn'den  $26,62 \pm 9,09$  m/sn'ye yükseldi,  $p < 0,01$  Enjeksiyon grubundaki tedavi öncesi ve sonrası klinik, elektrofizyolojik ve ultrasonografik bulguların karşılaştırılması Tablo 4'3'de görülmektedir

**Tablo 4.3 Hastalarda tedavi öncesi ve sonrası klinik, elektrofizyolojik ve ultrasonografik bulguların karşılaştırılması (TÖ:Tedavi öncesi TS: Tedavi sonrası)**

	Enjeksiyon (n=22)			Splint (n=19)			Gruplararası p değeri	
	TÖ	TS	p	TÖ	TS	P	TÖ	TS
Phalen	19(%86)	14(%63)	>0,05	17(%89)	11(%57)	<0,05	>0,05	>0,05
Ters Phalen	21(%95)	17(%77)	>0,05	17(%89)	10(%52)	<0,05	>0,05	>0,05
Tinel	19(%86)	16(%72)	>0,05	17(%89)	13(%68)	>0,05	>0,05	>0,05
VAS ağrı (mm)	52,86±39	35,2±31	<0,01	34,53±36	21,4±28	<0,01	>0,05	>0,05
VAS parestezi (mm)	77,68±14	48,95±23	<0,001	74,53±16	32,53±26	<0,001	>0,05	<0,05
Hipoestezi	8(%36,4)	6(%27,3)	>0,05	5(%26,3)	2(%10,5)	>0,05	>0,05	>0,05
Median sinir kesit alanı (mm <sup>2</sup> )	11,15±3	8,22±3,7	<0,05	13,01±4	8,45±2,9	<0,001	>0,05	>0,05
Hipoekoik görünüm	16(%72)	0	<0,01	17(%8)	11(%57)	<0,01	>0,05	<0,05
Distal motor latans (msn)	5,82±1,0	5,34±1	<0,01	5,32±08	4,64±0,8	<0,001	>0,05	<0,05
BKAP amplitüdü (mV)	8,9±4,8	9,45±3	>0,05	8,9±4,2	9,77±5,4	>0,05	>0,05	>0,05
Duyu latansı (msn)	4,53±2,3	4,48±1	>0,05	4,44±1	4,27±1,3	>0,05	>0,05	>0,05
Duyu amplitüdü(µV)	6,78±4,4	11,76±7	<0,01	11,52±8,03	13,87±9	<0,05	<0,05	>0,05
Duyusal iletim hızı (m/sn)	21,32±10	26,62±9	<0,01	25,12±8	30,9±11	<0,05	>0,05	>0,05

#### 4.5. Splint Grubu

Splint grubunda klinik bulgulardan Phalen testinde altı elde (%31,5), ters Phalen testinde ise yedi elde (%36,8) düzelme saptandı, tedavi öncesi ve sonrası farklılık istatistiksel olarak anlamlıydı ( $p<0,05$ ) Tinel testinde ve duyu muayenesinde istatistiksel olarak anlamlı fark saptanmadı. VAS ağrı  $34,5 \pm 36,5$  mm'den  $21,4 \pm 28,2$  mm'ye, VAS parestezi ise  $74,5 \pm 16,6$  mm'den  $32,53 \pm 26,8$  mm'ye geriledi, bu azalma istatistiksel olarak anlamlıydı (sırasıyla;  $p<0,01$  ve  $p<0,001$ )

Median sinir kesit alanı  $13 \pm 4$  mm<sup>2</sup>'den  $8,4 \pm 2,9$  mm<sup>2</sup>'ye indi ( $p<0,001$ ), median sinir ekojenitesi de 8 elde (%42) normale döndü, tedavi öncesi ve sonrası karşılaştırmada istatistiksel olarak anlamlı farklılık saptandı ( $p<0,01$ )

Splint grubunda median sinir distal motor latansı 9 (%47,4) elde normale döndü, 6 elde (%31,6) azaldı (distal motor latans ortalaması  $5,3 \pm 0,81$  msn'den  $4,64 \pm 0,85$  msn'ye geriledi), farklılık istatistiksel olarak anlamlıydı ( $p < 0,001$ ). BKAP amplitüdünde ve median sinir duyu latansında belirgin değişiklik olmazken, duysal iletim hızında da istatistiksel olarak anlamlı artış gözlemlendi ( $p < 0,05$ ). Splint grubundaki hastaların tedavi öncesi ve sonrası klinik, elektrofizyolojik ve ultrasonografik bulguların karşılaştırılması Tablo 4.3'de görülmektedir.

## 5.TARTIŞMA

Çalışmamızda karpal tünel sendromunda iki konservatif tedavi yönteminin kısa dönem etkinliğini ve iki tedavi arasındaki farklılıkları otuz bir hastanın kırk bir eline ait klinik, elektrofizyolojik ve ultrasonografik bulgular ile değerlendirdik

Stevens ve ark (13) KTS'lu hastaların % 78,5'inin kadın olduğunu, hastalık insidansının 45-54 yaşları arasında pik yaptığını ve bilateral tutulum oranının %58 olduğunu bildirmişlerdir Padua ve ark (72) ise bilateral KTS insidansını %87 olarak bildirmişlerdir.

Bagatur ve Zorer (24) de 131 hastanın 229 eli üzerinde yaptıkları çalışmada; ilk bakışta semptomların hastaların %59'unda bilateral olduğunu görmüşler, ancak elektrofizyolojik değerlendirmede median sinir hasarını asemptomatik elde %66 oranında saptamışlar ve bu gruptaki hastaların %73'ünün karşı el opere edildikten sonra semptomatik hale geldiğini bildirmişlerdir. Semptomların süresi ile bilateral tutulum arasında da korelasyon olduğunu görmüşlerdir

Tekrarlayan el kavrama hareketlerinin KTS oluşumundaki rolü bilinmektedir. Meslek gruplarına baktığımızda hastalarımızın %64,5'inin ev hanımı olduğunu gördük. Topuz (73) da ev hanımı oranını %73,6 olarak bildirmiştir. Bu ev hanımlarının ellerini fazla kullanmalarına, özellikle el bileği fleksiyonda ya da ekstansiyonda iken iş yapmalarına bağlı olabilir

Vücut kitle indeksi hastalarımızın büyük bir kısmında normal değerlerin üzerindeydi. Bu bulgu da fazla kilolu olmanın KTS riskini arttırdığına yönelik literatür bulguları ile uyumludur (31,39,74). Werner ve ark (75) obezlerin KTS tanısı alma olasılığının zayıflara oranla 2,5 kat daha fazla olduğunu bildirmiştir

Tedavi öncesi bulguları değerlendirdiğimizde hastalık süresi ile median sinir innervasyon alanında hipoestezi, median sinir kesit alanı, ekojenitesi ve motor amplitüdü arasında korelasyon saptadık. Median sinir kesit alanı ile ekojenite arasında da anlamlı korelasyon vardı. Bu bulgular hastalık süresi uzadıkça median sinirdeki elektrofizyolojik ve yapısal değişikliklerin ilerlediğini göstermektedir. Ek olarak VAS ağrı ile VAS parestezi ve median sinir duyuşal sinir iletim hızı arasında korelasyon gözlemlendi. VAS parestezi ile median sinir duyuşal sinir iletim hızı arasında da anlamlı korelasyon vardı. Bu bulgular da



sinir hasarı arttıkça klinik bulguların ilerlediğini gösteren objektif bir kanıt olarak değerlendirilebilir.

Swen ve ark (51) median sinir ortalama kesit alanını hasta grubunda , kontrol grubundan daha yüksek olarak bildirmişler, bulguları altın standart olarak kabul edilen sinir iletim çalışmaları ile karşılaştırmışlar ve USG' nin sensitivitesini %70, spesifitesini ise %63 olarak saptamışlardır.

Duncan ve ark (52) da KTS'lu 102 el ve 36 asemptomatik kontrolün 68 elinde yaptıkları çalışmada median sinir kesit alanını hasta grubunda 13 mm<sup>2</sup>, kontrol grubunda ise 7 mm<sup>2</sup> bulmuşlar, USG' nin sensitivitesini %82, spesifitesini %97 olarak bildirmişlerdir.

Wong ve ark (53) ise karpal tünel girişinde median sinir kesit alanının 9,8 mm<sup>2</sup> nin üzerinde olmasının %98 sensitif ve %83 spesifik olduğunu saptamışlardır.

Buchberger ve ark (54) USG bulgularını MR ile karşılaştırmışlar ve USG ile MR bulguları arasında farklılık saptamamışlardır.

USG bulguları değerlendirildiğinde bizim hastalarımızın %75'inde median sinir kesit alanı 10 mm<sup>2</sup>'nin üzerindeydi ve median sinir ekojenitesi de %80,5'inde azalmıştı.

Biz çalışmamızda median sinir kesit alanına ek olarak ekojeniteyi de değerlendirdik ve ekojenitenin de KTS tanısında kesit alanı kadar değerli olduğunu gözlemledik. Ancak çalışmamızda kontrol grubu olmadığı için USG verileri için sensitivite ve spesifite oranlarını belirleyemedik. Ayrıca biz USG'yi tedavi etkinliğini değerlendirmede de kullandık ve her iki grupta tedavi sonrası USG bulgularında anlamlı düzelme olduğunu saptadık. Literatürde KTS'nda tedavi değerlendirmesinde USG'yi kullanan başka bir yayına rastlamadık.

Bütün bu çalışmalardan anlaşılacağı gibi USG (özellikle yüksek rezolüsyonlu), hem KTS tanısı koymada hem de tedavi etkinliğini değerlendirmede güvenilir bir yöntem olarak görülmektedir. Elektrofizyolojik değerlendirme invaziv bir yöntem olduğundan, özellikle bu tetkiki yaptırmak istemeyen ya da tolere edemeyen hastalarda USG bir tanı aracı olarak kullanılabilir.

Tedavi sonrası deęerlendirmede ise klinik parametrelerden VAS aęrı ve VAS parestezide her iki grupta anlamlı azalma saptanmakla birlikte , VAS parestezinin splint grubunda, enjeksiyon grubuna oranla istatistiksel olarak daha belirgin azaldığını gördük. Bu bulgu parestezi semptomlarını düzeltmede istirahat splintinin daha etkili olabildiğini göstermektedir. Elektrofizyolojik deęerlendirmede de distal latanstaki azalma splint grubunda daha belirgindi. Bu da splint tedavisinin etkinliğini gösteren başka bir objektif bulgudur.

Tedavi sonrası ultrasonografik deęerlendirmede ise enjeksiyon grubunda median sinir izoekoik hale gelirken, splint grubunda %57,8 oranında hipoekoik görünüm devam etmekteydi. Bu bulgu da kortikosteroid enjeksiyonunun sinirdeki ödemi gidermede daha etkili olabileceğini işaret etmektedir.

Tedavi sonrası median sinir distal motor latansı enjeksiyon yapılan ellerin %77,3 'ünde azaldı. Median sinir duyu amplitüdü %68'inde, median sinir duysal iletim hızı da %81,8'inde artış gösterdi. Tüm bu bulgular lokal kortikosteroid enjeksiyonunun KTS tedavisinde kısa dönemde etkili bir konservatif tedavi yöntemi olduğunu göstermiştir.

Giannini ve ark (55) da KTS'nda lokal steroid enjeksiyonunun etkinliğini deęerlendirmişler ve altı ay sonunda hastaların %35'inde tam düzelme, %58'inde ise kısmi düzelme saptamışlar, motor sinir iletiminin %65'inde, duysal sinir iletiminin ise %73'ünde düzeldiğini bildirmişlerdir.

O'Gradaigh and Merry (56) ise 25 mg hidrokortizonun 6 aylık takipte daha yüksek dozda hidrokortizon ya da uzun etkili triamsinolon kadar etkili olduğunu göstermişlerdir. Ancak bu araştırmacılar bizim bulgularımızın aksine hem altıncı haftada hem de altıncı ayda yaptıkları elektrofizyolojik deęerlendirmede hiçbir grupta elektrofizyolojik açıdan anlamlı deęişiklik saptamamışlardır.

Wong ve ark (61) da kortikosteroid enjeksiyonunun 3 aylık dönemde KTS semptomlarında belirgin düzelme sağladığını göstermişlerdir. Ayrıca enjeksiyon tedavisinin oral kortikosteroid tedavisinden daha üstün olduğunu bildirmişlerdir. Ancak tedavi sonuçlarını sadece klinik olarak deęerlendirmişler, elektrofizyolojik deęerlendirme yapmamışlardır.

Ayhan-Ardıç (76) lokal kortikosteroid enjeksiyonu uyguladıkları hastalarda semptomlardaki iyileşmeye ek olarak elektrofizyolojik bulgularda da

istatistiksel olarak anlamlı iyileşme saptanmış, 12 aylık takip periyodu sonunda hastaların %25'inde normal elektrofizyolojik değerlere ulaşıldığını bildirmiştir.

Splint grubundaki hastalarda ise; Phalen , ters Phalen testlerinde, VAS ağrı, VAS parestezi, median sinir kesit alanı, median sinir distal motor latansı ve duyuşsal iletim hızında düzelme saptadık. Tüm bu bulgular el-el bilek istirahat splinti kullanımının KTS tedavisinde etkili olduğunu göstermektedir.

Topuz (73)'un çalışmasında istirahat splinti uygulanan grupta yüzeyel dokunma duyusu ile Tinel ve Phalen testlerinde düzelme saptanmış, ancak bunun istatistiksel olarak anlamlı olmadığı bildirilmiştir. Fakat tüm klinik parametreler birlikte değerlendirildiğinde tedavi sonrası meydana gelen düzelme ileri derecede anlamlı bulunmuştur. İstirahat splinti ile birlikte kortikosteroid enjeksiyonu uygulanan grupta ise yüzeyel dokunma ve Tinel testinde anlamlı düzelme bulunmazken, Phalen testinde istatistiksel olarak anlamlı düzelme bildirilmiştir. Tüm klinik bulgular birlikte değerlendirildiğinde bu grupta da tedavi sonrası ileri derecede anlamlı düzelme olmuştur. Bu çalışmada her iki tedavi grubu arasında etkinlik açısından belirgin farklılık olmadığı bildirilmiştir.

Özetle; her iki tedavi yöntemi de KTS tedavisinde kısa dönemde etkili görünmektedir. Ayrıca USG de median sinirin görüntülenmesinde ve tedavi etkinliğinin değerlendirilmesinde kullanılabilir bir yöntemdir. Bu konuda daha geniş kapsamlı çalışmalara ihtiyaç vardır.

## SONUÇ

Çalışmamızda karpal tünel sendromu tedavisinde kortikosteroid enjeksiyonu ve el-el bilek istirahat splintinin etkinliklerini değerlendirdik. Her iki yöntemin de karpal tünel sendromu tedavisinde kısa dönemde etkili olduğunu ve ultrasonografinin karpal tünel sendromunda bir değerlendirme yöntemi olarak kullanılabileceğini saptadık. Ancak karpal tünel sendromunda konservatif tedavi yöntemlerinin uzun dönem etkinliğini belirlemek ve ultrasonografinin sensitivite ve spesifitesini değerlendirmek için daha geniş vaka serilerinde çift kör, randomize, kontrollü çalışmaların yapılması gerekmektedir.

## ÖZET

Bu prospektif çalışma Akdeniz Üniversitesi Fiziksel Tıp ve Rehabilitasyon polikliniğine ellerde uyuşma yakınması ile başvuran, klinik ve elektrofizyolojik değerlendirme ile karpal tünel sendromu tanısı koyulan otuz bir hastanın kırk bir eli üzerinde yapılmıştır.

Çalışmada DM'lu hastalara el-el bilek istirahat splinti uygulandı, diğer hastalar randomize olarak iki gruba ayrıldı. Birinci gruba lokal kortikosteroid enjeksiyonu, ikinci gruba ise el-el bilek istirahat splinti uygulandı. Tedavi öncesinde ve tedavi başlangıcından üç hafta sonra klinik olarak Phalen, ters Phalen, Tinel testleri, duyu muayenesi, VAS ağrı, VAS parestezi ve VKİ, ultrasonografide karpal tünel girişinde median sinir kesit alanı ve ekojenitesi, elektrofizyolojik olarak ise median sinir distal latansı, BKAP amplitüdü, median sinir duyusal latansı ve amplitüdü ile duyusal sinir iletim hızı değerlendirildi.

Tedavi sonrası iki grubun karşılaştırılmasında; splint grubunda VAS parestezide ve median sinir distal latansındaki azalma istatistiksel olarak daha anlamlı iken, enjeksiyon grubunda ise median sinir ekojenitesindeki düzelme daha belirgindi. Diğer parametrelerde iki grup arasında istatistiksel olarak anlamlı farklılık yoktu. Klinik ve elektrofizyolojik parametrelerle birlikte ultrasonografide median sinir kesit alanında istatistiksel olarak anlamlı azalma gözlemlendi.

Sonuç olarak her iki yöntem de karpal tünel sendromu tedavisinde kısa dönemde etkili bulundu. Ek olarak ultrasonografinin de median sinirin görüntülenmesinde ve tedavi etkinliğinin değerlendirilmesinde kullanılabilecek bir yöntem olduğu gözlemlendi.

## KAYNAKLAR

- 1- Akarırmak Ü: Tuzak Nöropatileri Fiziksel Tıp ve Rehabilitasyon, Beyazova M, Gökçe-Kutsal Y (Ed): Güneş Kitabevi, Ankara, 2000: 2071-89.
- 2- Hadler NM: Nerve Entrapment Syndromes. In: Koopman WJ (Ed): Arthritis and Allied Conditions, a Text Book of Rheumatology, 13th Edition, Williams and Wilkins Company, Baltimore, 1997: 1859-66.
- 3- Nakano KK Entrapment Neuropaties and Related Disorders. In: Kelley, Haris, Ruddy, Sledge (eds): Text Book of Rheumatology, 5th edition, WB Saunders Company, Philedelphia, 1997;564-98.
- 4- Nighst H. Nerve compression Syndromes in the upper limb. In: Nighst H, Buck-Granko D, Milleri H, Lister GD (eds): Hand Surgery Georg Thieme Verlag Stuttgart, New York , 1988.
- 5- Disease of spinal cord, peripheral nerve and muscle. In: Adams RD, Victor M (eds): Principles of Neurology, McGrow-Hill Book Company, Singapur, 1985; 960-1007
- 6- Şenel K: El ve El Bileği Ağrısı. Fiziksel Tıp ve Rehabilitasyon, Beyazova M, Gökçe-Kutsal Y (Ed):Güneş Kitabevi, Ankara, 2000;1455-64.
- 7- Simovic D, Weinberg DH Carpal tunnel syndrome. Arch Neurol 2000; 57: 754-5.
- 8- Preston DC, Shapiro BE: Median Neuropathy. In:Electromyography and Neuromuscular Disorders, Butterworth-Heinemanni, Boston, 1998; 231-64
- 9- Gilroy J: Periferik Nöropatiler Temel Nöroloji., Çeviri Editörü Karabudak R: Güneş Kitabevi, Ankara, 2002 ; 583-622.
- 10- Smell RS Clinical Anatomy for medical students 4th edition, Boston, 1992: 417-68
- 11- Polatkan O Sinir ve Tendon Sıkışmaları Ege R(Ed): El Cerrahisi, Türk Hava Kurumu Basımevi, Ankara 1991:357-72.
- 12- Rodriquez-Niedenführ M, Vazquez T, Ferreira B, Parkin I, Nearn L Intramuscular Martin-Gruberanastomosis. Clin Anatomy 2002;15:135-8

- 13- Stevens JC, Sun S, Beard CM, O'Fallon WM, Kurland LT. Carpal tunnel syndrome in Rochester, Minnesota, 1961 to 1980. *Neurology* 1988;38:134-8.
- 14- Tanaka S, Wild DK, Seligman PJ, Behrens V, Cameron L. The US prevalence of self-reported carpal tunnel syndrome: 1988 national health interview survey data. *Am J Public Health* 1994;84:1846-8.
- 15- Papanicolaou GD, McCabe SJ, Firrel J. The prevalence and characteristics of nerve compression symptoms in the general population. *J Hand Surg* 2001;26A:460-6.
- 16- Padua L, Padua R, Monaco ML, Aprile I, Tonali P. Multiperspective assesment of carpal tunnel syndrome. *Neurology* 1999; 53; 1654-59.
- 17- Rossignol M, Stock S, Armstrong B. Carpal tunnel syndrome: what is attributable to work? The Montreal study. *Occup Environ Med* 1997;54:519-23.
- 18- Atroshi I, Gummesson C, Johnson R, Ornstein E, Ranstam J, Rosen I. Prevalence of carpal tunnel syndrome in a general population. *JAMA* 1999;282:153-8.
- 19- Felson DT. Epidemiology of The Rheumatic Diseases. In: Koopman WJ (Ed): *Arthritis and Allied Conditions, a Text Book of Rheumatology*, 13th Edition, Williams and Wilkins Company, Baltimore, 1997; 3-34.
- 20- Katz JN, Keller RB, Simmons BP, Rogers WD, Bessette L, Foy Ste, Fossel AH, Mooney NA. Maine carpal tunnel study: Outcomes of operative and nonoperative therapy for carpal tunnel syndrome in a community-based cohort. *J Hand Surg* 1998; 23A: 697-710.
- 21- Dyck PJ, Low PA, Stevens JC. Diseases of Peripheral nerves. In: Robert J Joynt (ed): *Clinical Neurology*, Lippincott Company, Philedelphia, 1992; 51:41-3.
- 22- Edwards A. Phalen's test with carpal compression: testing in diabetics for the diagnosis of carpal tunnel syndrome. *Orthopedics* 2002; 25;519-20.
- 23- Ferry S, Pritchard T, Keanan J, Croft P, Silman AJ. Estimating the prevalence of delayed median nerve conduction in the general population. *Br J Rheum* 1998; 37: 630-5.
- 24- Bagatur AE, Zorer G. The carpal tunnel syndrome is a bilateral disorder. *J Bone Joint Surg* 2001; 83: 655-8.
- 25- Preston DC. Distal median neuropathies. *Neurol Clin* 1999 ; 17: 407-24.

- 26- Leifer D, Cros D, Halperin JJ, Gallico G, Pierce DS, Shahani BT. Familial bilateral carpal tunnel syndrome: Report of two families. *Arch Phys Med Rehabil* 1992; 73: 393-7.
- 27- Radecki P. The familial occurrence of carpal tunnel syndrome. *Muscle Nerve* 1994; 17: 325-30
- 28- Yavuz N: *Ergonomi. Fiziksel Tıp ve Rehabilitasyon*, Beyazova M, Gökçe-Kutsal Y (Ed): Güneş Kitabevi, Ankara, 2000; 955-61.
- 29- Özerbil Ö: *Gebelik ve Rehabilitasyon Fiziksel Tıp ve Rehabilitasyon*, Beyazova M, Gökçe-Kutsal Y (Ed): Güneş Kitabevi, Ankara, 2000; 1321-34.
- 30- Işık S: *Manyetik Rezonans Görüntüleme. Fiziksel Tıp ve Rehabilitasyon*, Beyazova M, Gökçe-Kutsal Y (Ed): Güneş Kitabevi, Ankara, 2000; 369-82.
- 31- Nathan PA, Meadows KD, Istvan JA. Predictors of carpal tunnel syndrome: An 11-year study of industrial workers. *J Hand Surg* 2002; 27A: 644-51.
- 32- Narvaez J, Nolla-Sole JM, Narvaez JA, Clavaguera MT, Valverde-Garcia J. Musculoskeletal manifestations in polymyalgia rheumatica and temporal arteritis. *Ann Rheum Dis* 2001; 60: 1060-3.
- 33- Palumbo CF, Szabo RM, Olmsted SL. The effects of hypothyroidism and thyroid replacement on the development of carpal tunnel syndrome. *J Hand Surg (Am)* 2000; 25A: 734-9.
- 34- Salvarini C, Hunder GG. Musculoskeletal manifestations in a population-based cohort of patients with giant cell arteritis. *Arthritis Rheum* 1999; 42: 1259-65.
- 35- Puduvalli VK, Sella A, Austin SG, Forman AD. Carpal tunnel syndrome associated with interleukin-2 therapy. *Cancer* 1996; 77: 1189-92.
- 36- Haddad FS, Jones DHA, Vellodi A, Kane N, Pitt MC. Carpal tunnel syndrome in the mucopolysaccharidoses and mucopolidoses. *J Bone Joint Surg (Br)* 1997; 79-B: 576-82.
- 37- Dickerman RD, Douglas JA, East JW. Bilateral median neuropathy and growth hormone use: A case report. *Arch Phys Med Rehabil* 2000; 81: 1594-5.
- 38- Dorwart BB. Carpal tunnel syndrome: A review. *Semin Arthritis Rheum* 1984; 14: 134-40.



- 39- Nordstrom DL, Vierkant RA, DeStefano F, Layde PM. Risk factors for carpal tunnel syndrome in a general population. *Occup Environ Med* 1997;54:734-40.
- 40- Yagnik PM, Cohen MM. Nervous System Involvement. In: Katz WA (ed): *Diagnosis and Management of Rheumatic Diseases*, 2nd Edition, JB Lippincot company, Philadelphia, 1988: 220-9.
- 41- Cerrahoğlu L: El Bileği ve El Muayenesi. *Fiziksel Tıp ve Rehabilitasyon*, Beyazova M, Gökçe-Kutsal Y (Ed):Güneş Kitabevi, Ankara, 2000;296-308
- 42- Katz WA. Hands and Wrists. In: Katz WA (ed): , *Diagnosis and Management of Rheumatic Diseases*, 2nd Edition, JB Lippincot company, Philadelphia, 1998; 27-60.
- 43- Gellman H, Gelberman RH, Tan AM, Botte MJ. Carpal tunnel syndrome: An evaluation of the provocative diagnostic tests. *J Bone Joint Surg (Am)*1986; 68-A; 735-7.
- 44- Ahn Duck-Sun. Hand elevation: A new test for carpal tunnel syndrome. *Ann Plast Surg* 2001; 46: 120-4
- 45- De Krom MCTFM, Knipschild PG, Kester ADM, Spaans F. Efficacy of provocative tests for diagnosis of carpal tunnel syndrome. *Lancet* 1990; 335: 393-5
- 46- Clifford JC, Israels H. Provocative exercise maneuver:Its effect on nerve conduction studies in patients with carpal tunnel syndrome. *Arch Phys Med Rehabil* 1994; 75: 8-11.
- 47- Dunnan JB, Waylonis GW. Wrist fleksiyon as a adjunct to the diagnosis of carpal tunnel syndrome. *Arch Phys Med Rehabil* 1991; 72: 211-3.
- 48- Werner RA, Bir C, Armstrong TJ. Reverse Phalen's maneuver as an aid in diagnosing carpal tunnel syndrome. *Arch Phys Med Rehabil* 1994; 75:783-6.
- 49- Uncini A, Muzio AD, Awad J, Manente G, Tafuro M, Gambi D. Sensitivity of three median-to-ulnar comparative tests in diagnosis of mild carpal tunnel syndrome. *Muscle Nerve* 1993; 16: 1366-73
- 50- Martinoli C. Tendon and nerve sonography. *Radiol Clin of North America* 1999; 37; 691-708
- 51- Swen WAA, Jacobs JWG, Bussemaker FEAM, JWD de Waard, JWJ Bulsma. Carpal tunnel sonography by the rheumatologist versus nerve conduction study by

- the neurologist. *J Rheumatol* 2001;28: 62-9.
- 52- Duncan I, Sullivan P, Lomas F. Sonography in the diagnosis of carpal tunnel syndrome. *AJR* 1999;173:681-4
- 53- Wong SM, Griffith JF, Hui ACF, Tang A, Wong KS. Discriminatory sonographic criteria for the diagnosis of carpal tunnel syndrome. *Arthritis Rheum* 2002;46:1914-21.
- 54- Buchberger W, Judmaier W, Birbamer G, Lener M, Schmidauer C. Carpal tunnel syndrome: Diagnosis with high-resolution sonography. *AJR* 1992;159:793-8
- 55- Giannini F, Passero S, Cioni R, Paradiso C, Battistini N, Giordano N, et al. Electrophysiologic evaluation of local steroid injection in carpal tunnel syndrome. *Arch Phys Med Rehabil* 1991; 72: 738-42.
- 56- O'Gradaigh D, Merry P. Corticosteroid injection for the treatment of carpal tunnel syndrome. *Ann Rheum Dis* 2000; 59: 918-9.
- 57- Gonzalez MH, Bylak J. Steroid injection and splinting in the treatment of carpal tunnel syndrome. *Orthopedics* 2001; 24: 479-31.
- 58- Dammers JWHH, Veering MM, Vermeulen M. Injection with the methylprednisolone proximal to the carpal tunnel: randomised double blind trial. *BMJ* 1999; 319: 884-6.
- 59- Girlanda P, Dattola R, Venuto C, Mangiapane R, Nicolosi C, Messina C. Local steroid treatment in idiopathic carpal tunnel syndrome : short- and long-term efficacy. *J Neurol* 1993; 240: 187-90.
- 60- Özdoğan H, Yazıcı H. The efficacy of local steroid injections in idiopathic carpal tunnel syndrome: A double blind study. *Br J Rheumatol* 1984; 23: 272-5
- 61- Wong SM, Hui ACF, Tang A, Ho PC, Hung LK, Wong KS et al. Local vs systemic corticosteroids in the treatment of carpal tunnel syndrome. *Neurology* 2001; 56: 1565-7
- 62- Chang MH, Chiang HT, Lee SSJ, Ger LP, Lo YK. Oral drug choice in carpal tunnel syndrome. *Neurology* 1998; 51: 390-3
- 63- Herskovitz S, Berger AR, Lipton RB. Low-dose, short-term oral prednisone in the treatment of carpal tunnel syndrome. *Neurology* 1995; 45: 1923-5.

- 64- Öztaş Ö, Turan B, Bora B, Karakaya MK. Ultrasound therapy effect in carpal tunnel syndrome. *Arc Phys Med Rehabil* 1998; 79: 1540-4.
- 65- Ebenbichler GR, Resch KL, Nicolakis P, Wiesinger GF, Uhl F, Ghanem AH, Fialka V. Ultrasound treatment for treating the carpal tunnel syndrome: randomised "sham" controlled trial. *BMJ* 1998; 316: 731-5.
- 66- Weintraub MI. Non-invasive laser neurolysis in carpal tunnel syndrome. *Muscle Nerve* 1997; 20: 1029-31.
- 67- Haupt WF, Wintzer G, Schop A, Löttgen J, Pawlik G. Long-term results of carpal tunnel decompression. *J Hand Surg* 1993; 18B: 471-4.
- 68- Grundberg A. Carpal tunnel decompression in spite of normal electromyography. *J Hand Surg* 1983; 8: 348-9.
- 69- Ferdinand RD, MacLean JGB. Endoscopic versus open carpal tunnel release in bilateral carpal tunnel syndrome. *J Bone Joint Surg (Br)* 2002; 84B: 375-9.
- 70- Edgell SE, McCabe SJ, Breidenbach WC, LaJoie AS, Abell TD. Predicting the outcome of carpal tunnel release. *J Hand Surg* 2003; 28A: 255-61.
- 71- Katz JN, Losina E, Amick BC, Fossel AH, Bessette L, Keller RB. Predictors of outcomes of carpal tunnel release. *Arthritis Rheum* 2001; 44: 1184-93.
- 72- Padua L, Nazzaro M, Tonali P. Incidence of bilateral symptoms in carpal tunnel syndrome. *J Hand Surg* 1998; 23B:603-6.
- 73- Topuz O. Karpal tünel sendromu tedavisinde istirahat, istirahat + fizik tedavi ve istirahat + lokal kortikosteroid enjeksiyonunun etkinliklerinin karşılaştırılması. Uzmanlık Tezi, İstanbul, 1994: 1-46.
- 74- Stallings SP, Kasdan ML, Soergel TM, Corwin HM. A case-control study of obesity as a risk factor for carpal tunnel syndrome in a population of 600 patients presenting for independent medical examination. *J Hand Surg* 1997; 22A: 211-5.
- 75- Werner RA, Albers JW, Franzblau A, Armstrong TJ. The relationship between body mass index and the diagnosis of carpal tunnel syndrome. *Muscle Nerve* 1994; 17: 632-6.
- 76- Ayhan-Ardıç F. Karpal tünel sendromunda lokal steroid enjeksiyonlarının klinik ve elektrofizyolojik değerlendirmesi. Uzmanlık Tezi, Ankara, 1996:1-41.