

T1710



T.C.
AKDENİZ ÜNİVERSİTESİ
TIP FAKÜLTESİ
RADYOLOJİ ANABİLİM DALI

TRAVMA HASTALARINDA SERVİKAL VE TORAKAL DÜŞÜK DOZ HELİKAL BT'nin YERİ

Uzmanlık Tezi

Dr. Cemil GÖYA

Tez Danışmanı

Prof. Dr. Can ÖZKAYNAK

"Kaynakça Gösterilerek Tezimden Yararlanılabilir"

Antalya, 2005

AKDENİZ ÜNİVERSİTESİ
MERKEZ KÜTÜPHANESİ

Uzmanlık eğitimim boyunca her konuda değerli katkılarını esirgemeyen, Anabilim Dalı Başkanımız Sayın Prof. Dr. Ersin Lüleci başta olmak üzere, Sayın Hocalarım Prof. Dr. Timur Sindel, Prof. Dr. Oğuz Bircan, Prof. Dr. Can Özkaynak, Prof. Dr. Ali Apaydın, Prof. Dr. Adnan Kabaalioğlu, Prof. Dr. Saim Yılmaz, Doç. Dr. Utku Şenol, Doç. Dr. Gökhan Arslan, Doç. Dr. Metin Çubuk, Yrd. Doç. Dr. Kamil Karaali, Yrd. Doç. Dr. Can Çevikol, Yrd. Doç. Dr. Kağan Çeken ile Uzm. Dr. Emel Alimoğlu'na; birlikte çalışmaktan mutluluk duyduğum araştırma görevlisi arkadaşlarıma, anabilim dalımızın sekreter ve diğer personeline; tezimin istatistiksel planlamasında ve değerlendirilmesinde yardımcı olan Yard. Doç. Dr. Hakan Gülkesen'e, olguların klinik değerlendirilmesindeki katkılarından dolayı Doç. Dr. Oktay Eray, Yard. Doç. Dr. Cem Oktay ve Yard. Doç. Dr. Yıldırım Çete'ye teşekkürlerimi sunarım.

Dr. Cemil Göya

Ocak 2005

AKDENİZ ÜNİVERSİTESİ
MERKEZ KÜTÜPHANESİ

İÇİNDEKİLER

	<u>Sayfa</u>
KISALTMALAR	vi
ŞEKİLLER DİZİNİ	vii
ÇİZELGELER DİZİNİ	ix
1. GİRİŞ VE AMAÇ	1 - 2
2. GENEL BİLGİLER	3 - 31
2.1. Göğüs Kafesi Yaralanması	3
2.2. Ekstraalveolar Hava	6
2.2.1. Pnömomediastinum	6
2.2.2. Pnömotoraks	7
2.2.3. Pnömoperikardiyum	9
2.3. Plevial Effüzyon ve Hemotoraks	10
2.4. Parankimal Akciğer Yaralanması	11
2.4.1. Pulmoner kontüzyon	11
2.4.2. Pulmoner laserasyonlar	12
2.5. Trakeobronşiyal Yaralanmalar	13
2.6. Torasik Özefageal Yaralanma	15
2.7. Diyafragma Yaralanmaları	16
2.8. Künt Kardiyak ve Perikardiyak Yaralanma	19
2.9. Servikal Omurga Yaralanması	20
2.10. Damarsal Yaralanmalar	21
2.10.1. Penetren travma	21
2.10.2. Oklüzyonlar	23
2.10.3. Psödoanevrizmalar	23
2.10.4. İntimal flepler ve disseksiyon	24
2.10.5. Arteriyovenöz fistül ve disseksiyon	24

2.10.6. Vertebral arter	24
2.10.7. Kunt travma	25
2.10.8. Karotid arter	25
2.10.9. Vertebral arter	26
2.11. Aerodigestif Trakt Yaralanmaları	27
2.11.1. Laringotrakeal yaralanmalar	27
2.11.2. Faringoözefageal yaralanmalar	29
2.12. Yumuşak Doku Yaralanmaları	30
3. GEREÇ VE YÖNTEM	32 - 33
4. BULGULAR	34 - 49
5. TARTIŞMA	50 - 53
6. ÖZET	54
7. KAYNAKLAR	55 - 65

KISALTMALAR

AP	Anteriorposterior
ARDS	Adult Respiratuar Distres Sendromu
ATLS	Advanced Trauma Life Support
BT	Bilgisayarlı Tomografi
GES	Gradient Eko Sekansı
HBT	Helikal Bilgisayarlı Tomografi
HBTA	Helikal Bilgisayarlı Tomografik Anjiyografi
İKA	İnternal Karotid Arter
İVKM	İntravenöz Kontrast Madde
MRG	Magnetik Rezonans Görüntüleme
MSBT	Multi Slice Bilgisayarlı Tomografi
PA	Posterioranterior
SE	Spin Eko
TBY	Trakeobronşiyal Yaralanmalar
TÖE	Transözefageal Ekokardiyografi
US	Ultrasonografi

ŞEKİLLER DİZİNİ

	<u>Sayfa</u>
Şekil 4.1.	Boyun sağ kesimde yabancı cisim (beyaz ok) 38
Şekil 4.2.	Boyun sol yarısında yumuşak doku yaralanması ve ödem (beyaz oklar) 38
Şekil 4.3.	Sağ hemitoraksta büyük pnömotoraks (kalın ok), kollabe akciğer (ince ok) 39
Şekil 4.4.	Sol akciğer apeks medialde küçük pnömotoraks (siyah ok) ve komşuluğunda akciğer kontüzyonu 39
Şekil 4.5.	Şekil 4.4'de pnömotoraksı tariflenen hastanın yaygın akciğer kontüzyon sahaları (beyaz oklar) 39
Şekil 4.6.	Düşük doz helikal BT'de sol hemitoraksta küçük pnömotoraks (okbaşı), kontüzyon (beyaz ok) ve plevral sıvı (siyah ok) 40
Şekil 4.7.	Cilt altı amfizem (siyah ok), pnömomediasten (ok başı), bilateral plevral sıvı (beyaz oklar) 40
Şekil 4.8.	Bilateral kosta fraktürleri (beyaz oklar) 40
Şekil 4.9.	Bilateral minimal plevral sıvı (oklar) 41
Şekil 4.10.	Düşük doz helikal BT'de klavikuler frakür (ok) 41
Şekil 4.11.	Düşük doz helikal BT'de lineer sternum fraktürü (siyah ok) 42
Şekil 4.12.	Şekil 4.11'deki hastanın, standart BT'de sternum fraktürünün görünümü (beyaz ok) 42
Şekil 4.13.	Torakal 11 vertebra korpusunda fraktür hattı (siyah ok), düşük doz helikal BT görünümü 43
Şekil 4.14.	Şekil 4 13'deki vertebra fraktürünün standart helikal BT görünümü (siyah ok) 43
Şekil 4.15.	5 Servikal vertebra korpusunda kırık hattı (beyaz ok) 44
Şekil 4.16.	C2'de fraktür ve subluksasyon (siyah ok) 44
Şekil 4.17.	C4-C5 seviyesinde dislokasyon 45
Şekil 4.18.	* C2 vertebra fraktürü (beyaz ok) 45
Şekil 4.19.	Boyunda submandibuler bölgede yabancı cisim(beyaz oklar) 46
Şekil 4.20.	Kosta kırıkları (siyah oklar) ve akciğer kontüzyonu (okbaşı) 46
Şekil 4.21.	Kosta fraktürleri (siyah oklar), akciğer kontüzyonu (beyaz ok) ve ciltaltı amfizemi (beyaz ok başı) 47

Şekil 4.22.	Pnömotoraks (ince ok), atelektazi ((siyah ok), akciğer kontüzyonu (okbaşı)	47
Şekil 4.23.	Kalp, akciğer ve mediasten üzerine süperpoze metalik yabancı cisimler (ok başları), akciğer kontüzyonu (siyah ok), ciltaltı amfizemi (beyaz ok) ve kosta fraktürü (kalın siyah ok)	48
Şekil 4.24.	Multiple kosta fraktürü (siyah oklar), akciğer kontüzyonu (beyaz ok) ve cilt altı amfizemi (ok başı)	48
Şekil 4.25.	Akciğer kontüzyonu (beyaz ok) ve pnömotoraks (ok başı)	49
Şekil 4.26.	Sol klavikulada kırık (beyaz ok)	49

ÇİZELGELER DİZİNİ

	<u>S a y f a</u>
Çizelge 4.1. Patolojik bulguların BT ve radyografiye göre dökümü	36
Çizelge 4.2. BT ve radyografinin, klinik nihai sonuca göre sensitivite, spesifisite ve P değerleri	37

1. GİRİŞ VE AMAÇ

Travma, 1-44 yaş arası sağlıklı genç erişkinlerdeki ölümlerin birinci nedenidir (1). Travma hastalarında mortaliteyi azaltmak ve daha sonraki süreçte de yaşam kalitesini arttırmak, öncelikle, hızlı ve kesin bir tanıya bağlıdır. Bu amaçla, klinik muayeneden başlayıp, radyolojik ve diğer laboratuvar tetkikler ile devam eden, tanı amaçlı girişimsel yöntemlere uzanan pek çok uygulama mevcuttur. Ancak, günümüz itibarıyla, herkesin ve her kurumun üzerinde tümüyle anlaştığı ortak bir algoritma mevcut değildir (2,3). Bu konuda en bilinen ve yaygın olan belge, American College of Surgeons'un yayımladığı, Advanced Trauma Life Support (ATLS) Student Manual'dır (4).

Travma hastaları, zamanında ve kesin tanıyı güçleştirebilecek pek çok özelliğe de sahiptirler. Bilinç kapalılığı, uyanık hastalardaki klinik muayene bulgularının başarısını geçersiz kılabilir (5). Birden çok sistemin travmaya maruz kalması, tanı yöntemlerinin sayısını ve tanı için harcanan zamanı arttıracaktır. Daha önde ve aşikar olan problemler, başlangıçta belli olmayabilen ve hayatı tehdit edebilecek potansiyeli olan, örneğin, intraabdominal patolojileri örtebilir. Tüm bunlar, daha objektif ve standart olabilecek bir tanı aracını gerekli kılmaktadır.

Bilgisayarlı tomografi (BT), helikal ya da non-helikol olarak, travmatik acil hastalarda kullanılmaktadır. Servikal omurga travmalarında (6-8), toraks travmalarında (9-13) ve abdomen travmalarında (14-17) kontrastlı ya da kontrastsız olarak, tanı ya da posttravmatik sürecin öngörüsü açısından çeşitli çalışmalar mevcuttur.

Düşük doz helikal BT, ilk kez, akciğer kanserlerinin erken tanısına yönelik olarak ve tarama amaçlı olarak kullanılmış yeni bir yöntemdir (18,19). Bu yöntem, radyasyon dozu düşüklüğünün yanında, tetkik zamanı kısalığı ile de helikal BT avantajlarından yararlanmakta olup, tarama amaçlı olarak PA akciğer grafisine üstün bulunmuştur (19).

Bu çalışmada, travmatik acil hastaların ilk değerlendirme aşamasında; boyun ve toraks için, klinik muayene ve radyografik yöntemlerden oluşan ve ATLS Student Manual'de tanımlanan yaklaşım (4) ile düşük doz helikal BT incelemeleri karşılaştırılmıştır.

2. GENEL BİLGİLER

Torasik travmanın tanısıl görüntülenmesinde, başlangıç değerlendirmesi için temel olarak kabul gören PA göğüs radyografisidir. Bu, hayatı tehdit eden basınçlı pnömotoraks gibi travmatik torasik patolojilerin hızlı tanısında vazgeçilmez olsa da; pnömotoraks, pnömomediastinum, hemidiafragma yaralanması, perikardiyal hemoraji gibi geniş çaplı torasik yaralanmaların tesbitinde torasik BT'den daha az sensitiftir (20). Her ne kadar toraks BT, künt travmalı hastaların değerlendirilmesinde zorunlu değilse de, özellikle direkt arteriyel yaralanma ve mediastinal hemorajilerin gösterilmesinde kullanımı artmaktadır (21,22).

2.1. Göğüs Kafesi Yaralanması

İzole kosta, skapula veya klavikula fraktürleri nadiren klinik öneme sahiptir. Fakat yetişkin hastalarda, travmanın büyüklüğü ve lokasizasyonuna bağlı olarak sorunlu bir göğüs duvarına neden olabilir. Özellikle ilk üç kosta fraktürü, anlamlı enerji transferini gösterir ve akciğer ve mediastinal yaralanmalarla beraber olabilir. Hastaların %3-15'inde torasik çıkıştaki fraktürler brakial pleksus yaralanması veya komşu arter yaralanmasına neden olabilir (23,24). İlk üç kosta fraktüründe, subklavian vasküler yaralanmalarından şüphelenmek gerekir. Böyle yaralanmalarda anlamlı displase fraktürler, ekstraplevral hematom, brakial pleksus nöropati veya mediastinal hemorajinin radyolojik varlığı ile beraberdir. Bu bulguların yokluğunda pozitif bulguların düşük insidasından dolayı anjiyografik değerlendirme yapılmayabilir ve acil değerlendirme alınmayabilir. Alt kostaların fraktürleri dalak, karaciğer, renal yaralanmalarla beraber olabilir ve diagnostik olarak araştırılması zorunludur.

Üç veya daha fazla bitişik çift kosta veya bitişik kombine sternal, kosta veya kostokondral fraktürler göğüs duvarı instabilitesine neden

olabilir. Respiratuar siklus boyunca, kırık segmentlerin paradoksal hareketleri, yetersiz respiratuar mekanizmaya, ilerleyen atelektazilere ve pulmoner sekresyonların drenajının yetersizliğine neden olur. Kosta fraktürleri, sıklıkla, göğüs duvarından akciğere uzanan ekstraplevral hematomlara yol açan fokal kanamalar oluşturur. Apikal ekstraplevral hematomlar kosta fraktürleri ile beraber olabilir. Fakat aynı zamanda, travmatik veya girişimsel işlemlere ikincil arteriyel subklavian kanamalara da bağlı olabilir. Ekstraplevral hematomlar, intraplevral sıvı koleksiyonları gibi pozisyonla yer değiştirmez. Genişleyen ekstraplevral hematomlar aktif arteriyel kanamayı gösterir ve kesin tanısı konmalıdır. Eğer mümkünse anjiyografik tetkik yapılmalıdır.

Pulmoner herniasyon, künt göğüs travmasına bağlı olarak nadiren oluşur. Kostalar, interkostal ve pektoral kaslar ile fasiaların etkilendiği göğüs duvarı yaralanmalarında, akciğer dokusu ciltaltı doku içine herniye olabilir. Tanı, radyografi ile konabilir, fakat kesin tanısı BT ile daha kolaydır. Eğer pulmoner herniasyon küçük ve strangüle değil ise, ameliyatsız spontan rezolüsyona uğrar, fakat büyük inkarserasyon veya strangüle akciğer herniasyonları, mekanik ventile hastalarda, pnömotoraksa neden olabilir ve cerrahi redüksiyon gerektirir (25,108). Sternoklavikuler ayrılma sonrası supraklavikuler pulmoner herniasyon konservatif tedavi edilir (25)

Güçlü künt travmalar sonrası sternoklavikuler dislokasyon %3 civarındadır ve tanısı genellikle klinik palpasyon ve inspeksiyonla konur (26). Anterior klavikuler dislokasyon daha sıktır ve genellikle daha anlamlı klinik tabloya yol açmaz (26). Buna karşılık posterior klavikuler dislokasyon, süperior mediastende trakea, özefagus, brakiosefalik damarlar ve sinirleri yaralayabilir. Bu yaralanmalar, genç yetişkinlerde sıktır ve 20 yaşın altındaki hastalarda, proksimal klavikuler epifizyal avülsiyona neden olur. BT, yaralanmanın gösterilmesi, erken saptanması ve redüksiyonunda çok güvenilirdir.

Sternal fraktürler majör künt göğüs travmalı hastalarda %8-10 oranında oluşur ve nadirdir (26). Yaralanma genellikle lateral sternal radyografi ile konur. BT saptamada faydalıdır, fakat horizontal ve minimal displase hastalarda gözden kaçabilir. Yazarlar direkt grafi ile gösterilmesi zor olanlarda, koronal planda BT'yi önermişlerdir. Deplase sternal fraktürlerde özellikle innominate arter etkilenebilir ve BT veya direkt grafi ile mediastinal hemoraji varlığında düşünülmalıdır (27). Sternumda fraktür oluştuğunda muhtemel kardiak kontüzyondan şüphelenilmelidir ve uygun tanısal çalışmalar yapılmalıdır.

Skapulotorasik dislokasyon, genellikle, üzerindeki derinin sağlam olduğu üst ekstremitenin nadir amputasyonuna neden olur. Bu yaralanma, skapulotorasik eklem bozulması, sternoklavikuler ayrılma, parçalı klavikuler fraktür ve akromiyoklavikuler ekleme ayrılmayı içerir. Aynı taraf üst ekstremitte fraktürleri sıktır ve diğer majör travmatik yaralanmaların prevalansı yüksektir. Subklavian arter yırtılması ve tıkanıklığı ile tam brakial pleksopatiye bağlı vasküler ve nörolojik defisitler olabilir.

Ciddiyetine rağmen, başlangıçta, tanısal açıdan yaralanma klinik ve radyolojik değerlendirmede gözden kaçabilir. Radyolojik değerlendirmede frontal göğüs radyografisi güvenilirdir. Yaralanma, skapula laterale deplase ise genellikle anlamlı olmaz. Humeral, klavikuler ve sternal fraktür ile dislokasyonlar sık izlenir. Yumuşak doku hematomları veya apikal ekstraplevral yumuşak doku dansitesi komşuluğundaki yaralanmalar beraber olabilir. Skapula ortası ile medial yüzey arasındaki uzaklık oranı 1.20 ± 0.4 tir.²⁸ Radyolojik veya klinik olarak, subklavian ve aksiller arter yaralanmalarından şüpheleniliyorsa, anjiyografi endikedir. BT, genellikle mediastinum ve perikardiyumu değerlendirebilir. Aynı şekilde skapulotorasik dissosiasyon veya onun etrafındaki yumuşak doku ödemi veya hematomu da gösterebilir.

Torasik omurga travması: Torasik omurga yaralanması künt veya penetre travma sonucu oluşabilir. Torasik omurga fraktürleri, spinal fraktürlerin % 30'unu oluşturur ve bu hastaların % 62'sinde anlamlı nörolojik defisit meydana gelir. Başlangıç göğüs radyografileri torasik omurganın değerlendirilmesinde genellikle yetersizdir ve rutin olarak ayırıcı tanı için çekilir. Başlangıç değerlendirmesinden sonra genellikle kranial, boyun, toraks ve abdomen BT çekilir. Politravmatize hastalarda torasik omurga radyografisi çekmek zordur ve tanısal değildir. Bulgular müphemdir ve başlangıçta gözden kaçır. Üst torasik omurga değerlendirmesi özellikle zordur. Çünkü teknik olarak zordur ve süperpoze vertebra gövdeleri ile posterior eleman gibi diğer yapılardan dolayı görüntü karışıklığına yol açar. BT fraktürlerin tesbitinde ve karakterizasyonunda son derece başarılıdır.

2.2. Ekstra-Alveolar Hava

2.2.1. Pnömomediastinum

Pnömomediastinum, ekstraalveolar havanın mediastinumda görülmesidir. Künt ve penetre travmaların her ikisinde eşit sıklıktadır. Hava, alveollerin, trakeobronşial ağacın, özefagusun rüptürü sonucu mediastinuma kaçabilir. Hava, aynı zamanda fasial, laringeal fraktürler ve servikal trakeal yaralanmalarda mediastene sızabilir. Hava, perforated duodenum ve kolon nedeniyle veya göğüs duvarı yaralanmasında da mediastene sızabilir. Mediastinal amfizemin en sık mekanizması, akut travmadaki Macklin etkisidir. Pulmoner interstisyum içine alveol rüptürü sonucu hava girmesi, ve bunu izleyerek sonunda disseke hilusa ve mediastinuma kaçması şeklinde olur (29).

Pnömomediastinum, paryetal plevral hattı boyunca ve diğer mediastinal yapılarda, lüsent hatlar şeklinde, radyografik olarak tanımlanabilir. Pnömomediastinum, lateral grafide, frontal grafiden daha iyi tanınır ve BT,

tesbitinde göğüs radyografisinden daha sensitiftir (30). Paryetal pleural çizgi, frontal göğüs radyografisinde genellikle, sol süperior mediastinum boyunca süperior kardiyak gölge ve inferiora genişleyerek, sol kardiyak sınıra paralel ve sol hemidiafragmaya inelerek ilerler. Mediastinal hava, aynı zamanda santral diafragma süperior yüzeyinden ve kardiyak tabana ilerleyerek devam eden diafragma görüntüsü oluşturur ve lateral göğüs radyografisinde devam eden diafragma belirtisine neden olur (30). Posterior mediastinumdaki hava, genellikle desenden torasik ve proksimal abdominal aorta hattı boyunca izlenir. Mediastinal hava timusta, brakiosefalik ven, asenden aorta, aortik ark ve dalları, sternal ve diafragmanın yapışma yerleri boyunca izlenebilir.

Mediastinal amfizemin akciğer apeksine veya retrosternal lokalizasyonu, pnömotoraksla rahatlıkla karışabilir. Küçük miktardaki pnömomediastinum sol kalp sınır boyunca ve süperior diafragmatik yüzeyde pnömoperikardiyuma benzeyebilir ve radyolojik olarak ayırımı zor olabilir. Pnömomediastinumun ekstraalveolar havası pnömotorakstaki veya pnömoperikardiyumdan farklı olarak mediastinum yumuşak dokusu içinde kalır ve hastanın pozisyon değiştirmesiyle lokalizasyonu değişmez. Farklı pozisyonlarda göğüs radyogramları, mediastinal amfizemi pnömotoraks ve pnömoperikardiyumdan ayırabilir. Pnömomediastinum sıklıkla benignidir ve hasta asemptomatiktir fakat dispne ve göğüs ağrısına da yol açabilir. Büyük miktardaki pnömomediastinum retroperitoniuma veya derin ekstraperitoneal yapılara sızabilir. Hava peritoneal kaviteye disseke olursa, primer pnömoperitoniuma benzeyebilir veya ağır basınç altında olup, venöz dönüşü bozarsa kardiyak tamponada neden olabilir (31).

2.2.2. Pnömotoraks

Pnömotoraks künt ve penetre travmalarda sık izlenen bir komplikasyondur. Travma hastalarında anlamlı pnömotoraks insidansı pozitif basınç ventilasyon desteği, torakostomi tüpünün yerleştirilmesi veya

santral venöz girişim gibi iatrojenik girişim ile ilişkilidir. Acil tanı, küçük pnömotoraksta bile önemlidir. Çünkü, özellikle pulmoner fonksiyonu yetersiz veya mekanik ventilasyondaki normal akciğer fonksiyonu olan hastalarda, önemli kardiyak ve respiratuar sorunlara yol açabilir. Literatürlerde, küçük pnömotorakslar hastaların %30-50' sinde, başlangıçta klinik ve radyografilerle tanınmayabilir. Sadece toraks BT ile tanınabilir. Eğer tedavi edilmezse, bu hastaların üçte birinde tansiyon pnömotoraks gelişir.³²⁻³⁴ Göğüs radyografileri ile karşılaştırıldığında BT, küçük pnömotoraksların tesbitinde daha sensitiftir. Rutin olarak travma hastalarında akciğer bazalini içeren abdominal BT, tedavi gerektiren küçük pnömotoraksların erken tesbitinde önemlidir (32-34).

Plevral aralıkta hava izlenebilir. Visseral plevraya ait ince keskin çizgi ile bu çizgi arasında akciğer işaretlerinin olmaması ile tanınır. Pnömotoraksın anatomik lokalizasyonu, hastanın pozisyonuna, plevral aralıktaki havanın miktarına, plevral adhezyonların varlığına ve atelektazilerin bölgesine bağlıdır. Tipik olarak, erekte veya semi erekte hastalarda, apikal veya lateral hemitoraks plevral aralığında hava toplanır. Supin pozisyonunda, hemitoraksın üst kesiminde, anterior kostofrenik sulkus, 7. kostal kartilajdan midaksiller hatta, 11. kottan laterale ilerler (35-37). Kostofrenik sulkusta intraplevral havanın radyolojik bulguları, alt göğüs ve üst abdomende hiperlüksensi, hemidiafragmanın depresyonu ve derin lateral kostofrenik sulkustur. Sol inferior pnömotoraks, kardiyak apekse bitişik mediastinal yağda keskin sınır oluşur (apikal perikardiyal yağ bulgusu). Pulmoner yapışıklık veya lobe kollaps varlığında, pnömotoraks, atipik lokalizasyonda olabilir. Kollabe lobun etrafında, subpolmone veya ayakta hastalarda kardiyofrenik köşede de olabilir (38). Göğüs radyografisinde, deri kıvrımları, bandajlar, eksternal tüpler ve çizgiler; subkutanöz amfizem, posttravmatik pnömotoraks veya amfizemin subplevral büllöz lezyonları ile karışabilir. Akciğer işaretleri, deri kıvrımlarına göre lateralde izlenir ve pnömotorakstaki plevral çizgeden

daha az keskindir. Tekrar çekilen göğüs radyografisi ile hastalara farklı pozisyon vererek gerçek pnömotoraks ile benzer görünümle ayırt edilebilir.

Basınçlı pnömotoraks tıbbi acillerdendir ve inspiryumda alınıp ekspiryumda havanın verilmesi sonucu plevral aralıkta fazla hava birikimi olur. Yüksek intratorasik basınç nedeniyle karşı tarafa mediastinal kayma, aynı taraf hemidiafragmanın düzleşmesi, interkostal aralıkların genişlemesi ve aynı tarafta akciğer volümünün azalması meydana gelir. Basınçlı pnömotoraks, göğüs tübü takılan ve tübün göğüs duvarı veya akciğer parankiminde malpoze olduğu hastalarda da meydana gelebilir. Plevral yapışıklıklar, loküle pnömotoraks ile göğüs tüpünün bağlantısını engelleyebilir.

2.2.3. Pnömooperikardiyum

Pnömooperikardiyum penetre travmalarda, transsternal cerrahi veya perikardiyal pencere cerrahisi, perikardiyal ve trakeobronşial ağaç veya gastrointestinal sistem ile fistül formasyonu ve nadiren, güçlü künt travmalardan sonra oluşabilir. Uzun süre pozitif basınçlı ventilasyon uygulanan ve mediastinal amfizem gelişen hastalarda veya hava yolu yaralanmaları ile pulmoner venlerin adventisiası boyunca perikardiyal aralığa hava kaçağı ile oluşur. Bitişik Kosta fraktürü sonrası perikardiyuma ve künt travmatik rüptür sonucu plevral veya mediastinal hava perikardiyuma sızabilir.^{39,40} Radyolojik olarak perikardiyal hava kalbi çevreler. Perikardiyumdaki küçük miktardaki hava, sol ventrikül boyunca mediastinal amfizem veya medial pnömotoraksı taklit edebilir. Nadiren pnömooperikardiyum, intraperikardiyal basınç sonucu, kardiyak doluşu sınırlayarak kardiyak tamponada neden olur (41). Küçük kardiyak silüet, göğüs radyografisinde, basınçlı pnömooperikardiyumlu hastalarda meydana gelir (41). Travma sonrası pnömooperikardiyumun acil tanınması, potansiyel hava tamponadı açısından önemlidir.

2.3. Plevral Efüzyon ve Hemotoraks

Plevral efüzyonlar, akut torasik travma sonrasında hemotoraks şeklinde ve majör travmalı hastaların %50'sinde izlenir (42). İzole hemotoraks, viseral plevra injürisi veya akciğer parankimi kontüzyonu ile laserasyonu sonucu oluşur. Küçük miktardaki hemoraji, tipik olarak travmatik pnömotoraks ile beraberdir ve göğüs radyografisinde hava-sıvı seviyesi izlenir. Pulmoner venöz kaynaklı kanama tipik olarak düşük basınçlıdır ve komşu akciğer parankiminde ve mediastinuma belirgin kitle etkisi yapmaksızın kendini sınırlar. Arteriyel orijinli kanama (interkostal, internal mamiller veya subklavian arter) büyük basınçlı, devamlı ve komşu akciğer parankimi ve mediastinuma kitle etkisi yapar. Plevral aralığa kanama, dik duran hastada menisküs tarzında olup, kostofrenik ve perikardiyofrenik köşenin küntleşmesine ve tüm hemitoraksda dansite artmasına neden olur. Apeks veya laterale birikmiş hemoraji, dansite artışına ve akciğerin deplase olmasına neden olur. Supin hastada plevral sıvı posteriorda yerleşir ve akciğer işaretleri üzerinde dansite artar. Aynı şekilde lateral band dansitesi akciğerde laterale deplasman oluşturur. Medial koleksiyon paraspinal kitle görünümüne neden olabilir.

Ekstraplevral hemoraji, tipik olarak kosta fraktürleri ile beraberdir ve kanama, interkostal veya subklavian arterden olur. Kanama, basınç altında göğüs duvarındaki paryetal plevranın kalkmasına ve akciğer parankimine doğru bir veya daha fazla konveksitenin oluşmasına neden olur. Sıvı, aynı zamanda akciğer altında birikirse, subpulmonik efüzyon, yükselmiş hemidiafragma şeklinde psödodiafragma konturuna neden olur (43). Psödodiafragma görünümü, bitişik kalp konturunu düzleştirir. Subpulmonik efüzyon, alt lob vasküler yapılarının aniden kesilmesiyle tanınır ve dekübit pozisyonunda gösterilebilir. Sıvı, plevral fissürlerde birikebilir ve atipik şekilde yapışıklıklara bağlı olarak loküle olabilir. BT dansitesi, seröz effüzyonu (düşük atenüasyon) hemotorakstan ayırmada yardımcı olabilir. Aynı şekilde, plevral aralığa aktif hemoraji, nadiren, güçlü injekte edilen

IVKM sonrası, helikal BT ile gösterilebilir (28). Sonografi akut vakalarda hemotoraksı ekarte edebilir (31).

Plevral sıvının diğer nedenleri arasında, şilotoraks (negatif sıvı atenüasyonu, torasik duktus yaralanmasında), çok nadiren bilöz efüzyon (sağ hemidiafragma ve karaciğer ile bilioplevral fistülde) (42), seröz plevral efüzyonlar (karaciğer, dalak veya pankreatik yaralanmalarda) göz önünde bulundurulmalıdır.

2.4. Parankimal Akciğer Yaralanması

2.4.1. Pulmoner kontüzyon

Pulmoner kontüzyon, ağır ve künt göğüs travmalı hastalarda, %17-70 oranında izlenen, akciğerin en sık primer yaralanmasıdır. Enerji transferi sıklıkla kosta, sternum ve vertebra gibi solid yapılar tarafından olur (44,45). Küçük kan damarlarının tahribi ve alveolar kapiller membranın hasarlanması ile travmayı takibeden 1-2 saatte, alveol ve interstisyuma kanama olur ve yaklaşık 24 saat sonra interstisyel ödemle birliktelik gösterir (45-47). Parankimal hasarın genişliği travmanın şiddetine bağlıdır. Akciğer yaralanması, ventilasyon veya perfüzyonda bozulmaya, intrapulmoner şantlara, akciğer kompliansının azalmasına ve akciğer su miktarının artmasına neden olur (48). Bu oluşan değişikliklerin genişlik ve şiddetine bağlı olarak respiratuar yetmezlik meydana gelebilir (48).

BT, pulmoner kontüzyonun tanısında, supin göğüs radyografisinden daha üstündür (49-52). Radyolojik olarak pulmoner kontüzyon, yaralanan yere göre periferal, nonsegmental veya coğrafik tarzda unilateral, bilateral yamalı veya diffüz parankim hastalığına neden olur. Bitişik hava yollarına kanın dolması sonucu, kontüzyon sahasında sıklıkla hava bronkogramları izlenmez. Donnelly (53) ve Klosterman, BT'de, çocuklardaki kontüzyonları, küçük birkaç adet, milimetrik, subplevral akciğer opasifikasyonu şeklinde rapor etmişlerdir. Bu BT bulgusu, sıklıkla, pulmoner kontüzyonu diğer

parankim opasifikasyonlarına neden olan aspirasyon, atelektazi ve enfeksiyondan ayırd etmede yardımcıdır.

Pulmoner kontüzyon, genellikle, başlangıç göğüs radyografisinde tanınır veya acile girişten sonraki 6 saat içinde tesbit edilir. Pulmoner kontüzyon, tipik olarak, göğüs radyografisinde, 48-72 saatte çözülür. 5-7 gün sonra da görünmeyebilir. Tamamen temizlenmesi travmadan 10-14 gün sonra olur (54). Enfeksiyon, aspirasyon, atelektazi veya ARDS gibi eklenen sorunlar, bu periyotta, akciğer dansitesinin temizlenmesinde yetersizliğe neden olabilir (29).

2.4.2. Pulmoner laserasyonlar

Akciğer laserasyonu, majör göğüs travmasından sonra sık izlenir (24, 29,44,55). Akciğer laserasyonları, pulmoner kontüzyon tarafından çevrelendiğinden, başlangıçtaki göğüs radyografisinde gizlenebilir ve künt göğüs travmalarında sık olmasa da düşünülmalıdır. BT, akciğer laserasyonu ile ilgili komplikasyonların tesbitinde, göğüs radyografilerinden daha sensitiftir (24,56). Pulmoner laserasyonun oluşumunda multiple mekanizma ileri sürülmüştür.

- 1) Yaralanmada oluşan çarpışma dalgasının akciğer dokusunda ilerlemesi
- 2) Kosta fraktürlerinin akciğer parankimine direkt temas etmesi
- 3) Göğüs duvarına sert hareketlerle çarpmanın akciğerde laserasyon oluşturması
- 4) Bronkusun kompresyonu veya glottisin kapanması sonucu oluşan yüksek intraluminal basınç ile distal alveollerin ani rüptürü
- 5) Bitişik vertebra ve kostanın posterior akciğer parankimine basısı ve çarpması (24,44,54).

Akciğerde laserasyonlar tipik olarak ovoid veya eliptik kenarlıdır. Radyolojik olarak laserasyonlar, 2-3 mm'lik zayıf psödomembranların çevrelediği ovoid radyolüsen alanlar şeklindedir. Eğer kavite içine kanama olursa veya oluşan kavite hemoraji ile dolarsa, uniform, kitle benzeri

dansitede hava-sıvı seviyesi izlenebilir. Laserasyonda pıhtı ile havamensiküs işareti meydana gelir ve hilal şeklinde hava görünümü oluşur. Akut durumda akciğer laserasyonları, sıklıkla kontüzyona uğramış akciğer parankimi ile çevrelenir ve kontüzyon tam gerilemeye kadar göğüs radyografisinde izlenmeyebilir. Pulmoner kontüzyonlardan farklı olarak akciğer laserasyonları 3-5 haftalık periyottan sonra yavaşça geriler. ARDS gelişen hastalarda veya pozitif basınçlı ventilasyon desteği gerektiren hastalarda laserasyon, aylarca kalabilir. Tamamen sıvı veya hemoraji ile dolu kaviteler, travmatik pulmoner pnömatosel, göğüs radyografisinde, koin lezyonunu taklit edebilir. Posttravmatik pnömatoseller, genellikle, profilaktik antibiyotik tedavisi veya cerrahi girişim yapılmaksızın geriler (57-59).

Laserasyonlar genellikle benign lezyonlardır. Fakat nadiren komplikasyonlar meydana gelebilir. Posttravmatik pnömatosellerde kan veya sekresyonun temizlenmesinde yetersiz kalındığında, respirasyonu sınırlayıcı ağrıya, azalmış akciğer esneme kabiliyetine ve endotrakeal entübasyon gerektiren enfeksiyon ve abse formasyonuna yol açabilir. Pulmoner laserasyonların komplikasyonu sonucu, bronkus ve plevral yüzey arasında bronkoplevral fistül oluşabilir. Plevral aralığa persistan hava kaçağı, göğüs tübüne cevap vermez ve bronkoplevral fistülün kapanması için pulmoner cerrahi rezeksiyon gerekir. Ball-valve mekanizması ile posttravmatik pnömatosellerde basıncın artması ve kavitenin ekspansiyonu ile bitişik akciğer parankimi basıya uğrar. Büyük ölü boşluk gelişimi, anlamlı pulmoner fonksiyon yetersizliğine neden olabilir.

2.5: Trakeobronşial Yaralanmalar

Trakeobronşial yaralanmalar (TBY) relatif olarak nadirdir ve yaralanmanın görülebilir eksternal bulguları az veya hiç olmadığından, TBY, travmalı hastaların otopsilerinde %2.8-5.4, diğer şiddetli künt travmalı hastaların klinik serilerinde %0.4-1.5 rapor edilmiştir (60-65).

Künt travmalardan sonra sağ taraf bronşial yaralanmalar soldan daha sıktır. Yaralanmanın %80'inden fazlası anatomik olarak karinanın 2.5 cm uzaklığındadır (65-67). Penetre travma genellikle servikal trakeal seviyededir, ancak TBY, göğüs ve boyunun tüm penetre yaralanmalarında şüphelenilmelidir (67). Künt TBY için multiple mekanizma düşünülmüştür.

1) Akciğerin anterior posterior yöndeki güçlü basısı ve ana bronşun laterale doğru, bronş kompliansını aşması sonucu, trakeal ringler arasında transvers yırtık oluşur veya ana membranöz segmentler boyunca longitudinal yırtık oluşur (68,69).

2) Glottisin kapalı kalması ile intraluminal hava basıncının artması sonucu büyük hava yollarında yırtık oluşur (70).

TBY'nın bulgu ve semptomları spesifik olmayıp, başlangıçta genellikle tanınmaz. Yaralanmalar, ekstratorasik hava yolunun bozulması, özefagus, larinks, baş ve boyun yumuşak doku yaralanmaları ile beraberdir. Oysa aorta, karaciğer, dalak yaralanmaları intratorasik havayolu yaralanmaları ile beraberdir (60,65,69). TBY'nin en sık radyolojik bulgusu, toraks yumuşak doku planları içine persistan hava kaçıdır (71). Yumuşak doku ve mediastinal amfizem, genişleyici, progressif ve göğüs tübüne cevap vermez niteliktedir. Yumuşak doku amfizemi, boyuna, göğüs duvarına, yüzeysel ve derin dokulara yayılır; Bochdalek ve Morgagni foramenleri yoluyla intra ve retroperitoneal aralıklara geçip, primer barsak yaralanmasını taklit edebilir. Yırtılmış bronkusun obstrüksiyonunda persistan pnömotoraks veya distal atelektazi meydana gelebilir. Nadiren, rüptüre olmuş bronşun proksimal ucu akciğer grafisinde görülür. Gittikçe incelen hava dolu bir yapı şeklinde izlenir ve buna süngü bulgusu denir. Yüksek oranda tanısal fakat nadiren görülen düşük akciğer bulgusu, ana bronkusun kopması ve akciğerin toraks kavitesine düşmesi şeklindedir (72,73). Böyle hastalarda, kollabe akciğerin hilusu anormal olarak kaudal yerleşimlidir. Endotrakeal tübün, balonun veya fazla ekspansiyon olan balonun ekstraluminal pozisyonu, trakeal yaralanmanın erken radyolojik bulgusudur.

Majör havayolu yaralanması olan hastaların %10'undan fazlasında, erken yaralanmadan sonraki dönemde radyolojik bulgu hiç yoktur (74).

Göğüs radyografisi ile karşılaştırıldığında, daha az miktardaki mediastinal hava, konvansiyonel veya spiral BT ile tesbit edilebilir ve TBY'nin tek bulgusu olabilir. Helikal BT ile volumetrik veri elde edilmesi, daha az parsiyel volüm etkisine ve daha az hareket artefaktına neden olur. Böylece, optimal olarak elde edilecek reformat koronal ve sagittal görüntüler ile, trakea ve ana bronşlar gösterilebilir (75,76). Bu da, havayolu yaralanmalarının subakut veya kronik prezentasyonlarındaki vakalarda, havayolu yaralanmasının yerini göstermede faydalıdır. Bronkoskopi, TBY'nin (67,71,77,78) doğrulanmasında tercih edilmelidir ve uzun dönemde optimal sonuçların, primer reanastomozların başarısının sağlanması için erken tanıda önemli bir seçenektir (77-79).

2.6. Torasik Özefageal Yaralanma

Künt travmaların sadece %10'unda özefageal perforasyon meydana gelir ve yaralanması çok nadir izlenir (79,80). Özefageal yaralanma şüphesinde özefagografi, ilk değerlendirme tetkikidir. Travmatik özefageal perforasyonun tanısında BT'nin rolü yoktur. Özefagusa bitişik mediastinumda hava izlenmesi durumunda özefageal yaralanma düşünülmelidir.

Özefageal zedelenmesi olan künt travmalı hastaların çoğunda, anlamlı intratorasik yaralanmalar meydana gelir (80). Künt travmada, özefagus, vertebra ile trakea arasında sıkışarak, torasik hiperekstansiyon ile özellikle diyafragmatik hiatusta ya da servikal fraktür fragmanlarının direkt penetrasyonu ile yaralanabilir. Özefageal yaralanmaların radyolojik bulguları, servikal ve mediastinal amfizem (%60), sol plevral effüzyon ve inflamatuvar reaksiyona bağlı mediastinal konturda bozulmadır (80). Özefageal perforasyon görünümü, iskemik segmentin geç dönemde bozulması veya periözefageal hematoma tarafından meydana gelebilir.

Yazarlar, torasik vertabral fraktür ve sublüksasyonunda, torasik özefagusda nadiren tıkanıklık oluşabileceğini veya etkilenebileceğini rapor etmişlerdir (64).

2.7. Diyafragma Yaralanmaları

Diafragmatik yaralanmalar, her zaman, travmatolojist, cerrah ve radyologlar için tanısal açıdan problem olmuştur. Tanı konabilecek yaralanmalar, künt batın travmalarına bağlı celiotomy yapılan hastaların %0.8'inde meydana gelir (81-86). Künt travmatik diyafragma rüptürlerinin %90'dan fazlası motor kazası sonucu oluşur. Sol hemidiafragma yaralanmaları, künt travmalarda, sağ taraftan üç kat daha fazla meydana gelir. Sağ taraf diyafragma yaralanmaları nadirdir ve ayrıca karaciğerin tampon görevi yapması, abdominal viseranın sağ diyafragmadan geçişini önler. Sağ taraf diyafragma yaralanmaları künt travmalı hastalarda, sıklıkla, klinik olarak ve görüntüleme yöntemleri ile tanınmaz. Bilateral hemidiafragma yaralanmaları ve yırtıkları sık değildir ve %4.5 oranında izlenir (84). Sol hemidiafragmadaki rüptürlerin çoğu dalak medialinde diyafragma posterolateral yüzünde oluşur (72). Santral tendon bölgesine ilerleyen yırtık, perikardiyum içine transvers kolon, omentum ve midenin herniasyonuna izin verir (87). Literatürde, diyafragmatik rüptürlerin tamamına, pelvik fraktürler, torasik aorta yaralanması, hepatik ve splenik yaralanmaların eşlik ettiği rapor edilmiştir (81,85,88-90).

Multiple görüntüleme yöntemi kullanılmasına rağmen, majör travmada diyafragmanın değerlendirilmesinde ilk olarak ve en sık kullanılan yöntem göğüs radyografisidir. Sol taraf yaralanmalarında başlangıç* radyografisi %27-60 oranında diyagnostik, sağ tarafta sadece %17 oranında diyagnostiktir (81,91,92). Hastaların diğer %18'inde göğüs radyografisi uyarıcıdır fakat diyafragmatik yaralanma için tanısal değildir (92). Pozitif ventilatör desteği alan hastalarda, seri göğüs radyografileri sıklıkla yardımcıdır, çünkü pozitif intratorasik basınç, abdominal organların

diyafragmatik yırtıktan herniasyonunu geciktirebilir. Pozitif ventilatör desteği kesildikten sonra, seri göğüs radyografileri almak bu açıdan oldukça önemlidir. Diyafragmatik yırtıktan visseral herniasyon %20-50 meydana gelmez ve göğüs radogramında diafragma konturları normaldir (93). Göğüs radyografisinde, viseral herniasyonun tanısal bulgusu, yırtık tarafındaki bağırsağın fokal kompresyonu nedeniyle hemidiyafragma üzerinden deliğin görüntülenmesidir (Collar Sign). Nazogastrik tübün ve mide veya kolonun hemidiyafragma üzerinde görüntülenmesi, alt toraksta, mediastinumun karşıya şifti diyafragmatik rüptürü gösterir. Uyarıcı bulgular göğüs radyografisinde hemidiafragma dış hatlarının distorsiyonu, obliterasyonu, hemidiafragmanın elevasyonu plevral efüzyon, alt torakal seviyede hava-sıvı seviyesi, mediastende karşıya şift ve alttaki kosta fraktürleridir. Göğüs radyografisinde, diyafragmatik yaralanma sıklıkla atelektazi, pulmoner kontüzyon, laserasyon, aspirasyon, plevral efüzyon, akciğer bazalinde loküle pnömotoraks, frenik sinir felci ve akut gastrik distansiyona benzeyebilir veya maskeleyebilir.

Akut diyafragmatik rüptürde konvansiyonel BT'nin yeti sınırlıdır. Hastaların az bir kısmında sensitivitesi %0-80 oranında olup tartışmalıdır (74,86,92,94). En sensitif BT bulgusu hastaların %71-73'ünde izlenen hemidiyafragmanın devamlılığının izlenememesidir (74,94). Sıklıkla yaşlı kadınlarda izlenen hemidiyafragmanın posterolateralindeki lokalize defekt normal varyasyondur (95,96). BI yaka bulgusu, %100 spesifiktir, fakat travmatik diyafragma yaralanmalarının tanısında sınırlı sensitiviteye sahiptir (%36) (94). Diğer BI bulguları, solid abdominal visera veya omentomun intratorasik herniasyonudur. Konvansiyonel BT'nin sınırlılıkları, alt loblardaki aspirasyon pnömonileri, plevral efüzyon ve atelektatik akciğerdir. Böyle hastalarda, sagittal ve koronal BI reformasyonlarında hemidiyafragmanın ayırımı zordur. Yazarlar tarafından diyafragmatik yaralanma şüphesinde göğüs radyografisinde son zamanlarda spiral BI önerilmektedir. 5 mm kolimasyon ve 5 mm/sn (pitch=1)

kullanımı ile karaciğer alt marjini, alt toraksı içine alan kesitler ile akut travmalı hastaların göğüs, abdomen ve pelvisi BT kesitleri ile değerlendirilebilir. Üst üste binmiş rekonstrükte imajlar, 3 mm'lik sagittal ve koronal reformasyonlarla sağlanır.

Bu protokolün kullanımı ile üst üste binmiş rekonstrüksiyon ve volumetrik spiral BT sonuçları, yüksek kalitede sagittal ve koronal reformat görüntüleri diyafragmaı değerlendirir.

MR görüntüleme, diyafragmaı özellikle sol tarafı değerlendirmede ideal yöntemdir. Diyafragma düz yüzeyindeki küçük yırtık bile koronal ve sagittal kesitlerin elde edilmesiyle direkt görüntülenebilir (97-99). Kardiyak ve respiratuar gating, hareket artefaktlarını önlemek için yapılmalıdır. Gradient eko sekansları, T1 A sekanslardan daha hızlıdır. Yazarlar, T1 ağırlıklı SE sekanslarının diyafragma yaralanmalarının değerlendirilmesinde önemini belirtmişlerdir (99,100). Diyafragma, T1 ağırlıklı sekanslarda abdominal ve mediastinal yağ intensitesi arasında, sol hemidiyafragma hipointens yumuşak doku çizgisi şeklinde izlenir. Sağda karaciğer konturu ve pozisyonundan dolayı diyafragma, hipointens yumuşak doku çizgisi zorlukla seçilir. Diyafragmatik yaralanmalar, hemidiyafragma konturunda ani defekt şeklinde izlenir. MR, aynı zamanda abdominal viseranın, toraksa geçişini başarılı şekilde gösterebilir (98,99,101). BT bulgularından dolayı diyafragma yaralanma şüphesi olan hastalarda, T1 ağırlıklı sagittal ve koronal sekanslar önemlidir. Penetre yaralarda, görüntüleme yöntemleri diyafragma zedelenmesini saptayamaz. Genel olarak, küçük yaralanmalar, daha az sıklıkta abdominal içeriğın de herniasyonu ile beraberdir (37). Diyafragmanın penetre yaralanmalarında, genellikle* diyafragmanın torakoskopik veya cerrahi eksploprasyon ile inspeksiyonu gereklidir. Diyagnostik peritoneal lavaj, diyafragma yaralanmalarında sensitif değildir (102). Sonografi, serbest intraperitoneal kanı tesbit edebilir ancak hemidiyafragma yaralanmasını saptayamaz.

2.8. Künt Kardiyak ve Perikardiyal Yaralanma

Künt toraks travmalarının %10-60'ında kardiyak yaralanma rapor edilmiştir (40). Yaralanma tipi, tipik olarak, göğüse şiddetli motor travması veya otomobil-yaya kazalarıdır (40,103,104). Her ne kadar kalp yaralanmalarında, kardiyak kontüzyon en sık görüleni ise de, yaralanmanın spektrumu; perikardiyal yırtık, kalp iletim sistemi yaralanması, koroner arter yaralanması, serbest duvar, septum veya kalp kapağının rüptürüdür(40). Kardiyak rüptür insidansı %0.21-2 oranındadır ve majör toraks travmalı hastalarda genellikle sağ atriyumda meydana gelir (40,104). Myokardiyal rüptür ölümcüldür (40).

Göğüs radyografisi, genellikle spesifik değildir. Künt kardiyak yaralanmalar pnömoperikardiyum ve hemoperikardiyumu içerir ve bu durumlarda kardiyak boşluklardan, aktif intraperikardiyal kontrast ekstravazasyonu olur. Bölgesel duvar hareketi anomalileri ve düşük ejeksiyon fraksiyonları kardiyak kontüzyona bağlı oluşabilir ve transtorasik 2D veya TÖE (Transözefageal Ekokardiyografi), radyonüklid ventrikülografi ile saptanabilir (105-107). Ekokardiyografi, aynı zamanda, valvüler patolojiyi, perikardiyal sıvıyı, intrakardiyak şanti ve ventriküler şanti gösterir.

Ön mediastene arteriyel kanamadan dolayı, nadiren, sağ taraf kalp odacıklarının basısı sonucu kardiyak tamponad oluşabilir. Perikardiyak aralık ile akciğer, plevral aralık, özefagus, trakeobronşial ağaç ile bağlantı sonucu, pulmoner venlerle adventisya çevresinde hava diseksiyonu ile BT ve akciğer radyografisinde hava izlenir. Penetre kardiyak travmada, cerrahi olarak perikardiyal pencerenin değerlendirilmesi ile direkt kardiyak zedelenme dışlanır.

2.9. Servikal Omurga Yaralanmaları

Travma konusunda, ciddi hastaların radyolojik incelemesi, hep tartışma konusu olmuştur. Burada, önemli olan ilk konu, servikal omurganın zedelenip zedelenmediğinden emin olmak, sonra, BT ve MRG ile hastanın ileri tetkikinin yapılmasıdır. Radyografilerle bir çok protokol savunulmaktadır. Bu tip hastalarda, hastaların ciddiyetine göre, radyolojik modalitelerin uygulama sırası değişebiliyor. Çok ciddi travmalı bir hastada, servikal omurga kırığından şüpheleniliyorsa ve ayrıca beyin veya toraks gibi bölgelerde de travma şüphesi varsa, radyografilerden önce BT çekilebilir.

HBT'nin akut travmalı hastaların incelenmesinde, çok önemli bir rolü vardır. Özellikle hastaların, hızlı çekimle aynı anda bir çok vücut bölgesinin incelenmesinden dolayı çok fayda görüyorlar.

Şiddetli spinal injüriler akut travmalarda sık olarak meydana gelir. Radyolojinin görevi radyolojik tanıyı sağlamak, sınıflandırma yapmak, stabil ve instabilitesini değerlendirmek ve radyolojik-klinik net karar verilemeyen hastalarda daha ileri radyolojik değerlendirmeyi sağlamaktır. İskelet sistemine ait patolojiler en iyi spiral BT ile daha az derecede direkt grafilerle, spinal kord injürileri, ligament rüptürleri gibi yumuşak doku lezyonları ise en iyi MR ile tanınır. Fraktür sınıflandırması biyomekanik ve lokalizasyonuna bağlıdır. Tüm durumlarda çok iyi bir klinik değerlendirme gereklidir (108).

Avrupa'da yılda 130 binin üzerinde spinal injüri meydana gelir. Bu vakaların büyük çoğunluğunda hastanelerde başlangıç radyografileri alınır. Bu vakalarda direkt grafiler başlangıç değerlendirmesi ve spinal injüri tanısı için temel alınır (108).

Spinal kord injürisi spinal fraktür ve dislokasyonların %10-14'ünde meydana gelir. Spinal kord injürili vakaların %85'inde yaralanma travmanın olduğu an meydana gelir, %5-10'u injüriden sonraki periyotta

oluşur. Spinal travmalar yüksek sıklıkla alt servikal seviyede ve servikotorasik bileşkede oluşur (108).

Servikal vertebra kırıkları en sık C1-C2, C5-C7 seviyelerinde izlenir. Vertebra yaralanmaları en sık fleksiyon şeklindeki güçler sonucunda oluşur (108).

2.10. Damarsal Yaralanmalar

Servikal damarsal yaralanmalar, genelde, penetran travma ile oluşur. Penetran boyun travmalarının %25'inde damar yaralanması olur (109-111) Böyle hastalarda, objektif bir tetkik yapılmalıdır. Çünkü, klinik muayenenin sensitivitesi % 61-100 gibi bir oranda değişir (112-114). Künt travma sonrası damarsal yaralanması olan hastaların %50'si normal fizik muayene bulguları verir (115,116). Damarsal yaralanmaları görüntülemek için bir çok seçenek vardır. O yüzden en ucuz, hızlı ve en az invaziv olanını seçmek gerekir. Helikal BT anjiyografi, kateter anjiyografi, MRG, duplex US'ye kıyaslandığında daha kolay uygulanabilir. Ancak, uygulayacak radyologun bu konuda deneyimli olması gerekir.

2.10.1. Penetran travma

HBTA (Helikal BT Anjiyografi), aslında, öncelikle boyun damarlarını incelemek için kullanılmaya başlandı. Bir çok çalışmada HBTA'nın aterosklerotik hastalıkların yol açtığı ekstrakraniyal stenozları saptamada çok etkili olduğu gösterilmiş (115,117-119). Ayrıca, HBTA'nın akut ekstrakraniyal karotid arter disseksiyonlarında, damar tıkanıklıkları ve anevrizmaların tanısında da etkili olduğu bildiriliyor (120-122). Bu nedenle, HBTA, penetren travma sonucu oluşan benzer yaralanmaların ayırıcı tanısında etkilidir. Aksiyel BT görüntüleri, penetren travma sonucu oluşan yaralanmaları çok net gösterebilir (113). Böylece, boyun damar yaralanmaları, omurga kırıkları, kanal kompresyonu ve potansiyel faringoözefageal travmaları etkili bir şekilde tanı ve tedavi edilebilir

(113,114,123,124). MRG ve MRG anjio penetran vasküler yaralanmalarda etkisizdir ve genelde kullanılmaz. Bunun nedeni, metalik yabancı maddelerin artefakt oluşturmalarıdır. Duplex US, arteriyel yaralanmaların tespitinde %92-100 sensitiviteye sahiptir (112,113,125-127). US'nin dezavantajı ise İCA'nın distal kesimlerini (3. bölge) ve 1. bölgedeki büyük damarları net inceleyememesidir. Kateter anjiografi, bu tarz yaralanmalarda gold standarttır. Ama pahalı, invaziv bir girişimdir ve bazen tedavi gerektirmeyen gereksiz küçük yaralanmaları da gösterir (125,128). Bu yüzden, rutin tarama protokolü için, genellikle ilk etapta tercih edilmez.

HBTA, 5 mm kesit kolimasyonu, 1:1 masa pitch'i, 19 cm kapsama alanıyla ve 90-100 ml non iyonik kontrast maddenin bolus olarak 2-3 ml/saniye hızla enjeksiyonundan 30 saniye sonra kesitler alınarak yapılır. Görüntüler toraks girişinden, beyin tabanına kadar alınır ve genelde 15-30 kesit alınır. Aksiyel görüntüler, travma doktoru ve radyolog ile beraber incelenir ve 3 boyutlu rekonstrüksiyon yapılır. Majör damar yaralanmaları direkt ve indirek bulgularla tanınır. Direkt bulgular, düzensiz kenarlar, kontrast ekstrevasasyonu, vasküler enhansmanın azalması ve çap değişiklikleridir. Travmalı hastalar genellikle genç olduğu için, travmatik değişiklikler aterosklerotik değişikliklerle karışmaz. Direkt bulgularla değerlendirildiğinde, HBTA %80 sensitif, %91 spesifik, %100 negatif ve pozitif prediktif değere sahiptir. Bu istatistiklere metal artefakt nedeniyle değerlendirilemeyen hastalar da dahil edilmiştir. Böyle artefaktlı vakalarda, indirekt bulgulardan faydalanılır. Bunlar; vasküler yapılar 5 cm'den daha yakın kemik ve metal parçalarının görülmesi, yaralanma aksının damardan geçiyor olması ve karotid kılıfında hematoma görülmesidir (113).

Radyologlar, HBTA'nın birçok kısıtlılığının da bilincinde olmalıdır. Streak artefakt (şerit artefaktı) damar yaralanmalarını gizleyebilir. O yüzden indirekt bulguların varlığında, artefaktlı kesitler tekrar çekilmelidir. HBTA, bölge 1'in düşük ve bölge 3'ün yüksek yaralanmalarında optimal değildir. 1 nolu bölgede, iri hastalarda omuz streak artefaktı oluşturur ve damarların

görülmesini engeller. O yüzden, aksiyel görüntülerle yaralanma aksı incelenir ve eğer bölge 1 ve bölge 3'teki alanlardan geçiyorsa alternatif (anjyografi gibi) yöntemler de istenir.

2.10.2. Oklüzyonlar

ICA'nın penetran yaralanmalarının %36'sında oklüzyon oluşur. Bu hastaların sadece %16'sında hemipleji ve hemiparezi gibi nörolojik defisitler olurken, %70'i asemptomatiktir (129). HBTA, oklüzyonu damar enhansmanının azalması şeklinde gösterir. Ayrıca proksimalde disseksiyon nedeniyle daralma da olabilir. Karşı tarafla enhansmanı karşılaştırmak çok önemlidir. Gerekirse doğrulama kateter anjyografi ile yapılabilir.

2.10.3. Psödoanevrizmalar

Karotid arter psödoanevrizmaları, duvarın yırtılması ve periluminal kanamalar sonucu oluşur. Gerçek anevrizmalardan farklıdır. Bunlar genellikle penetre travma sonucu oluşmaz ve damar duvarının yırtılması ve lümenin genişlemesi şeklinde olur. Psödoanevrizmalar, penetran ICA travmalarda sık görülür (%33) (129). Psödoanevrizmalı hastaların %40'ında nörolojik defisit olur. Hastaların %56'sı palpable bir kitle ile gelebilir. Otoraji, kanama, epistaksis de görülebilir. Ama bazı hastalar, tamamen asemptomatik olabilir (130).

HBTA'da psödoanevrizma, değişik görünümde olabilir. Damar duvar kontürü düzensizleşebilir, fokal dilatasyon olabilir ve komşu yumuşak dokuya ekstrevasiyon olabilir (113). Bu değişken bulgular, aktif patolojiye işaret eder. Karotid arter bifurkasyonun iyi tesbit edilmesi gerekir. Çünkü anevrizma, bulbus ile karışabilir. Tanının doğrulanması ve endovasküler tedavisi kateter anjyografi ile yapılabilir. US böyle yaralanmaları gösterebilir. Fakat MRG akım ilişkili artefaktlardan dolayı gösteremeyebilir (131).

2.10.4. İntimal flepler ve disseksiyon

İntimal flepler ve disseksiyonların tanı ve tedavisi ile ilgili kafa karıştırıcı raporlar vardır. Bu lezyonlar, penetran travmalarda nadir görülür. Hastaların %50'i nonspesifik boyun ağrısı, baş ağrısı, transiskemik atak, Horner Sendromu gibi çeşitli ciddilikteki semptomlarla gelir (132).

HBTA, tıkanıklık olmayan disseksiyonları, fokal dolum defekti ve disseksiyon distalinde persistan intraluminal enhansman şeklinde gösterir. Bazen disseksiyon, lümeni ciddi şekilde daraltır ve tama yakın oklüzyon yapabilir. Bu bulgular MRG ve US ile de görülebilir.

2.10.5. Arteriyovenöz fistül ve disseksiyon

Bu tarz yaralanmalar klinik olarak çok belirgindir ve anjiyografi ya da cerrahi ile tedavi gerektirir.

2.10.6. Vertebral arter

Bu yaralanmalar, vertebra kırıklarında ya da bu damar trasesinden geçen yaralanmalarda görülebilir (114,123,124) Yee (133) ve Golueke (134) ile arkadaşlarının bildirdiğine göre, vertebral arter yaralanması olan hastaların %44'ünde omurga kırığı vardır. Bu yüzden, hastaların çoğu, spinal kord veya spinal köklerle ilgili semptomlarla başvurur.

Aksiyel BT kesitleri, omurga fraktürlerini ve kurşun trasesini, vertebral arter trasesini duyarlı bir şekilde gösterebilir. HBTA, tıkanıklıkta, vertebral arterin opasifiye olmadığını gösterir. Vertebral arter hacmindeki anatomik varyasyonlar, karotid sirkülasyon ile karşılaştırıldığında, disseksiyonun değerlendirilmesinde oldukça zorluk çıkarır. Penetre travmaya * bağlı vertebral arter yaralanmanın tesbitinde, MRG kullanılmasına rağmen, benzer şekilde vasküler patolojiler (disseksiyon ve oklüzyonlar) künt travmada ve spontan vakalarda da sorun oluşturmaktadır (135). Küçük psödoanevrizmalar ve intimal flepler, transvers çıkıntılarının gölgesinden dolayı potansiyel olarak gözden kaçabilir. Bundan dolayı, bu

tip vertebral arter patolojilerinin tesbitinde kateter anjiyografi gold standarttır.

2.10.7. Künt travma

Künt travmalara baęlı arteriyel lezyonların spektrumu, penetre travmalardan biraz farklıdır. Yakın zamanda yapılan geniş çaplı yayın ve raporlarda disseksiyon ve oklüzyonların psödoanevrizmalardan daha sık olduęu bildirilmiştir (136). Künt travmalarda, karotid arter zedelenme insidansı % 0.08-0.67 olup, bundan dolayı hastalardan rutin radyografik tarama istenmez. Transvers foramenlerin etkilendięi omurga fraktürlerinden dolayı, künt travmalarda, vertebral arter yaralanmaları, karotid arter yaralanmalarından sık izlenir.

2.10.8. Karotid arter

Vasküler bozulma, psödoanevrizmalar ve kavernokarotid fistül, dięer üçte birlik vakalarla beraberdir (137). Damar disseksiyonu, hiperekstansiyon ve rotasyon yaralanmalarına baęlı damarın gerilmesiyle oluşur (116). Bu zedelenmeler, aynı zamanda, güçlü künt travmalar, hiperfleksiyon ile fibroplazi veya konnektif doku hastalığı gibi altta yatan bir hastalık ile beraberdir. Servikal disseksiyonlar, yapılan muayene ile hastaların %50'inde klinik olarak sessiz olabilir. 12 saat içinde, %50-70 semptomlar gelişir (116,137). Büyük hastalarda, tanı sıklıkla gecikir. Semptomlar, kapalı kafa travması ile batın ve göęüs gibi dięer yaralanmalara atfedilir. Anormal mental durumu olan kafa kaidesi fraktürlerinde veya normal fizik muayenesi olan şiddetli servikal travmalı hastalarda, mono veya hemiparezisi olan normal mental durumlu hastalarda, santral sinir sistemini içeren çalışmalarda beyin ve omurga BT olayı açıklamaz (116,138,139). Travma hikayesi olmayan hastalarda, tek taraflı başaęrısı, spontan intimal karotid disseksiyonun tek bulgusu olabilir (140).

Klinik olarak asemptomatik fakat yüksek oranda vasküler yaralanma düşünölen hastalarda, yaralanmanın mekanizmasından dolayı, omurga veya kafa kaidesi kırıkları noninvaziv yöntemlerle taranmalıdır. BT, travmalı hastalarda servikal omurga fraktürlerini en iyi tesbit eden yöntemdir ve ek olarak kontrast verilmesi damarların değeriendirilmesi açısından pratik yarar sağlar. Vasküler disseksiyonun HBTA bulguları da MRG görüntüleri ile benzerdir ve eksantrik enhance lümen ile vasküler çapın artışı şeklindedir (121). Diğer bulgular, anevrizma formasyonu veya oklüzyon beraberliğinde mural kalınlaşmadır (121,141,142). Doppler US, disseksiyondaki değışiklikleri tesbit edebilir ve ucuz, noninvaze, hızlı bir yöntemdir. Bundan dolayı, künt travmada, karotid yaralanması için tarama yöntemi olarak kullanılır.

2.10.9. Vertebral arter

Künt travmada, vertebral arter yaralanması genellikle damarın gerilmesi ile oluşur. Bundan dolayı, en sık etkilenen seviyeler, C1-2, C6 ve C2'de transvers foramenlerden giriş ve çıkış yerleri ile kranioservikal bileşkedir (143). Transvers foramenlerin etkilendiğı servikal omurga fraktürlerinde, arter direkt yaralanır. Yapılan prospektif çalışmalarda, künt travmalı hastalarda, transvers foramenlerin sıklıkla etkilendiğı omurga fraktürlerinde, kateter anjiyografi ile yapılan taramada, % 46 oranında vertebral arter yaralanması tesbit edilmiştir (144).

Vertebral arteriyel lezyonları asemptomatik olabilir. Başağrısı veya boyunda gerginlik gibi nonspesifik bulgular olabilir veya nadiren transient iskemik atak ve stroke gelişebilir (144).

Kompleks servikal omurga fraktürlerinde, vertebral arter yaralanmaları sık görüldüğünden ve bu tip lezyonlar kesin tedavi gerektirdiğinden, vertebral arter yaralanmaları rutin tarama ile değeriendirilmelidir. Ciddi künt travmalı hastalarda, servikal omurga fraktürlerinin tesbitinde, BT çok duyarlıdır ve IVKM yapılması vertebral ve

karotid arter zedelenmelerini dışlayabilir. Konvansiyonel T1 ve T2 ağırlıklı sekanslar için MRG sensitivitesi % 60, MRA three-dimensional GES'te %20'dir. MRG ve MRA, her ikisi, vertebral arter disseksiyonunda, artmış damar çapı ve azalmış rezidüel lümen varlığında, % 80-90 oranında spesifiktir. MRG görüntüleme, akıma bağlı artefaktlardan dolayı psödoanevrizmalar ile karışabilir (135,145). Tıkanıklıklar, tüm sekanslarda, normal sinyalin kaybı ve akım ilişkili enhansmanın anjiyografik sekanslarda olmaması ile görünür hale gelir. Anjiyografi, servikal ve intrakraniyal vertebral arterin değerlendirilmesinde altın standarttır. Ancak tarama amaçlı olarak kostefektif değildir.

2.11. Aerodigestif Yaralanmalar

2.11.1. Laringotrakeal yaralanmalar

Travmada havayolu zedelenmesi insidansı % 0.03-1.5'tir (146-149). Künt travmada zedelenme, motorlu araç kazalarında (hiperekstensiyon), spor zedelenmeleri veya strangülasyonda oluşur. Daha sıklıkla bu zedelenmeler, penetran yaralanmalara sekonderdir. Laringotrakeal zedelenmeli hastaların % 21'inden fazlasında ilk 2 saatte ölüm olur ve bu hastalarda genel ölüm oranı % 24'ün üzerindedir (147). Mortalite oranları zedelenmenin lokalizasyonuna bağlıdır ve izole trakeal zedelenmeler (%25) veya laserasyonlarla (% 8) karşılaştırıldığında, laringotrakeal dislokasyonlar ve krikoid zedelenmeler için daha yüksektir (%44) (147). Acil tanı ve tedavi mortalitenin azalması için esastır.

Laringotrakeal travma klinik olarak respiratuar distress sendromu, boyun ağrısı, disfoni, disfaji ve hemoptizi gibi nonspesifik bulgular gösterir.¹⁴⁷ Hemen hemen hastaların üçte biri asemptomatiktir. Fizik muayenede yumuşak doku şişliği, hava kaçağı, normal kartilaj işaretlerinin kaybolması ile izlenebilir (150). Ciddi şişlik, ayrıntılı fizik muayeneyi ve laringoskopik değerlendirmeyi sınırlar. Penetre zedelenmeli hastalar, künt

travmalı hastalarla karşılaştırıldığında daha açık haldedir (147,151). Künt travmalı hastalarda havayolu yaralanmaları sıklıkla hayatı tehdit eden diğer problemler tarafından maskelenir. Yüksek şüphe durumunda başlangıç resüsitasyonu değerlendirilmelidir. Çünkü havayolu manipulasyonları veya entübasyon semptom ve bulguları maskeleyebilir. Radyografi genellikle alınmasına rağmen bulgular nonspesifiktir: Bunlar prevertebral veya mediastinal hava (147,150,152), prevertebral yumuşak şişliği, daralmış hava kolonu veya laringeal kartilaj fraktürleridir.

BT, boynun inflamatuvar ve onkolojik hastalıklarında kıkırdak yapıları ve yumuşak dokuyu içeren larinksin anatomik görüntülenmesinde, önde gelen seçenektir (153). Patolojik ve radyolojik korelasyonlar göstermiştir ki, BT, laringeal anatomiye başarılı bir şekilde gösterebilir (154). Bugün BT, stabil travma hastalarında, laringeal fraktürleri değerlendirmede kullanılmaktadır (147). BT mineralizasyonu direkt grafiden daha iyi göstermektedir. Bundan dolayı kıkırdağı değerlendirmede daha sensitiftir (153). Cerrahi ile karşılaştırıldığında noninvaziv, laringoskopi ile karşılaştırıldığında daha geniş bir değerlendirmede sağlar (155). Teknik olarak aksiyel 5 mm'lik kesitler değerlendirme için yeterlidir ve krikoid eklem, kesitlere paralel olduğunda görülmemesine rağmen aritenoidin krikoid kıkırdak ile ilişkisi tesbit edilebilir (153).

BT, vertebra veya damarları künt ve penetre travmalarda değerlendirebilir. Aynı zamanda laringotrakeal zedelenmeleri gösterebilir. BT kıkırdak fraktürleri ve dislokasyonlarının genişliği hakkında daha objektif değerlendirme sağlar (156). Sıklıkla cerrahi ve konservatif tedavi kararı zedelenmenin BT görünümüne göre karar verilir. Krikoid eklem dislokasyonları bu eklemden asimetrik görünüme neden olur. Laringotrakeal seperasyon genellikle fleksiyon-ekstensiyon zedelenmelerinde meydana gelir ve bu zedelenme krikotrakeal membranın kalıcı zayıflığına neden olur. Servikal trakeal zedelenmeli hastaların yaklaşık % 50'sinde sık olarak transeksiyon şeklinde rekürren laringeal sinir hasarı oluşur. Çünkü laringeal

sinir, glottise, krikoid ligamentten geçer ve laringotrakeal bileşke kesisinde hasarlanır. Larinks künt travmalarda yaralanabilir ve bu krikoaritenoid dislokasyona neden olur. BT'de aritenoidlerin yer değiştirmesi veya bu bölgedeki hematoma izlenebilir. Benzer veya daha ağır laringotrakeal zedelenmeler penetre yaralanmalarda izlenir. Servikal trakeanın anlamlı hava yolu yaralanmaları, özefagus (%21), larinks (%14) ve servikal omurga (%9-50)'nın şiddetli yaralanmaları ile beraberdir (147,148,152,157).

BT endolaringeal hematoma içeren yumuşak doku değişikliklerini değerlendirmede, havayolundaki kitle etkisinin gösterilmesinde faydalıdır. Supraglottik seviyedeki şişlik laringoskopi ve klinik değerlendirmeyi sınırlar, bu durumda BT kritik hastaların tedavisinde daha fazla klinik öneme sahiptir. BT, aynı zamanda derin fokal peritrakeal havayı, yumuşak doku şişliği veya sadece minimal subkutanöz havadan dolayı klinik muayenede şüphelenildiğinde gösterebilir.

Havayolu yaralanmalarının tedavisi çok tartışmalıdır. Hava yolu yaralanmalarında yüksek mortalite oranı vardır. Raporlar, hastaların yaklaşık üçte birinde, gecikmiş tanı ve tedavide, havayolu problemi ile artmış uzun dönem stenoz oranı belirtmişlerdir (146-148,158). Bundan dolayı tüm travmalı hastalarda yüksek oranda şüphelenmek gerekir.

2.11.2. Faringoözefageal yaralanmalar

Özefageal yaralanmaların tanısı, boyun travmalı hastalarda zor problemlerden biridir. Penetre boyun travmalarının %10'unda faringoözofageal yaralanma vardır (159). Asemptomatik faringoözefageal yaralanmaların %25-30'unda fizik muayene bulgu vermez (159). Buna karşılık belirgin false pozitif bulguların ve disfaji, hematemez, odinofaji, subkutanöz hava ve prevertebral yumuşak doku şişliği olan hastaların %25'i bulgu verebilir. Gecikmiş tanı ilk 12 saatte mortaliteyi anlamlı artırır.

Tanısal çalışmalar, baryumlu tetkikler ve endoskopi içerir. Fleksible endoskopi sensitif ve başarılı bulunmamıştır. Kontrastlı çalışmalar veya endoskopi yapılması zordur. Çünkü her iki tetkik için taşınma ve dışarıda monitorizasyon gerekliliği, aspirasyon, genel anestezi gibi riskler mevcuttur. Penetre ve künt boyun yaralanmalarında BT kullanımı, muhtemel üst sindirim sistemi yaralanmalarının taranmasında yararlıdır. Benzer şekilde BT, viseral zedelenme şüphesi veren özefagus bölgesinde, fokal ekstraluminal hava ve geniş subkutanöz hava gibi bulguları gösterir. Prevertebral yumuşak dokuda şişlik, omurga zedelenmesine sekonder olabilmesine rağmen duyarlı bir bulgu olarak kabul edilebilir. Belki de en faydalı bulgu penetre travmanın prevertebral bölgedeki izinin görüntülenmesidir. Transservikal yaralanmalar boyunda farinks ve özefagus da dahil olmak üzere visseral organlara en yüksek hasar insidansına sahiptir (160). Her türlü boyun yaralanması laringotrakeal yaralanmalar açısından da dikkatli bir şekilde incelenmelidir. Benzer bulgular künt travmalardan sonra da görülebilir. Özellikle hiperekstensiyon yaralanmalarında kemik parçacığı veya osteofitin özefagusu delmesi görülebilir (161). Şu da göz önünde bulundurulmalıdır ki, travmanın proksimalde olmasına bağlı olarak özefagus yaralanmaları trakeal yaralanmalarla beraberdir. Faringoözefageal travmaya en sensitif ve spesifik BT bulgularının, prospektif olarak yapılan çalışmalar ile bulgulanması gerekmektedir.

2.12. Yumuşak doku yaralanmaları

Penetre veya künt travmada diğer seyrek görülen yumuşak doku yaralanmaları, glandüler hasar ve torasik duktus yaralanmalarıdır. Genellikle herhangi bir gland yaralanması önemli sorun oluşturmaz ve tedavi gerektirmez. Parotid beze özellikle dikkat etmek gerekir. Çünkü parotid duktus yaralanmasının gözden kaçırılması kronik sialozel ve fistüller ile sonuçlanabilir. HBTA laserasyonları bulguları ortaya koyabilir (16,162).

Torasik duktus yaralanmaları genellikle subklavian yaralanmaları ile beraberdir. Bu yaralanmanın tanısı güç olabilir. Çünkü sıvının ekstravazasyonu BT'de hematoma ve ödem ile benzer görünümündedir. Laboratuvar analizi lenfatik sıvı için spesifiktir. Torasik duktus yaralanması olan hastalar genellikle yağdan fakir diyet veya total parenteral nutrisyon ile takip edilir ve nadiren cerrahiye gerek duyulur (163).

3. GEREÇ VE YÖNTEM

Acil servise multitravma nedeniyle başvuran hastalar, önce klinik açıdan değerlendirilerek, elde edilen bilgiler kayıtlandı. Hastaların kayıtlanan klinik verileri, yaş, cinsiyet, sistolik ve diyastolik tansiyon, nabız, solunum sayısı ve Glaskow koma skalası idi.

Çalışmaya alınan hastaların yaşı 12 ile 78 arasında değişiyordu (ortalama 36.9). Toplam hasta sayısı 74 olup, 30 kadın ve 44 erkek hasta mevcuttu.

Hastaların radyografik incelemesi için, ilk anda ve taşınabilir Röntgen cihazı ile, her ikisi de yatar pozisyonda olmak üzere, yan servikal grafi ve AP akciğer grafisi çekildi.

Hasta durumunun gerektirdiği hallerde, bu standart yaklaşıma, daha sonra ön-arka ve oblik servikal grafi ile ön-arka torakolumbar grafi de eklendi. Ancak, bu grafilerin sonuçları çalışmaya dahil edilmedi. Amacımız, hastanın acil olarak çekilmesi gerekli kabul edilen radyografik tetkikleri ile BT'yi karşılaştırmaktı.

Shimadzu portable Röntgen cihazında, servikal radyografik incelemeler için, 6.3 mAs ve 64 - 72 kV arasında; AP akciğer grafileri için, 6.3 - 8 mAs ve 64 - 70 kV arasında parametreler kullanıldı.

BT incelemeleri, çalışmaya dahil edilen tüm hastalarda, Toshiba Xpress ve Xvision (Toshiba Medical, Tokyo, Japan) cihazı ile gerçekleştirildi.

Sevikal düşük doz helikal BT, 110 mm lik ilk helikal volüm (120 kV, 50 mA) ve 60 mm lik ikinci bir helikal volüm (120 kV, 100 mA) ile incelendi. Xpress'deki mA değeri, cihazın izin verdiği en düşük değeri. İkinci servikal helikal volüm, planlama esnasında, omuz eklemi ve klavikuların bulunduğu bölgeye yerleştirildi ve daha yüksek mA değerleri

ile olası artefaktlar engellenmeye çalışıldı. İlk helikal volüm ise üst ve orta servikal sahayı kapsıyordu. Servikal BT için 7 mm/rotasyon hız, 5 mm kolimasyon kullanıldı ve kesitler 3 mm aralıklarla rekonstrükte edildi.

Torakal düşük doz helikal BT için 120 kV ve 50 mA parametreleri seçildi. Toraks tek helikal volümle tarandı ve 20 mm/rotasyon hız, 10 mm kolimasyon kullanıldı ve kesitler 8 mm aralıklarla rekonstrükte edildi. Buna göre Pitch değerleri servikal BT için 1.4, toraks BT için 2 olarak seçilmiş oldu.

Oral ve intravenöz kontrast madde kullanılmadı.

Radyografi tetkik isteminin gelişi ile film çekimine başlama arasındaki süre 95 saniye, yan servikal ve AP akciğer radyografisi çekimi için harcanan toplam süre 60 saniye idi. Hastanın BT'ye geliş süresi 120 saniye, BT tetkik süresi ise -toplam 3 helikal volüm süresi- yaklaşık 60 saniye idi.

Radyografi ve BT filmleri, birbirinden habersiz iki radyolog tarafından değerlendirildi. Farklı yorum olduğunda, konsensüs arandı ve sonuçlar konsensusa göre kayıtları.

Ultrasonografi (US) ve diagnostik peritoneal lavaj (DPL), klinik endikasyon halinde ayrıca yapıldı.

Olguların klinik, BT ve radyografi verileri Statistical Package for Social Science (SPSS) (version 10.0) programına girildi. Olgular, boyun bölgesinde, servikal yaralanma, servikal vertebra fraktürü, servikal yumuşak doku yaralanması, servikal vertebra dislokasyonu alt başlıkları ile; torakal travma başlığı altında da, kosta kırığı, klavikula kırığı, skapula kırığı, sternum kırığı, torakal vertebral çökme kırığı, transvers proçes kırığı, vertebral instabilite, pnömotoraks, hemotoraks, mediastinal yaralanma, akciğer kontüzyonu, cilt altı amfizemi alt başlıkları ile düşük doz helikal BT ve radyografi ile incelendi ve bu iki yöntem karşılaştırıldı.

Verilerin karşılaştırılmasında McNemar testi kullanıldı.

4. BULGULAR

Multitravma nedeni ile acil servise başvuran toplam 114 hasta değerlendirmeye alındı. Kırk hasta, BT ve radyografi eksiklik ve yetersizlikleri ya da klinik takip eksiklikleri nedeniyle çıkarılarak, geriye kalan toplam 74 hasta çalışmaya dahil edildi.

Klinik nihai sonuca göre, servikal bölgede saptanan patolojik bulgular; 5 hastada servikal vertebra fraktürü, 8 hastada boyun yumuşak doku yaralanması, 5 hastada servikal dislokasyon ve 12 hastada da servikal yaralanma başlığı altında toplanan diğer bulgulardı. Bu patolojik bulguların çoğunluğu, radyografi ile tanımlanamadı; ancak tama yakını BT ile saptandı. Bulgular Çizelge 4.1'de özetlenmiştir.

Servikal radyografik tetkiklerle, klinik nihai sonuca göre değerlendirme yapıldığında, % 0-40 arasında sensitivite ve % 95-100 arasında spesifisite değerlerine ulaşılmıştır. Bulgular Çizelge 4.2'de özetlenmiştir.

Klinik nihai sonuca göre, torakal bölgede saptanan patolojik bulgular; 22 hastada kosta kırığı, 9 hastada klavikula kırığı, 5 hastada skapula kırığı, 2 hastada sternum kırığı, 14 hastada pnömotoraks, 23 hastada hemotoraks, 4 hastada mediastinal yaralanma, 21 hastada akciğer kontüzyonu, 11 hastada cilt altı amfizemi ile 5 çökme fraktürü, 11 transvers çıkıntı fraktürü, 1 vertebral instabiliteydi.

Radyografi ile, toplam 17 hastada; 7 kosta fraktürü, 5 klavikula fraktürü, 3 pnömotoraks, 1 hemotoraks, 8 akciğer kontüzyonu, 4 cilt altı amfizemi olmak üzere toplam 28 patolojik bulgu saptandı. Radyografi ile, BT'de saptanmış olan ve klinik sonuç ile de doğrulanan; skapula fraktürü, sternum fraktürü, mediasten yaralanması, vertebra çökme kırığı, transvers çıkıntı fraktürü ve vertebral instabilite bulgularından hiçbiri saptanamadı.

BT, klinik nihai sonuca göre saptanmış olan patolojik bulguların tamamını saptamıştı. Bulgular Çizelge 4.1'de özetlenmiştir.

Torakal patolojilerde, genel olarak bakıldığında, radyografinin sensitivitesi % 50, spesifisitesi % 95 bulundu. Ayrıntıya girildiğinde ise, torakal patolojik bulgulardan, skapula ve sternum kırıkları ile mediasten yaralanmasında, ayrıca vertebral travma bulgularında radyografi tümüyle yetersiz kalırken; sensitivite değerleri, kosta fraktüründe % 32, klavikula fraktüründe % 50, hemotoraksta % 4, pnömotoraksta % 21, akciğer kontüzyonunda % 38, cilt altı amfizemde ise % 17 olarak bulunmuştur. Aynı sırayla, radyografinin spesifisite değerleri ise, % 98, % 100, % 96, %100, % 92 ve % 100 olarak saptanmıştır. Bulguların, BT değerlerini kapsayan diğer ayrıntıları Çizelge 4.2'de yer almaktadır.

Radyografi ve BT'nin, klinik nihai sonuca göre birbirinden farklılığını araştırdığımızda, McNemar testine göre elde ettiğimiz sonuçları Çizelge 4.2'de özetledik.

Servikal vertebra fraktüründe $P=0.625$, servikal dislokasyonda $P=0.219$, servikal yaralanmada ise $P=0.006$ olarak saptandı. Bunların dışındaki servikal yumuşak doku yaralanmasında ise, radyografinin hiç patolojik bulgu elde edememesi nedeniyle, sağlıklı bir karşılaştırma -P değeri- elde edilemedi (Çizelge 4.2).

Toraksta ise, klavikula kırığında $P=0.063$, mediasten yaralanmasında ise $P=0.125$ değerleri ile her iki tetkik istatistiksel olarak farksız bulundu. Kosta kırıkları, pnömotoraks, hemotoraks ve akciğer kontüzyonunda $P=0.001$ değerleri ile; cilt altı amfizeminde ise $P=0.004$ değeri ile, her iki tetkik arasında anlamlı istatistiksel farklılık saptandı.

ÇİZELGELER

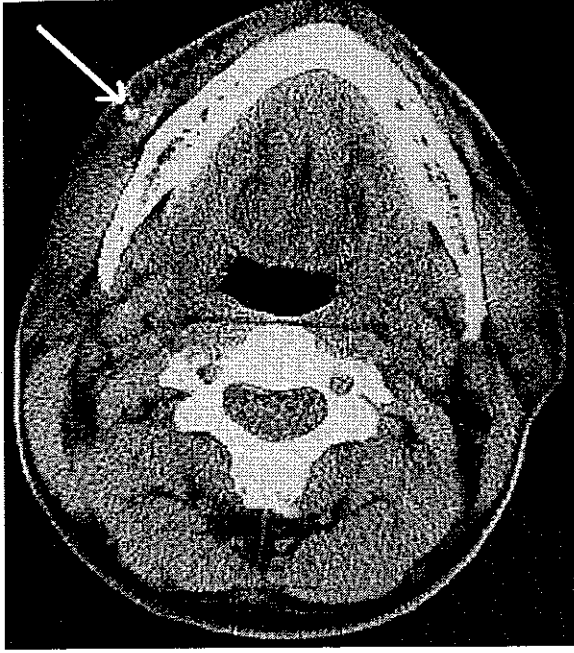
Çizelge 4.1. Patolojik bulguların BT ve radyografiye göre dökümü

Patolojik bulgu	BT	Radyografi	Nihai Patoloji
Servikal yaralanma	12	1	12
Servikal vertebra fraktürü	5	2	5
Servikal yumuşak doku yaralanması	8	0	5
Servikal dislokasyon	5	1	5
Toraks travması	33	17	34
Kosta kırığı	21	7	22
Klavikula kırığı	9	5	9
Skapula kırığı	5	0	5
Sternum kırığı	2	0	2
Vertebra travması	17	0	17
Çökme kırığı	5	0	5
Transvers proçes kırığı	11	0	11
Vertebral instabilite	1	0	1
Pnömotoraks	14	3	14
Hemotoraks	23	1	23
Mediastinal yaralanma	4	0	4
Akciğer kontüzyonu	21	8	21
Cilt altı amfizemi	11	4	11

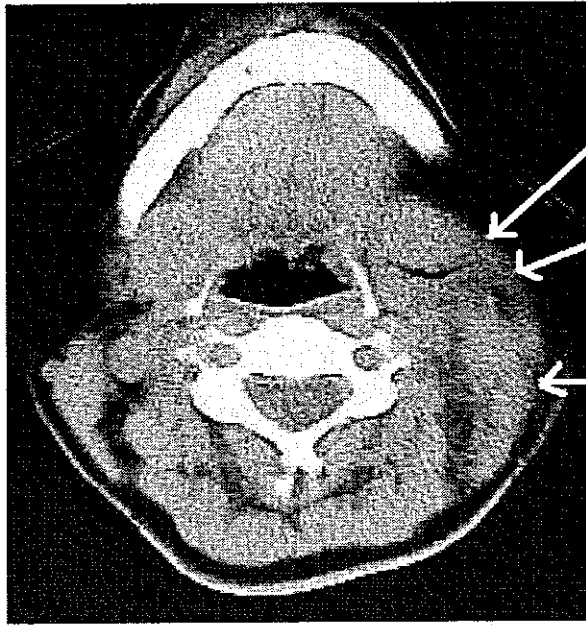
Çizelge 4.2. BT ve radyografinin, klinik nihai sonuca göre sensitivite, spesifisite ve P değerleri

Patolojik bulgu	Radyografi		BT		P
	Sensitivite %	Spesifisite %	Sensitivite %	Spesifisite %	
Servikal yarananma	8	95	100	97	0.006
Servikal vertebra fraktürü	40	99	100	100	0.625
Servikal yumuşak doku yarananması	0	100	100	96	----
Servikal dislokasyon	20	99	100	99	0.219
Toraks travması	50	95	97	80	0.001
Kosta kırığı	32	98	95	100	0.001
Klavikula kırığı	50	100	100	98	0.063
Skapula kırığı	0	100	100	100	----
Sternum kırığı	0	100	100	100	----
Vertebra travması	0	100	100	96	----
Çökme kırığı	0	100	100	100	----
Transvers proçes kırığı	0	100	100	97	----
Vertebral instabilite	0	99	100	100	----
Pnömotoraks	21	100	100	97	0.001
Hemotoraks	4	96	100	90	0.001
Mediastinal yarananma	0	99	100	97	0.125
Akciğer kontüzyonu	38	92	100	83	0.001
Cilt altı amfizemi	17	100	100	97	0.004

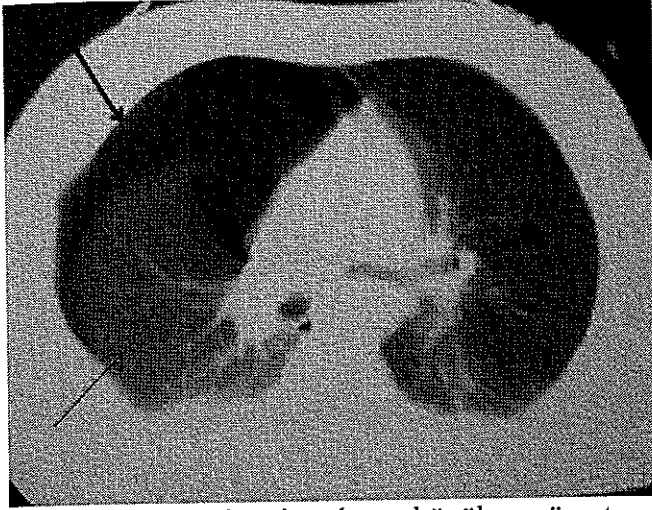
OLGULARDAN ÖRNEKLER



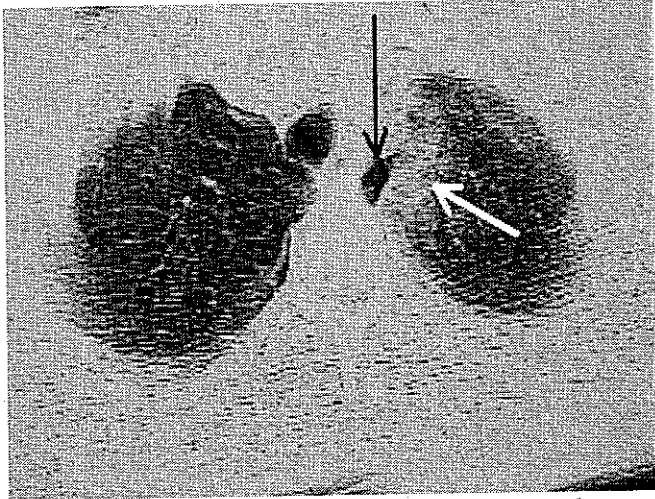
Şekil 4.1. Boyun sağ kesimde yabancı cisim (beyaz ok)



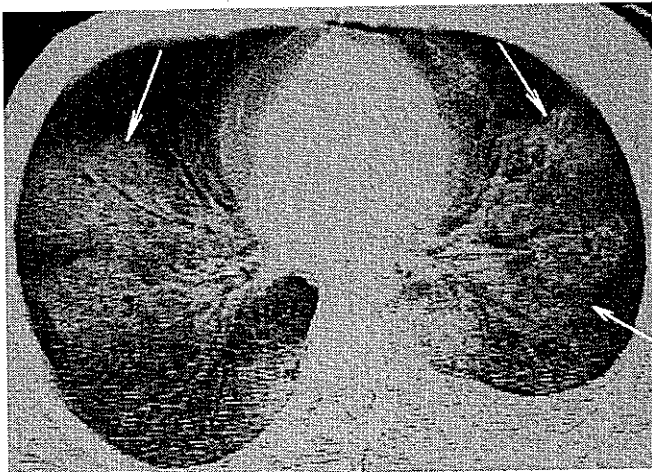
Şekil 4.2. Boyun sol yarısında yumuşak doku yaralanması ve ödem (beyaz oklar)



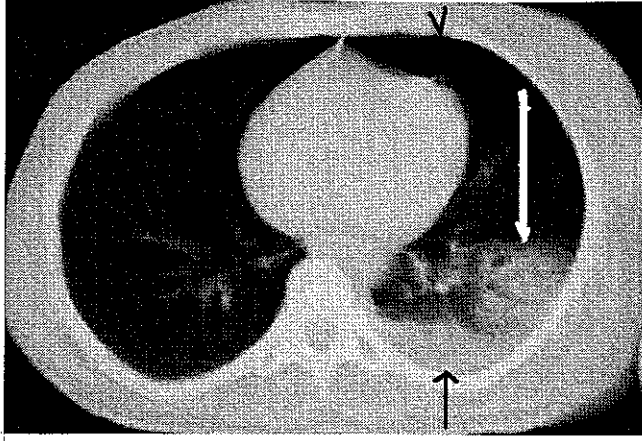
Şekil 4.3. Sağ hemitoraksta büyük pnömotoraks sahası (kalın ok), kollabe akciğer sahası (ince ok).



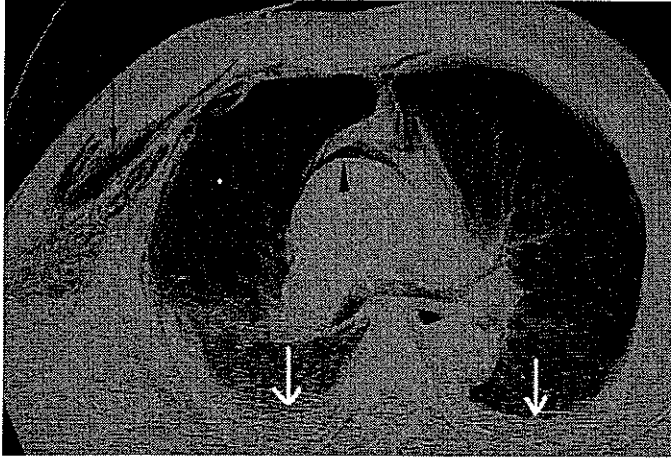
Şekil 4.4. Sol akciğer apeks medialde küçük pnömotoraks (siyah ok) ve komşuluğunda akciğer kontüzyonu.



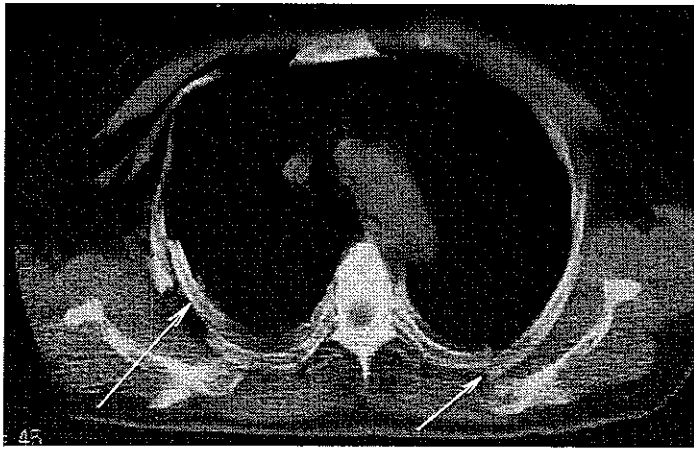
Şekil 4.5. Şekil 4 4'de pnömotoraksı tariflenen hastanın yaygın akciğer kontüzyon sahaları (beyaz oklar)



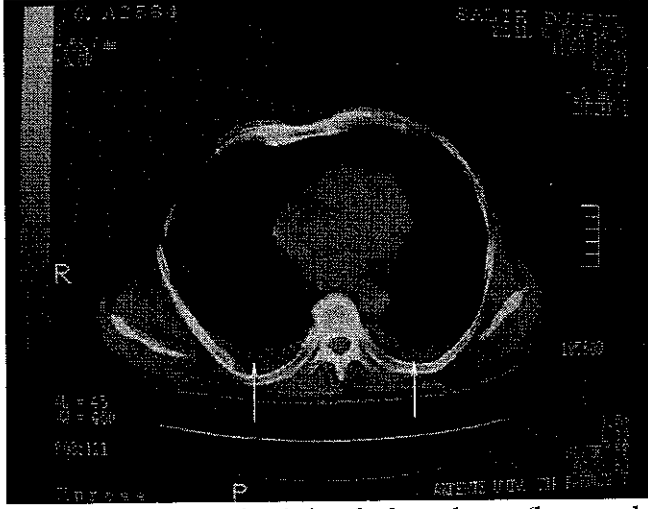
Şekil 4.6. Düşük doz helikal BT'de sol hemitoraksta küçük pnömotoraks (ok başı), kontüzyon (beyaz ok) ve plevral sıvı (siyah ok)



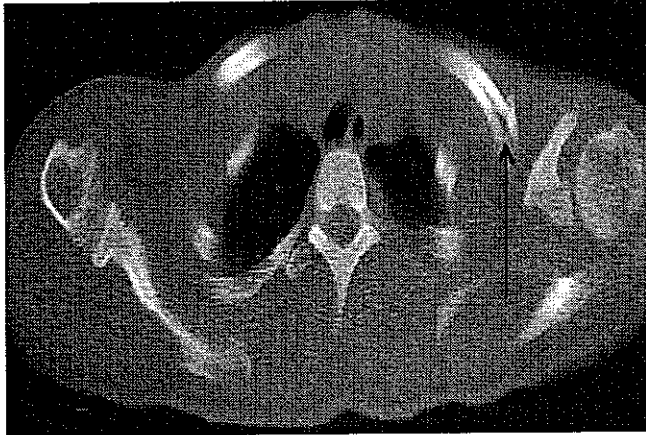
Şekil 4.7. Cilt altı amfizem (siyah ok), pnömomediasten (ok başı), bilateral plevral sıvı (beyaz oklar)



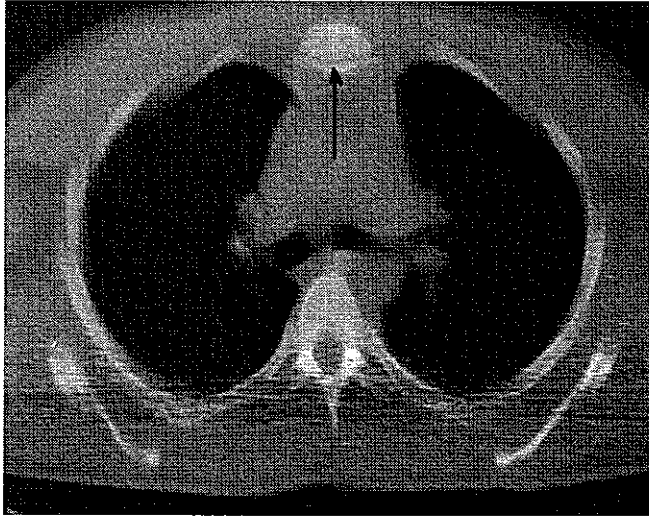
Şekil 4.8. Bilateral kosta fraktürleri (beyaz oklar)



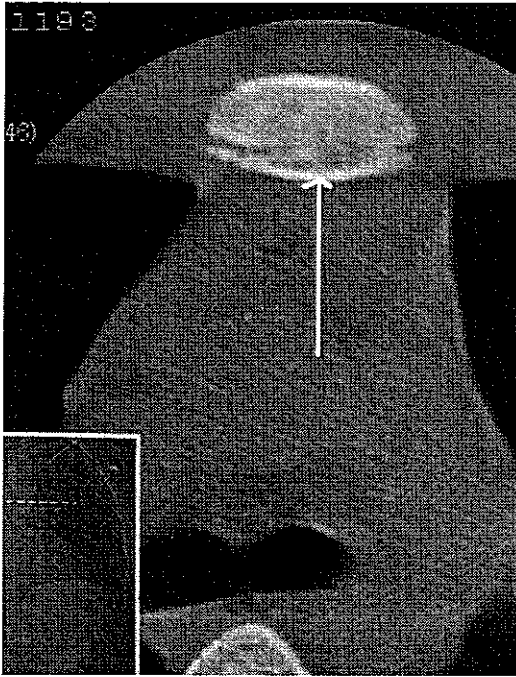
Şekil 4.9. Bilateral minimal plevral sıvı (beyaz oklar)



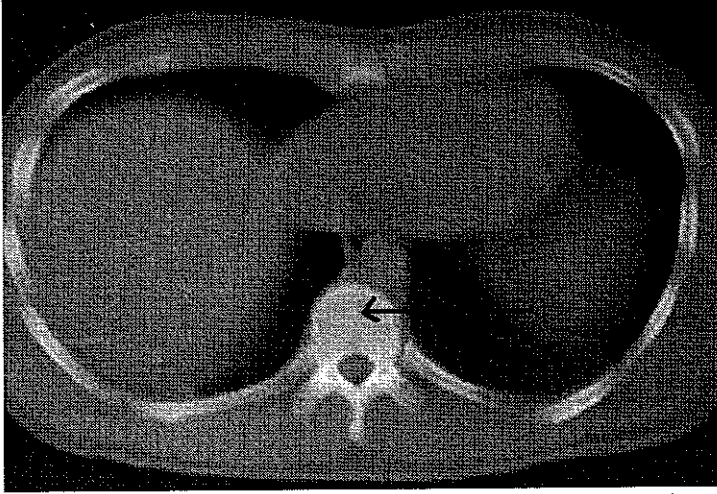
Şekil 4.10. Düşük doz helikal BT'de klavikuler frakür (siyah ok)



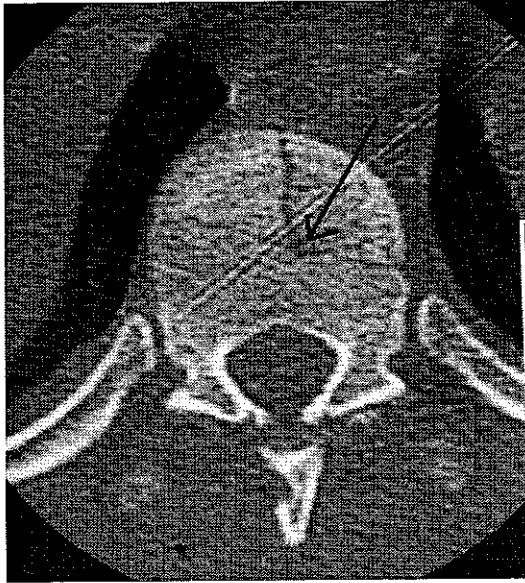
Şekil 4.11. Düşük doz helikal BT'de lineer sternum fraktürü (siyah ok)



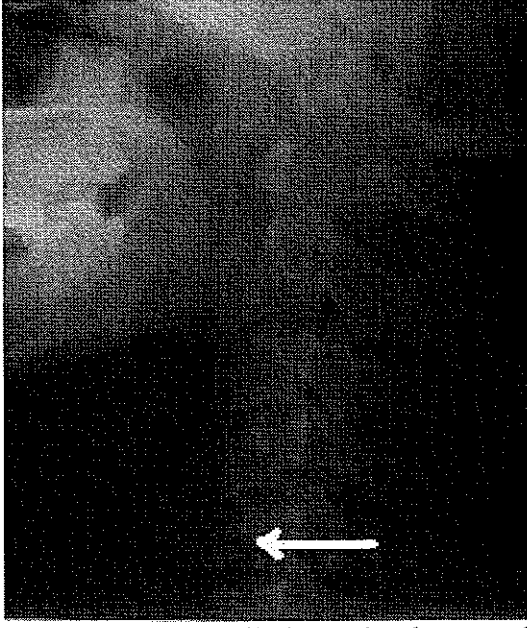
Şekil 4.12. Şekil 4.11'deki hastanın standart BT'sinde sternum fraktürünün görünümü (beyaz ok)



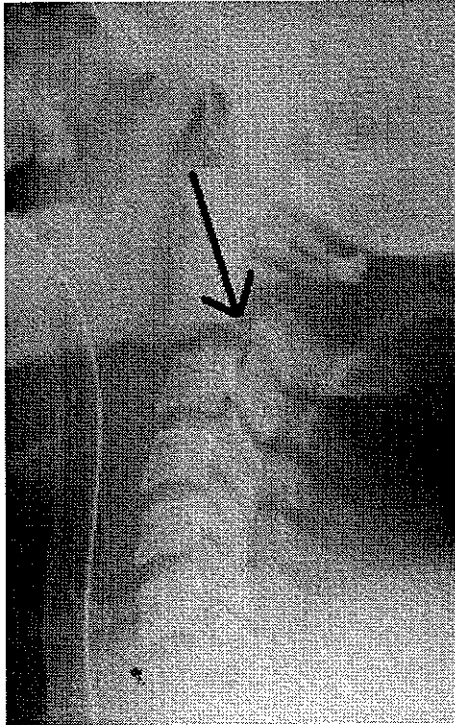
Şekil 4.13. Torakal 11. vertebra korpusunda fraktür hattı (siyah ok), düşük doz helikal BI görünümü



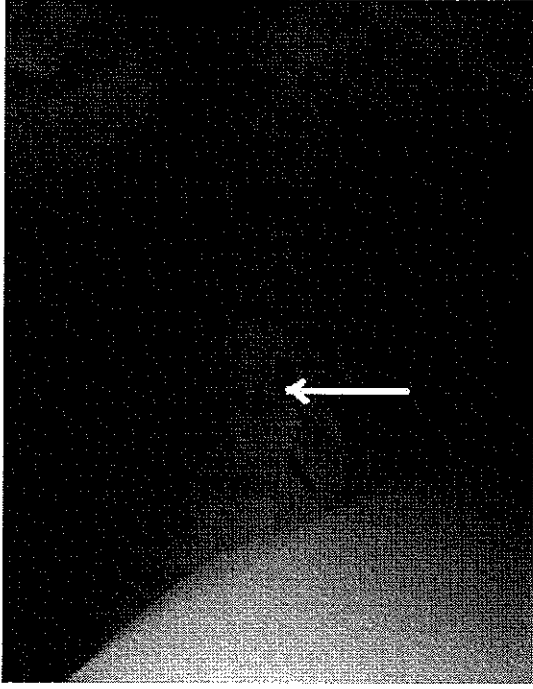
Şekil 4.14 Şekil 4.13'deki vertebra fraktürünün standart helikal BI görünümü (siyah ok)



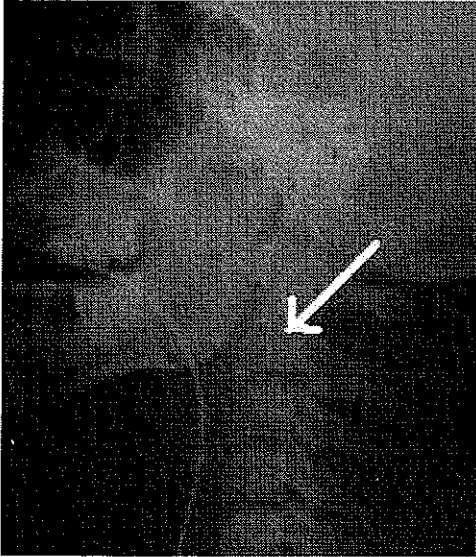
Şekil 4.15. 5. Servikal vertebra korpsunda kırık hattı (beyaz ok)



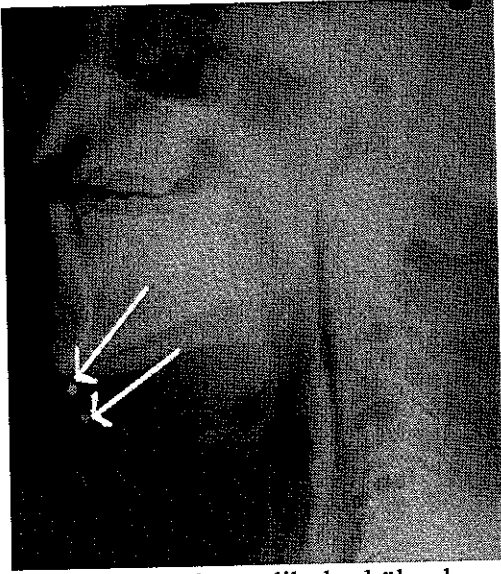
Şekil 4.16. C2'de fraktür ve subluksasyon (siyah ok).



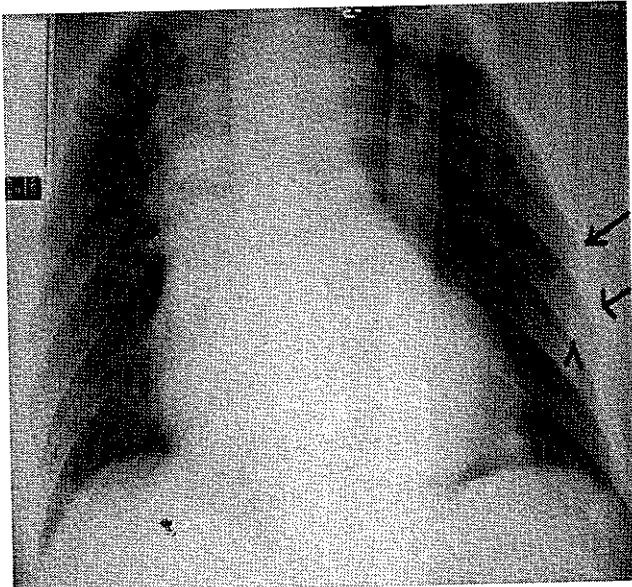
Şekil 4.17. C4-C5 seviyesinde dislokasyonu gösteren servikal vertebra grafisi



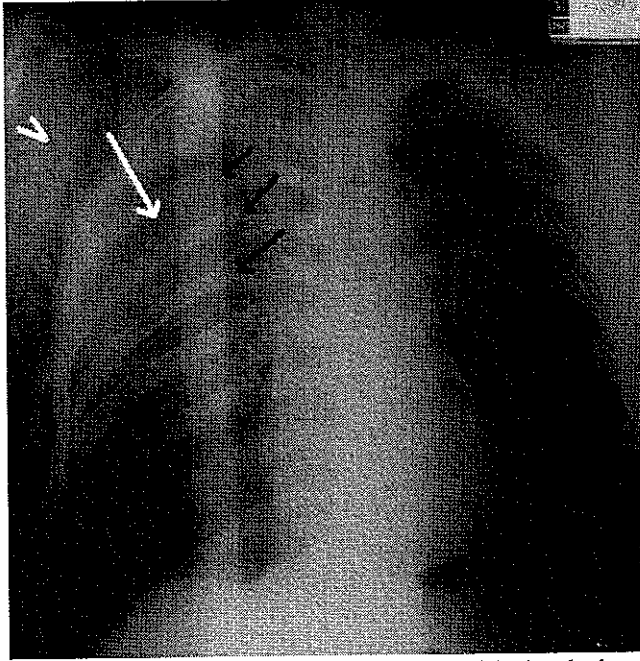
Şekil 4.18. C2 vertebra fraktürü (beyaz ok)



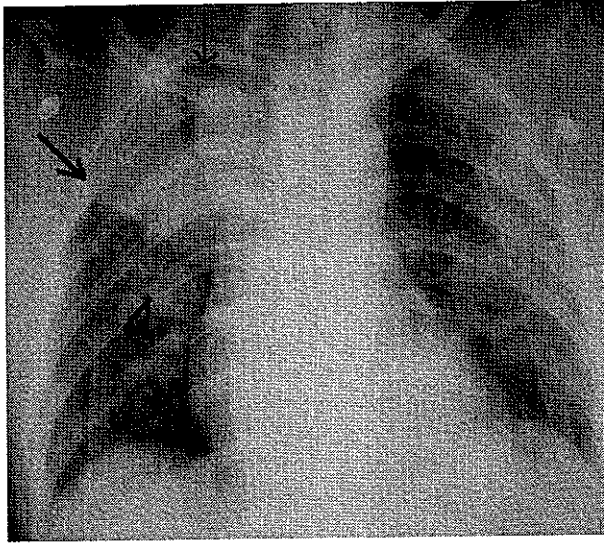
Şekil 4.19. Submandibuler bölgede yabancı cisimler (beyaz oklar)



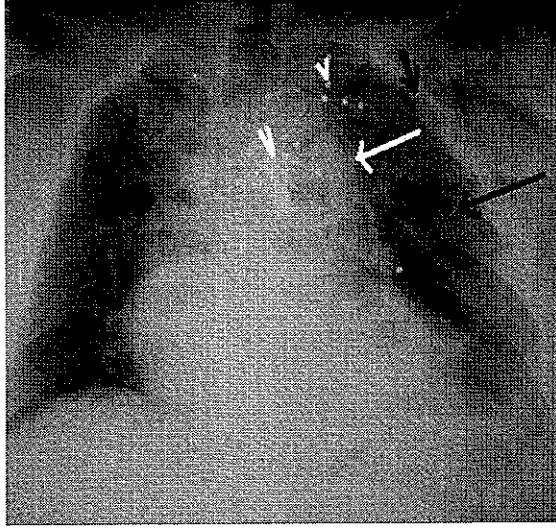
Şekil 4.20. Kosta kırıkları (siyah oklar) ve akciğer kontüzyonu (ok başı)



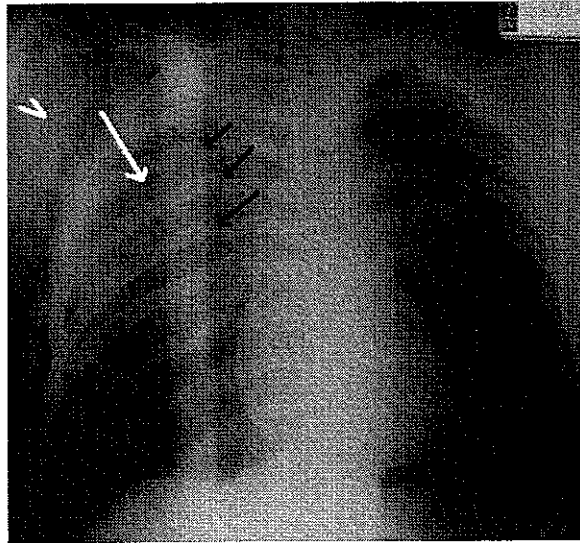
Şekil 4.21. Kosta fraktürleri (siyah oklar), akciğer kontüzyonu (beyaz ok) ve cilt altı amfizemi (beyaz ok başı).



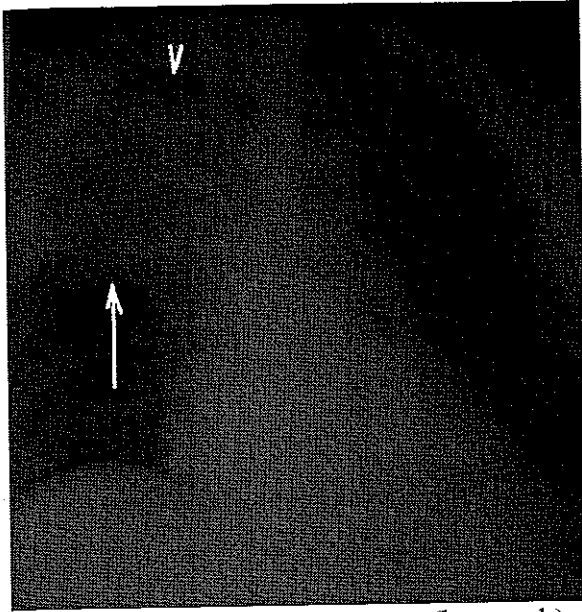
Şekil 4.22. Pnömotoraks (ince ok), ateletazi ((siyah ok), akciğer kontüzyonu (ok başı).



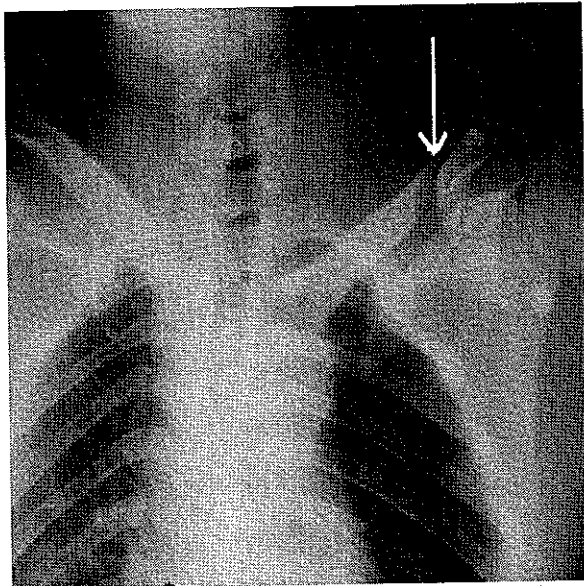
Şekil 4.23. Kalp, akciğer ve mediasten üzerine süperpoze metalik yabancı cisimler (ok başları), akciğer kontüzyonu (orta kalınlıkta siyah ok), cilt altı amfizemi (ince ok) ve kosta fraktürü (kalın siyah ok)



Şekil 4.24. Multiple kosta fraktürleri (siyah oklar), akciğer kontüzyonu (beyaz ok) ve cilt altı amfizemi (ok başı).



Şekil 4.25. Akciğer kontüzyonu (beyaz ok) ve pnömotoraks (ok başı).



Şekil 4.26. Sol klavikulada kırık (beyaz ok).

5. TARTIŞMA

Travma hastalarının incelenmesinde konvansiyonel BT, radyografiye göre, büyük bir gelişmeydi. Ancak, konvansiyonel BT ile karşılaştırıldığında, helikal BT'nin ciddi travmalı hastalarda, daha da fazla avantajları mevcuttur. Bu avantajlar, tetkikin daha kısa sürmesi, rekonstrüksiyon zamanının daha az olması, vasküler enhansmanın daha optimal olması, misregistration artefaktı ve hareket artefaktlarının daha az olmasıdır. Reformat ve 3 boyutlu rekonstrüksiyon görüntüleri de daha kalitelidir (164). Düşük doz helikal BT ise, hem doz açısından, hem de zaman açısından, standart helikal BT'ye göre üstündür.

Servikal bölge patolojilerinden, servikal yaralanma başlığı altında toplanmış olan, yabancı cisim, hyoid kemik kırığı vb. gibi patolojilerde, BT ile radyografinin farklılığı, istatistiksel olarak anlamlı bulunmuştur. Bu kategoride, BT, radyografiye tercih edilmelidir. Ancak, servikal vertebra fraktürü ve servikal dislokasyon gruplarında, BT ve radyografi arasında farklılık olmakla birlikte (Çizelge 4.2), bu farklılık, istatistiksel olarak anlamlı değildir. Servikal yumuşak doku yaralanmasında ise, radyografi, doğru ya da yanlış, hiç bir olguda patolojik bulgu bulamadığı ve bu nedenle ölçülebilir bir büyüklük ortaya koyamadığı için, iki yöntem karşılaştırılmadı. Ancak, BT'nin bu bulguda elde ettiği sensitivite ve spesifisite değerleri (Çizelge 4.2: %100, %96), bu yöntemin tercih edilmesi için bir neden olabilir.

Toraks patolojilerinden, kosta kırığı, pnömotoraks, hemotoraks, akciğer koñtüzyonu ve cilt altı amfizeminde; BT, radyografiye göre istatistiksel anlam taşıyan farklılık yarattığı için (Çizelge 2, P değerleri) tercih edilmelidir.

Klavikula kırığı ve mediastinal yaralanmada ise, BT ve radyografi arasında fark olmakla birlikte (Çizelge 4.1); bu, istatistiksel olarak anlamlı

değildir ve iki yöntemden birisinin tercih edilmesi, bu araştırma tarafından önerilemez.

Skapula kırığı, sternum kırığı, vertebra çökme kırığı, transvers çıkıntı kırığı ve vertebral instabilitede ise, radyografi hiçbir hastada patolojiyi bulamadığı ve bu konularda ölçülebilir bir büyüklük yaratamadığı için, istatistiksel olarak karşılaştırma yapılamadı. Ancak, ayrıntıya girildiğinde, tüm bu bulgularda, BT'nin % 96 ile % 100 arasındaki sensitivite ve spesifisite değerleri, bu yöntemin seçilebilirliği için bir neden olabilir.

Genel başlık olarak değerlendirildiğinde, toraks travmasında BT, radyografiye göre, istatistiksel olarak da ölçülebilen farklılık yaratmaktadır (Çizelge 4.2) ve tercih edilmelidir.

Vertebra genel başlığı olarak bakıldığında ise, radyografinin, bu çalışmada ölçülebilir bir büyüklük yaratamadığı ve istatistiksel olarak karşılaştırma yapılamadığı anlaşılmaktadır. Ancak, diğer bazı bulgularda olduğu gibi, burada da, BT'nin sensitivite ve spesifisite değerleri, tercih yapmak için yeterli olabilir.

Acil servislerde, multiple travmalı hastalarda, radyolojik tüm gelişmelere rağmen, halen, öncelikle rutin radyografiler kullanılmaktadır (165). American College of Surgeons'un yayımladığı, Advanced Trauma Life Support (ATLS) Student Manual'deki (4) yaklaşım da, yan servikal grafi, AP akciğer grafisi ve AP pelvis grafisidir.

Ancak, bazı yazarlar, servikotorasik bölge değerlendirmelerinde, radyografilerin, olguların sadece % 50-70'inde tanısal cevaba ulaştığını; bazıları da servikal omurga fraktürlerinde, % 23-57 oranında başarısızlık olduğunu bildirmektedirler (166). Çalışmamızda, servikal vertebra fraktürü, dislokasyon ve yumuşak doku yaralanmasında, radyografi ile BT arasında istatistiksel farklılık bulunmamakla birlikte (P değerleri), BT'nin sayıca üstünlüğü mevcuttur.

Spinal kord zedelenmelerinin % 85'i travma esnasında, % 5-10'u da travmanın hemen sonrasında meydana gelmektedir (166). Bu nedenle,

tetkiklerin, hasta hareket ettirilmeden alınması zorunluluğu vardır. Ancak, pratik olarak, radyograflerin çekiminde bu imkansızdır. Oysa, BT'de ilk ve tek pozisyon ile tüm servikotorasik bölge taranabilir ve tetkik bitirilebilir.

Ayrıca, servikotorasik bölge, travma değerlendirmesinde, en önemli yerlerden biriyken; radyografinin, doz ve süperpozisyon nedeniyle, burada yetersiz kalabileceği bilinmektedir. Oysa, düşük doz helikal BT, süperpozisyonları önlemekte, omuz artefaktlarını da en aza indirmektedir.

BT'nin, toraks içi olası patolojilerin (aort, kalp, perikardiyum, mediastinum, diafragma ve akciğer yaralanması gibi) karakterizasyonunda çok daha başarılı olduğu bildirilmektedir (167). Çalışmamızda, toraks içi bulgu gruplarından biri hariç tümünde, BT, radyografiye göre istatistiksel olarak anlamlı farklılık yaratmıştır. Bunların tümü de, tedavi açısından önem taşımaktadır (pnömotoraks, hemotoraks, akciğer kontüzyonu). Mediasten yaralanması grubunda ise istatistiksel farklılık bulunmamakla birlikte, bu, olgu sayısından kaynaklanan bir durum olup; BT, 4 olgunun tümüne doğru tanı koyarken, radyografi hiç doğru tanı koyamamıştır.

Politravmatik hastalarda direkt grafi alınması zordur ve nondiagnostiktir. Toraks duvarını oluşturan yapılarda, süperpozisyon, doz ve travmalı hastanın kendisinden kaynaklanan nedenlerle (pozisyon, hareket ettirmeme vb.) radyografi yöntemi kısıtlıdır. Bunun için en iyi örnek, vertebra, sternum ve skapula fraktürleridir. Ancak tüm bu grupların patolojik bulguları halinde, tedavi değişmektedir. Yapılan prospektif bir çalışmada torasik vertebra fraktürleri % 22 oranında gözden kaçmıştır (167). Bizim çalışmamızda, kosta fraktürlerinde, BT, radyografiye göre istatistiksel olarak anlamlı farklılık yaratmaktadır. Diğer gruplarda (Çizelge 4.2), istatistiksel farklılık olmamakla birlikte, olgu sayısında net bir farklılık seçilebilmektedir (Çizelge 4.1). Skapula, sternum ve vertebra kırıklarında, BT, tüm olguları doğru tanımlarken, radyografi hiçbirini tanıyamamıştır.

Radyografi için geçen süre ile BT için geçen süre arasında, bu çalışma itibarıyla ciddi fark yoktur (95-60 sn / 120-60 sn). Bu da, BT'nin sağladığı tanısal olanaklar göz önüne alındığında, BT için bir üstünlük olabilir.

Maliyet açısından baktığımızda, radyografinin BT'ye göre daha ucuz olduğu tartışılmaz. Ancak, BT'nin tanıdaki üstünlüğü, tedaviyi olumlu yönde yönlendirebileceği gibi, komplikasyonları da azaltabilir ve dolaylı da olsa, hastanede kalma süresini kısaltabilir. Ayrıca, politravmalı hastada genellikle bilinç değişikliği vardır ve bilgisayarlı beyin tomografisi çekilmektedir. Benzer şekilde, torasik instabilite ya da pelvik kırıklarda, zaten BT endikasyonları doğmaktadır. Aynı seansta servikotorasik incelemenin de BT ile yapılması zaman tasarrufu sağlayacaktır.

Bazı merkezlerde, şiddetli travmalarda, birden çok sistem için yapılan BT inceleme (servikal, torasik, abdominal ve pelvik gibi), radyografi ile olan başlangıca tercih edilmektedir. Ancak bu konuda, kost-efektivite açısından yeterli çalışma henüz yoktur (167).

Sonuç olarak, servikotorasik bölge travmalarında, düşük doz helikal BT, başlangıç tetkiki olarak taşıdığı tanısal üstünlükleri nedeniyle, radyografik yönetime tercih edilebilir.

6. ÖZET

Amacımız acil servise başvuran multipl travma hastalarının tanısında, düşük doz helikal bilgisayarlı tomografinin (BT) yerini araştırmaktır.

Multi sistem travma nedeniyle acil servise başvuran ve vital bulguları stabil olup, acil cerrahi müdahale gerekmeyen 74 hasta çalışmaya dahil edildi. Önce, American College of Surgeons'un yayınladığı, Advanced Trauma Life Support (ATLS) Student Manual ilke ve kurallarına göre, klinik muayene ve radyografilerle (iki yönlü servikal grafi, PA akciğer grafisi, AP pelvis grafisi ve hastanın durumuna göre buna eklenen diğer radyografiler) değerlendirilen hastalar, daha sonra düşük doz servikotorasik helikal BT ile değerlendirildi. Bunun için, servikal ve torasik bölgede, ardışık olarak, düşük doz (pitch 1.5 ve 2) helikal BT inceleme yapıldı. Her iki yöntemle elde edilen sonuçlar, hasta başına ve sistemlere göre karşılaştırıldı. Gold standart olarak, klinik nihai sonuç kullanıldı.

Travmaya yönelik düşük doz helikal BT, servikotorasik bölge tanısı açısından, ATLS ilke ve kurallarına göre yapılan radyografik değerlendirmeye göre daha duyarlı bulundu. Düşük doz helikal BT ile hasta takibinin de değiştiği saptandı.

Servikotorasik bölge travmalarında, düşük doz helikal BT, başlangıç tetkiki olarak taşıdığı tanısız üstünlükleri nedeniyle, radyografik yöntemle tercih edilebilir.

7. KAYNAKLAR

1. Ruiz E. Initial Approach to the trauma patient In: Tintinalli JE, Ruiz E, Krome RL, eds. *Emergency Medicine: A Comprehensive Study Guide*. 4th ed. Newyork, NY: McGraw Hill; 1127-1131: 1996.
2. Harris JH Jr. What is the minimum number of plain radiographs necessary to evaluate the cervical spine in patients who have had trauma? Questions and answers. *AJR* 1994; 163:217-218.
3. West OC, Anbari MM, Pilgram TK, Wilson AJ. Acute cervical spine trauma: Diagnostic performance of single-view versus three-view radiographic screening. *Radiology* 1997; 204:819-823.
4. Alexander RH, Proctor HJ. *Advanced Trauma Life Support (ATLS™) Course for Physicians*. Chicago, Ill: American College of Surgeons, 1993.
5. Velmahos GC, Theodorou D, Tatevossian R, et al. Radiographic cervical evaluation in the alert asymptomatic blunt trauma victim: much ado about nothing? *J Trauma* 1996; 40:768-774.
6. Pech P, Kilgore DP, Pojunas KW, Haughton VM. Cervical spine fractures: CT detection. *Radiology* 1985; 157:117-120.
7. Blacksin MF, Lee HJ. Frequency and significance of fractures of the upper cervical spine detected by CT in patients with severe neck trauma. *AJR* 1995; 165:1201-1204.
8. Berne JD, Velmahos GC, El-Tawil Qalid, et al. Value of complete cervical helical computed tomographic scanning in identifying cervical spine injury in the unevaluable blunt trauma patient with multiple injuries: a prospective study. *The Journal of Trauma: Injury, Infection and Critical Care* 1999; 47:896-903.
9. Gavant ML, Menke PG, Fabian T, Flick PA, Graney MJ, Gold RE. Blunt traumatic aortic rupture: detection with helical CT of the chest. *Radiology* 1995; 197:125-133.
10. Worthy SA, Kang EY, Hartman TE, Kwong JS, Mayo JR, Müller NL. Diaphragmatic rupture: CT findings in 11 patients. *Radiology* 1995; 194:885-888.
11. Unger JM, Schuchmann GG, Grossman JE, Pellett JR. Tears of the trachea and bronchi caused by blunt trauma: radiologic findings. *AJR* 1989; 153:1175-1180.
12. Wagner RB, Crawford WO, Schimpf PP. Classification of the parenchymal injuries of the lung. *Radiology* 1988; 167:77-82.

13. Kuhlman JE, Pozniak MA, Collins J, Knisely BL. Radiographic and CT findings of blunt chest trauma: aortic injuries and looking beyond them. *Radiographics* 1998; 18:1085-1106.
14. Shuman WP. CT of blunt abdominal trauma in adults. *Radiology* 1997; 205:297-306.
15. Becker CD, Gal I, Baer HU, Vock P. Blunt hepatic trauma in adults: correlation of CT injury. Grading with outcome. *Radiology* 1996; 201:215-220.
16. Benya EC, Bulas DI, Eichelberger MR, Sivit CJ. Splenic injury from blunt abdominal trauma in children: follow-up evaluation with CT. *Radiology* 1995; 195:685-688.
17. Novelline RA, Rhea JT, Bell Timothy. Helical CT of abdominal trauma. *Radiologic Clinics of North America* 1999; 37:591-612.
18. Kaneko M, Eguchi K, Ohmatsu H, Kakinuma R, Naruke T, Suemasu K, Moriyama N. Peripheral lung cancer: screening and detection with low-dose spiral CT versus radiography. *Radiology* 1996; 201:798-802.
19. Henschke CI, McCauley DI, Yankelevitz DF, Naidich DP, et al. Early Lung Cancer Action Project: overall design and findings from baseline screening. *Lancet* 1999; 354:99-105.
20. Mirvis SE, Shanmuganathan K, Miller BH, et al: Use of contrast-enhanced thoracic CT for the diagnosis of traumatic aortic injury: Five-year experience at a major trauma center. *Radiology* 1996; 200:413-422.
21. Trupka A, Waydhas C, Hallfeldt KK, et al: Value of thoracic computed tomography in the first assessment of severely injured patients with blunt chest trauma: Results of a prospective study. *J Trauma* 1997; 43:411-412.
22. Gevant ML, Flivk P, Menke, et al: CT aortography of thoracic aortic rupture: *AJR Am J Roentgenol* 1996; 166:955-961.
23. Fermanis GG, Deane SA, Fitzgerald PM: The significance of first and second rib fractures. *Aust N Z J Surg* 1985; 55:383-386.
24. Wagner RB, Crawford WO, Schipf PP. Classification of parenchymal lung injuries of the lung. *Radiology* 1988; 167:77-82.
25. Francois B, Desachy A, Cornu E, et al. Traumatic pulmonary hernia: surgical versus conservative management. *J Trauma* 1998; 44:217-219.
26. Stark P: Chest age injuries. In Stark P (ed): *Radiology of Thoracic Trauma*. Boston, Andover Medical Publishers, 1993, pp 7-16.
27. Ben-Menachem Y. Avulsion of the innominate artery associated with fracture of the sternum. *AJR Am J Roentgenol* 1988; 150:621-622.

28. Shanmuganthan K, Mirvis SE, Solver ER. Value of contrast-enhanced CT in detecting active hemorrhage in patients with blunt abdominal or pelvic trauma. *AJR Am J Roentgenol* 1993; 161:65-69.
29. Mirvis SE, Rodriguez A. Diagnostic imaging of thoracic trauma. In Mirvis SE, Young JWR(eds): *Imaging in Trauma and Critical Care*. 1992, pp 93-144
30. Bejven SM, Godwin JD. Pneumomediastinum: old signs and new signs. *AJR Am J Roentgenol* 1996; 166:1041-1048.
31. Ma OJ, Mateer JR: Trauma ultrasound examination versus chest radiography in the detection of hemotorax. *Ann Emerg Med* 1997; 29:312-315.
32. Rhea JT, Novelline RA, Lawrason J, et al: The frequency and significance of thoracic injuries detected on abdominal CT scans in multiple trauma patients. *J Trauma* 1989; 29:502-509.
33. Tocino IM, Miller MH, Fairfax WR: Distribution of pneumothorax in supine and semi-recumbent critically ill patients. *AJR Am J Roentgenol* 1985; 144: 901-905.
34. Toombs BD Sandler CM, Lester RG. Computed tomography of chest trauma. *Radiology* 1981; 140:733-738.
35. Gordon R, Deep sulcus sign. *Radiology* 1980; 136:25-27.
36. Rhea JT, van Sonnenburg E, McLoud IC. Basilar pneumothorax in the supine adult. *Radiology* 1979; 133:593-595.
37. Yamashita J, Iwasaki A, Kawahara K, et al: Thoracoscopic approach to the diagnosis and treatment of diaphragmatic disorders. *Surg Laprosc Endosc* 1996; 6:485-488.
38. Chiles C, Ravin CE. Radiographic recognition of pneumotorax in the intensive care unit. *Crit Care Med* 1986; 14:677-680.
39. Fulda G, Barthwaite CE, Rodriguez A et al: blunt traumatic rupture of the heart and pericardium: a ten-year experience (1979-1989). *J Trauma* 31C₂ 1991; 167-173.
40. Olsovsky MR, Wechsler AS, Topaz O. Cardiac trauma: Diagnosis, management, and current therapy. *Angiology* 1997; 48: 423-432.
41. Mirvis SE, Indeck M, Schorr RM, et al: Posttraumatic tension pneumopericardium: The 'small heart' sign. *Radiology* 1986; 158: 663-669.
42. Stark P: Pleura. In Stark P (ed): *Radiology of Thoracic Trauma*. Boston, Andover Medical Publishers, 1993; pp 54-72

43. Mirvis SE, Imaging of thoracic trauma: In Turney SZ, Rodriguez A, Covley RA (eds): Management of cardiothoracic trauma. Baltimore , Willams and Wilkins, 1990; pp 27-94.
44. Cohen MC. Pulmonary contusion: Review of the clinical entity. J Trauma 1997; 42:973-979.
45. Greene R. Lung alterations in thoracic trauma. J Thorac Imaging 1987; 2:1-11.
46. Fluton RL, Peter ET. The progressive nature of pulmonary costion. Surgery 1970; 67:499-502.
47. Henry DA. Thoracic trauma: Radiologic triage of the chest radiography. Am Roengen Ray Soc Apr: 1987; 13-22.
48. Oppenheimer L, Craven KD, Forket L, et al: Pathophysiology of pulmonary contision in dogs. J Appl physiol 1979; 47:718-721.
49. Mirvis SE, Shanmuganathan K, Miller BH, et al: Use of contrast-enhanced thoracic CT for thediagnosis of traumatic aortic injury: Five-year experience at amajor trauma center. Radiology 1996; 200: 413-422.
50. Sivit CJ, Taylor GA, Eichelberger MR: Chest injury in children with blunt abdominal trauma : Evaluation with CT. Radiology 1989; 171:815-818.
51. Tocino I, Miller MH: Computed tomography in blunt chest trauma. J Thorac Imaging 1987; 2:45-59.
52. Wiot JF. Tracheobronchial trauma. Semin Roentgenol 1983; 18:15-22.
53. Donnelly LF, Klosterman LA: Subpleural sparing: A CT finding of lung contusion in children. Radiology 1985; 204:385-387.
54. Goodman LR, Putman CE, The SICU chest radiograph after massive blunt trauma. Radiol Cilin North Am 1981; 19: 111-123.
55. Mirvis SE, Tobin KD, Kosturibiak I, et al: Thoracic CT in detecting occult disease in critically ill patients. AJR Am J Roentgenol 1987; 148: 685-698.
56. Myung SS, Kang-Jay. Cumputed tomography evaluation of posttraumatic pulmonary pseudocysts. Clin Imaging 1993; 17:189-192.
57. Shirakusa T, Araki Y, Motonaga, et al: Traumatic lung pseudocyst. Thorax 1987; 42:516-519.
58. Sorsdahl OA, Powell JW: Cavitary pulmonary lesions following non-penetrating chest trauma in children. AJR Am J Roentgenol 1965; 95:118-124.
59. Ulstad DR, Bjelland JC, Quan SF: Bilateral paramediastinal posttraumatic lung cyst. Chest 1990; 97: 242-244.

60. Bertelsen S, Howitze P: Injuries to the trachea and brochi. *Thorax* 1972; 27:188-194.
61. Gaebler C, Mueller M, Schramm W, et al: Tracheobronchial rupture in children. *Am J Emerg Med* 1996; 14:279-284.
62. Halttunen PE, Kostianinen SA, Meurala HG: Bronchial rupture caused by blunt chest trauma. *Scand J Cardiovasc Surg* 1984; 18:141-144.
63. Jones WS, Mavroudis C, Richardson JD: Management of tracheobronchial disrubtion resulting from blunt trauma. *AM Surg* 1979; 95: 319-323.
64. Maroney M, Mirvis SE, Shanmuganthan K: Esophageal occlusion caused by spine frakture and dislocastion: CT diagnosis. *AJR Am J Roentgenol* 1996; 167:714-715.
65. Spencer JA, Rogers CE, Westbay S: Clinico-radiologic correlates in rupture of major airways. *Clin Radiol* 1991; 43:371-376.
66. Kirsh JP, Orringer MB, Behrent DM, et al: Management of tracheobronchial disruption secondary to nonpenetrating trauma. *Ann Thorac Surg* 1976; 22:93-101.
67. Rossbach, Johnson SB, Gomez MA, et al: Management of major tracheobronchial injuries:A 28-year experience. *Ann Thorac Surg* 1998; 65:182-186.
68. Lloyd JR, Heydinger DK, Klassen KP, et al: Rupture of the main brochi in closed chest injury. *Arch Surg* 1958, 77:597-605.
69. Symbas PN, Justicz AG, Ricketts RR: Rupture of the airways from blunt trauma: Treatment of complex injuries. *Ann Thorac Surg* 1992; 54:177-183.
70. Roberger RI, squyres NS, Demetropoulos S, et al: Tracheal transection following blunt trauma. *Ann Emerg Med* 1988; 17:47-52.
71. Huh J, Milliken JC, Chen JC: Management of tracheobronchial injuries folloving blunt and penetrating trauma. *Am Surg* 1997; 63: 896-899.
72. Lucido JL, Wall CA: Rupture of the diaphragm due to blunt trauma. *Arch Surg* 1963; 86:989-994.
73. Oh KS, Feleishner FG, Wyman SM: Characteristic pulmonary findigs in traumatic complete transection of a main-stem bronchus. *Radiology* 1969; 92:371-372.
74. Naidic DP, Harkin IJ: Airvay and lung: Correlation of CT with fiberoptic bronchoscopy. *Radiology* 1995; 197:1-12.
75. Worthy SA, KAng EY, Harttman TE, et al: Diaphragmatic rupture: CT findigs in 11 patients. *Radiology* 1995; 194:885-888.

76. Wan YL, Tasi KT, Yeow KM, et al : CT findings of bronchial transection. *Am J Emerg Med* 1997; 15:176-177.
77. Barnada H, Gibbson JR: Tracheobronchial injury in blunt and penetrating Chest 1994; 106:74-78.
78. Ramzy AI, Rodriguez A, Turney SZ: Management of major tracheobronchial ruptures in patients with multiple system trauma. *J Trauma* 1988; 28:1353-1357.
79. Maltby JD: The post-traumatic chest film. *Crit Rev Diagn Imaging* 1980; 14:1-36.
80. Van Moore A, Ravin CE, Putman CE: Radiologic evaluation of acute chest trauma. *Crit Rev Diagn Imaging* 1983; 19:89-100.
81. Boulanger BR, Milzman DP, Rosati C, et al: A comparison of right and left blunt traumatic diaphragmatic rupture. *J Trauma* 1993; 35:255-260.
82. Kerney PA, Rouhhana SW, Burney RE: Blunt rupture of the diaphragm: Mechanism, diagnosis, and treatment. *Ann Emerg Med* 1989; 18:1326-1330.
83. Meyers, McCabe JC: Traumatic diaphragm hernia: Occult marker of serious injury. *Ann Surg* 1993; 218: 783-790.
84. Muller CF, Pendravis RW: Traumatic injury of the diaphragm: Report of seven cases and extensive literature review. *Emerg Radiol* 1994; 1: 118-132.
85. Shah R, Sabanathan S, Mearns Aj, et al: Traumatic rupture of diaphragm. *Ann Thorac Surg* 1995; 60:1444-1449.
86. Voller GR, Reisser JR, Fabian TC, et al: Blunt diaphragm injury: A five-year experience. *Am Surg* 1990; 56:28-31.
87. Glasser DL, Shanmuganathan K, Mirvis SE : General case of the day. *Radiographics* 1981; 18: 799-801.
88. Morgan AS, Flancbaum L, Esposito T, et al: Blunt injuries of the diaphragm: An analysis of 44 patients. *J Trauma* 1986; 26: 565-568.
89. Rizoli SB, Brennehan FD, Boulanger BR, et al: Blunt diaphragmatic and thoracic aortic rupture: An emergency injury complex. *Ann Thorac Surg* 1994; 58:1404-1408.
90. Rodriguez-morales, Rodriguez A, Shanteny CH: Acute rupture of the diaphragm in blunt trauma : Analysis of 60 patients. *J Trauma* 1986; 26:438-444.
91. Brandt ML, Luks FI, Spiland NA, et al: Diaphragmatic injury in children. *J Trauma* 1992; 32:298-301.

92. Gelman R, Mirvis SE, Gens D: Diaphragmatic rupture due to blunt trauma: Sensitivity of plain chest radiographs. *AJR Am J Roentgenol* 1991; 156:51-57.
93. Wienecek RG, Wilson RF, Steiger Z: Acute Injuries of the diaphragm: An analysis of 165 cases *J Thorac Cardiovasc Surg* 1986; 92:989-993.
94. Murrey JG, Caoli E, Gruden JF; et al: Acute rupture of the diaphragm due to blunt trauma: diagnostic sensitivity and specificity of CT. *AJR Am J Roentgenol* 1996; 166: 1035-1039.
95. Caskey CI, Zerhouni EA, Fishman EK, et al: Aging of the diaphragm: A CT study. *Radiology* 1989; 171:385-389.
96. Gale ME: Bochdalek hernia: Prevalance and CT characteristics. *Radiology* 1985; 156:449-452.
97. Mirvis SE, Keramati B, Buckman R, et al: MR imaging of traumatic diaphragm rupture. *J Comput Assist Tomogr* 1988; 12: 147-149.
98. Pomerantz SM, Shanmuganathan K, Siegel EL, et al: Liver herniation through an occult diaphragmatic injury presenting as a solitary pulmonary nodule: Value of helical CT and MRI. *Emerg Radiol* 1996; 3:205-208.
99. Shanmuganthan K, Mirvis SE, White CS, et al: MRI evaluation of the hemidiaphragma in acute blunt trauma: Experience in 1997; 16:397-402.
100. Gierada DS, Curtin JJ, Erikson SJ, et al: Diaphragmatic motion: Fast gradient-recall-echo MR imaging in healthy subjects. *Radiology* 1995; 194:879—884.
101. Daum-Kowalski R, Shanly DJ, Murphy T: MR imaging of delayed presentation of traumatic diaphragmatic hernia. *Gastrointest Radiol* 1991; 16:298-300.
102. Freeman T, Fischer RP: The inadequacy of peritoneal lavage in diagnosing acute diaphragmatic rupture. *J Trauma* 1976; 16:538-542.
103. Mason AC, Mirvis SE: Imaging of acute tracheobrochial injury: Review of the literature. *Emerg Radiol* 1994; 1: 250-260.
- 46.24. Gevant ML, Flivk P, Menke, et al: CT aortography of thoracic aortic rupture. *AJR Am J Roentneol* 1996; 166:955-961.
104. Perchinsky MJ, Long WB, Hill JG: Blunt cardiac rupture: The Emanuel Trauma Center experience. *Arch Surg* 1995; 40:852-856.
105. Karalis DG, Victor ME, Davis GA, et al : The role of echocardiography in blunt chest trauma: Atransthoracic and transesophageal echocardiographic study. *J Trauma* 1994; 36: 53-58.
106. Mattox KL, Limacher MC, Feliciano DV: Cardiac evaluation following heart injury. *J trauma* 1985; 25: 758-765.

107. Rosebaum RC, Jhonston GS: Posttraumatic cardiac dysfunction: Assesment with radionuclide ventriculography. *Radiology* 1986; 160:91-94.
108. H. Imhof, M Fuchsjager: Traumatic injuries: Imaging of spinal injuries: *Eur Radiol* 2002; 12:1262-1272.
109. Asencio J, Valenziano C, Falcone R, et al: Management of penetrating neck injuries: The controversy surrounding zone II injuries *Surg Clin North Am* 1991; 71:267-296.
110. Kendall J, Anglin D, Demetriades D: Penetrating neck trauma. *Emerg Med Clin North Am* 1998; 16:101-105.
111. Stone H, Callahan G: Soft tissue injuries of the neck *Surg Gynecol Obstet* 1963; 117:745-752.
112. Demetriades D, Theodorou D, Cornwell E, et al: Evaulation of penetrating injuries of the neck: Prospective study of 223 patients. *World J Surg* 1997; 21:41-48.
113. LeBlang S, Nunez D, Rivas L, et al: Helical computed tomographic angiography in penetrating neck trauma. *Emerg Radiol* 1997; 4:200-206.
114. LeBlang S, Nunez D, Serafini A, et al: Computed tomography in gunshot wounds to the neck: Can we predict vascular injury? *Emerg Radiol* 1997; 4:191-199.
115. Cogbill T, Moore E, Meisser M, et al: The spectrum of blunt to the carotid artery: Amulticenter perspective. *J Trauma* 1994; 37:473-479.
116. Parikh A, Luchette F, Valente J, et al: Blunt carotid artery Injuries. *J Am Coll Surg* 1991; 185:80-86.
117. Link J, Brossman J, Gravener M, et al: Spiral CT angiography and selective digital subtraction angiography of internal carotid artery stenosis. *AJNR Am J Neuroradiol* 1996; 17:89-94.
118. Link J, Brossman J, Penselin V, et al: Common carotid artery bifurcation: Preliminary results of CT angiograpgy and color-coded duplex sonography compared with digital subtraction angiography. *AJR Am J Roentgeol* 1997; 168:361-365.
119. Simeone A, Carriero A, Armilotta M, et al: Spiral CT angiography in the study of carotid stenosis. *J Neuroradiol* 1997; 24:18-22.
120. Egelhof T, Jansen O, Winter R, et al: CT angiography in dissections of the internal carotid artery: Value of a new examination tecnique in comprasion with DSA and Doppler ultrasond. *Rdaiology* 1996; 36:850-854.
121. LeClerc X, Godefroy O, Salhi A, et al: Helical CT for the diagnosis of extracranial internal carotid artery dissection. *Stroke* 1996; 27:461-466.

122. Zuber M, Meary E, Meder J, et al: Magnetic resonance imaging and dynamic CT scans in cervical artery dissection. *Stroke* 1993; 25:576-581.
123. Bear H, Zoarski G, Rothman M: Evaluation of vertebral artery injury from ballistic trauma to the neck. *Emerg Radiol* 1997; 4:346-348.
124. Nemzeck W, Hecht S, Donald P, et al: Prediction of major vascular injury in patients with gunshot wounds to the neck. *AJNR Am J Neuroradiol* 1996; 17:161-167.
125. Demetriades D, Charalambidas D, Lakhoo M: Physical examination and selective conservative management on patients with penetrating injuries of the neck. *Br J surg* 1993; 80:1534-1536
126. Ginzberg E, Montalvo B, LeBlang S, et al: The use of duplex ultrasonography in penetrating neck trauma. *Arch Surg* 1996; 131:691-693.
127. Montalvo B, LeBlang S, nunez D, et al: Color Doppler sonography in penetrating injuries of the neck. *AJNR Am J Neuroradiol* 1996; 17:943-951.
128. Jarwik J, Philips G, schwab C, et al: Penetrating neck trauma: Sensitivity of clinical examination and costeffectiveness of angiography. *AJNR Am J Neuroradiol* 1995; 16:647-654.
129. Kuehne J, Weaver F, Papanicolau G, et al: Penetrating trauma of the internal carotid artery. *Arch Surg* 1996; 131:942-948.
130. McCann R: Basic data related to peripheral artery aneurysms. *Ann Vasc Surg* 1990; 4:411-414.
131. Sue D, Brant-Zawadski M, Chance J: Dissection of cranial arteries in the neck: Correlation of MRI and arteriography. *Neuroradiology* 1992; 34:273-278.
132. O'Sullivan R, Graeb D, Nugent R, et al: Carotid and vertebral artery trauma: Clinical and angiographic features. *Austral Radiol* 1991; 35:47-55.
133. Yee L, Olcott E, Knudson M, et al: Extraluminal, transluminal, and observational treatment for vertebral artery injuries. *J Trauma* 1995; 39:480-486.
134. Gölueke E, Sclafanai S, Philips T, et al: Vertebral artery injury, diagnosis and management. *J Trauma* 1987; 27:856-865.
135. Levy C, Raveau V, et al: Carotid and vertebral artery dissections: Three-dimensional time of flight MR angiography and MR imaging versus conventional angiography. *Radiology* 1994; 190:97-103.

136. Mulloy J, Flick P, Gold R, Blunt carotid injury: A review. *Radiology* 1998; 3:571-585.
137. Cogbill T, Moore E, Meisser M, et al: The spectrum of blunt to the carotid artery: Amulticenter perspective. *J Trauma* 1994; 37:473-479.
138. Resnick D, subach B, Marion D: The significance of carotid canal involvement in basilar cranial fracture. *Neurosurgery* 1997; 40:1177-1187.
139. Sanzone A, Torres H, Doundoulakis S: Blunt trauma to the carotid artery. *Am J Emerg Med* 1995; 13:327-330.
140. Sturzenegger M: Spontaneous internal carotid artery dissection: Early diagnosis and management in 44 patients. *J Neurol* 1995; 243:231-238.
141. Hebra A, Robison J, Eliot B: Traumatic aneurysms associated with fibrointimal proliferation of the common carotid artery blunt trauma: Case report. *J Trauma* 1993; 34:297-299.
142. LeClerc X, Lucas C, Goefroy O, et al: Helical CT for the follow-up of cervical internal carotid artery dissections. *AJNR Am J Neuroradiol* 1998; 19:831-837.
143. Potsch L, Bohl L: Traumatic lesions of the extracranial vertebral artery: A noteworthy potentially lethal injury. *Int J Legal Med* 1994; 107:99-107.
144. Willis B, Greiner F, Orrison W, et al: The incidence of vertebral artery injury after mid cervical spine fracture or subluxation. *Neurosurgery* 1994; 34:435-442.
145. Quint D, Spicker E: Magnetic resonance demonstration of vertebral artery dissection. *J Neurosurg* 1990; 72:964-967.
146. Bertelson S, Horowitz P: Injuries of the trachea and bronchi. *Thorax* 1972; 27:188-194.
147. Cicala R, Udsi K, Butts A, et al. Initial evaluation and management of upper airway injuries in trauma patients. *J Clin anesth* 1991; 3:91-98
148. Reece G, Mirvis, Diaconis J: Rupture of the cervical esophagus and trachea associated with cervical spine fracture. *J Trauma* 1987; 27:564-566.
149. Sheezy C, Mattox K, Beall A: Management of acute cervical tracheal trauma. *Am J Surg* 1974; 128:805-808.
150. Mace SH: Blunt laryngotracheal trauma. *Ann Emerg Med* 1986; 15:836.
151. Stanley R: Value of computed tomography in management of acute laryngeal injury. *J Trauma* 1984; 24:358-359.

152. Angood P, Attia E, Brown R, et al: Extrinsic civilian trauma to the larynx and cervical trachea important predictor of long-term morbidity. *J Trauma* 1986; 26:869-873.
153. Mancuso A, Hanafee W: Computed tomography of injured larynx. *Radiology* 1979; 133:139-144.
154. Archer C, Vernon L, Friedman W, et al: Computed tomography of the larynx. *J Comput Asst Tomogr* 1978; 2:404-411.
155. Scaglione M, Pinto F, Romano L, et al: CT in major pharyngeal injuries following blunt trauma (abstracts 28). In *Programs and Abstracts of the American Society of Emergency Radiology*, 1998.
156. Snow J: Diagnosis and therapy for acute laryngeal and tracheal trauma. *Otolaryngol Clin North Am* 1984; 17:100-101.
157. Irone I, Schaefer S, Carder H: Blunt and penetrating laryngeal trauma: A 13 year review. *Otolaryngol Head Neck Surg* 1980; 88:257-261.
158. Kelly J, Webb W, Moolder P, et al: Management of airway trauma in tracheobronchial injuries. *Am Thorac Surg* 1995; 10:551-555.
159. Weigelt J, Thal E, Snyder W, et al: Diagnosis of penetrating cervical injuries. *Am J Surg* 1987; 154:619-622.
160. Hirshberg A, Wall M, Jhonston R, et al: Transcervical gunshot injuries. *Am J Surg* 1994; 167:309-312.
161. Reddin A, Mirvis S, Diaconis J: Rupture of the cervical esophagus and trachea associated with cervical spine fracture. *J Trauma* 1987; 27:564-566.
162. Demetriades D: Surgical management of post-traumatic parotid sialoceles and fistule. *Injury* 1991; 22:183-184.
163. Demetriades D, Asencio J, Velmahos G, et al: Complex problems in penetrating neck trauma. *Surg Clin North Am* 1996; 76:661-681.
164. Suzane D. LeBlang, MD, and Diego B. Nunez, Jr, MD. *Radiol Clinics of North America* Vol 37: Number 3 May 1999: 515- 532
165. Fritz M. et al: Imaging of chest trauma: radiological patterns of injury and diagnostic algorithms *European Journal of Radiology* 2003; 48: 61-70.
166. H. Imhof, M Fuchsjager: Traumatic injuries: Imaging of spinal injuries: *Eur Radiol* 2002; 12:1262-1272.
167. Luis A. Rivas, et al: Multislice CT in thorasic trauma: *Radiol Clin Am* 2003; 41:599-616.