

T.C.
AKDENİZ ÜNİVERSİTESİ
TIP FAKÜLTESİ
K.B.B. HASTALIKLARI
ANABİLİM DALI

+

KRONİK MAKSİLLER VE ETHMOİDAL SİNÜZİTLERDE
ANTROSKOPİ BULGULARINA GÖRE UYGULANAN
ENDONASAL SİNÜS OPERASYONLARININ SONUÇLARI

T282/1-1

UZMANLIK TEZİ

DR. LEVENT ÖZDEN

ANTALYA

1988

(282)

İÇİNDEKİLER

| | |
|---|-------------|
| 1- GİRİŞ | SAYFA 1 |
| 2- TARİHÇE | SAYFA 2 |
| 3- EMBRİYOLOJİ VE ANATOMİ | SAYFA 3-5 |
| 4- PARANAZAL SİNÜSLERİN FİZYOLOJİ VE FİZYOPATOLOJİSİ | SAYFA 6-9 |
| 5- PARANAZAL SİNÜS ENFEKSİYONLARINDA KOMPLİKASYONLAR | SAYFA 10-11 |
| 6- TEDAVİ | SAYFA 12-18 |
| 7- MAKSİLLER SİNÜS ENDOSKOPİSİNİN TEMEL İLKELERİ | SAYFA 19-23 |
| 8- MATERYAL VE METOD | SAYFA 24-32 |
| 9- BULGULAR | SAYFA 33-36 |
| 10- TARTIŞMA | SAYFA 37-42 |
| 11- SONUÇ | SAYFA 43 |
| 12- ÖZET | SAYFA 44 |
| 13- KAYNAKLAR | SAYFA 45-46 |

GİRİŞ

Kronik sinüzitler Orta Avrupa da yaşayan insanlarda %5 oranında rastlanan hastalıklardan olup, oldukça sık görülen enfeksiyonlardır (1).Erişkinlerde patolojiye maksiller ve ethmoid sinüslerde daha sıklıkla,frontal ve sphenoid sinüslerde daha seyrek olarak rastlanılmaktadır.

Erişkinlerde yüz ve baş ağrısı,sinüsler üzerine basmakla ortaya çıkan bası ağrısı,dolgunluk hissi, öksürük gibi semptomlara sıklıkla rastlanır.

Akut sinüzitlerin tedavisinde uygun medikal tedavi ile çoğunlukla iyi sonuçlar alınır (2).Buna karşılık kronik sinüzitlerde cerrahi girişimler ön plandadır (3).Uygulanacak olan cerrahi yöntemin esası, drenaj ve ventilasyonun sağlanmasıdır.

Optik sistemlerin gelişmesiyle anemnez,radyolojik ve ultrason muayene yöntemlerine ek olarak endoskopik girişim önemli bir gelişmeye neden olmuştur.Maksiller ve ethmoid sinüslerin kronik enfeksiyonlarında rhinoskopi ve antroskopi sonuçlarına göre uygulanan endonasal operasyonlar hastaya çok az bir operatif yük getirmiş olup terapötik sınırların belirlenmesinde faydalı olmuştur (4).Bu nedenle hastahanemizde kronik maksiller ve ethmoid sinüzitli 43 olguya endonasal operasyonlar uygulanmış ve sonuçları tartışılmıştır.

TARİHÇE

1711 yılında Cowper oroantral yolla sinüsteeki enfeksiyonun drenajını amaçlamış, fakat oroantral yolun geç kapanması ve sinüsün ağız florası ile enfekte olmasından dolayı başarılı sonuçlar elde edememiştir (2). Daha sonradan 1887 de Killian, 1888 de Schmiegelow aynı yöntemi uygulamışlar fakat başarılı olamamışlardır.

Endonasal yöntemler ilk defa 1886 da Mikulic tarafından önerilmiş ve meatus nasi inferiordan trokar ile sinüse girerek irrigasyon ve aspirasyonu denemiştir (3).

1893 yılında Caldwell fossa canina yoluyla birlikte meatus nasi inferiordan daimi bir pencere açarak maksiller sinüs cerrahisinde endonasal ve sublabial girişimleri birleştirmiştir.

1897 yılında Lothrop ve Claoue daha sonradan Unterberger ve Confield tarafından Mikulic'in yöntemi modifiye edilerek başarıyla kullanılmıştır.

1923 yılında Halle endonasal etmoid sinüs cerrahisini geliştirmiştir.

Günümüzde kronik sinüzitlerin tedavisinde endonasal ve ekstranasal yöntemler kullanılmaktadır. Önemli olan bu yöntemlerin terapötik sınırlarıdır.

1901 yılında Hirschmann'ın çalışmalarıyla başlayan nasal ve sinüs endoskopisi giderek gelişmiş, endonasal yöntemlerin görüş alanının darlığı gibi dezavantajı ortadan kaldırmıştır.

Ülkemizde endoskopik sinüs muayenesi ile mukoza karakterinin belirlenerek, cerrahi procedürün yönlendirilmesiyle ilgili çalışma gözlenmediğinden bu çalışmaya gerek duyulmuştur.

EMBRYOLOJİ VE ANATOMİ

Paranasal sinüsler nazal fossa muköz membranın epitelial girinti ve çıkıntılarında meydana gelirler. İntrauterin sekizinci haftadan sonra şekillenmeye başladıkları bilinmektedir (5).

Doğumda maksiller sinüs tübüler bir kese şeklindedir. 7. yaştan sonra maksiller sinüsün ekspansiyonu artarak adulttaki cesamet ve şekle erişir.

Sfenoid sinüs fetal üçüncü ayda nazal kavitenin üst arka tarafındaki mukozanın invaginasyonundan meydana gelir. Gelişimi oldukça yavaştır. Pnömatizasyonu çocukluk döneminin ortalarında başlayıp, 7 yaşından sonra hızla gelişir. 12, 15 yaşlarında ise son şeklini alır (2, 5).

Ethmoid hücreler beşinci fetal ayda gelişmeye başlar. Doğumda iki veya üç adet ethmoid hücre mevcuttur. 7 yaşında hücrelerin çoğu hatta tamamı pnömatize olup 12, 14 yaşlarında son formlarına ulaşırlar.

Frontal sinüs doğumda rudimenter veya mevcut değildir. Pnömatizasyonu 1. yaşın sonunda başlayıp 7 yaşında bir bezelye cesametine ulaşır. 15, 20 yaşlarında ise son formunu almaktadır.

Nazal kavitenin lateral duvarında alt, orta ve üst olmak üzere üç tane konka mevcuttur. Burun tabanı ile üst konka arasındaki alt, orta ve üst meadan en geniş alt mead olup canalis nazolacrimalis buraya açılır. Orta meadın ön kısmında yarım ay şeklinde bir boşluk bulunur (Infundibulum). Bu bölge ile birleşen açıklığa Hiatus semilunaris adı verilir ki, frontal maksiller ve ön ethmoid hücrelerin ostiumları buraya açılır. Posterior ethmoid hücreler bir veya birkaç delikle üst meadın septuma yakın bölümüne drene olur. Sfenoid sinüs ise üst meadın arka üst bölümüne açılır.

Orta konkanın burun lateral duvarına yapışma çizgisi ön ve arka ethmoid hücreler arasındaki bölmeyle belirler. Ön gurup hücreler bu çizginin önünde ve altında, arka gurup hücreler ise üzerinde ve arkasında yer alırlar. Bu anatomik özellik endonazal operasyonlarda önemlidir. Arka ethmoid hücreler ön ethmoid hücrelere göre daha büyük ve daha az sayıdadır.

Ethmoid sinüsün dış duvarı lamina papyracea yoluyla orbita ile komşuluktur. Bu duvar oldukça ince olup endonazal operasyonlarda kolayca perfore olabilir. Ethmoid sinüsün arka komşuluğu sfenoid sinüse kadar uzanır. Üstte fovea ethmoidalis yoluyla frontal kemik alt duvarıyla komşuluktur. Her iki ethmoid sinüsün hacmi hemen hemen 14 mililitre kadardır. Fakat bu değer oldukça değişkendir.

Maksiller sinüs tabanı nazal fossaya, tepesi maksilla- nın zygomatik çıkıntısına uzanan düzensiz bir piramit şeklindedir. Erişkinde sinüs kapasitesi 15 mililitre kadardır. Sinüsün medial duvarını ethmoidin processus uncinatusu, alt konkanın maksiller proçesi ve lakrimal kemiğin küçük bir parçası oluşturur. Maksiller sinüs tabanı sekiz yaşlarında burun tabanı ile aşağı yukarı aynı seviyededir. Daha sonra gelişim burun tabanından aşağıya doğrudur. Maksiller sinüs fenestrasyonunda bu anatomik özelliğin drenaj açısından önemi büyüktür.

Arka alt duvar veya taban en kalın kısımdır. Maksil- lanın alveolar parçası ve sert damağın dış parçası ile şekillendirilir. Ön duvar fossa kaninaya uyar. Antrum küçük bir açıklık vasıtasıyla orta meada infundibulumla irtibat halindedir. Maksiller ostium median sinüs duvarı-

nın üst ve ön parçasında lokalizedir. Ostium ekseriya membranöz olup üç milimetre veya daha fazla uzunlukta bir kanaldır. % 10 oranında ana ostium arkasında küçük bir ostiumda bulunabilir.

Sinirler ve kan damarları sinüse ostium veya nazo-antral duvarın membranöz parçası yoluyla girerler.

Premoler ve molar dişler maksiller sinüs tabanı ile yakın ilişkiindedir. Bazen diş köklerinin üzeri sadece mukoz membran ile örtülüdür. Bu nedenle diş kökündeki süpüratif süreçler lenfatikler ve kan damarları yoluyla mukoz membranı etkileyerek dentogen sinüzitlere neden olur. Bu gibi durumlarda endonazal operasyonlar daima diş tedavisi ile birlikte uygulanmalıdır.

Üst duvarda infraorbital sinirin central parçası gözlenir. Sinir mukoz membran veya ince kemik lamelle örtülüdür. Sinüsün küretajında bu anatomik özellik dolayısıyla dikkatli olunmalıdır.

PARANASAL SİNÜSLERİN FİZYOLOJİSİ VE FİZYOPATOLOJİSİ

Paranasal sinüslerin var oluşlarının nedeni tam olarak açıklanamamakla beraber, cavum nazı için yardımcı rezonans yapan boşluklar olduğu kabul edilmektedir. Bu fonksiyonun yanında yüz kemiklerine ve başa hafiflik dolayısıyla başın dengesinin sağlanmasına yardımcı olduğu diğer tartışılan özellikleridir (6,7).

Sinüs havasının solunumla ilgisi üzerinde yapılan çalışmalar ekspirasyon esnasında sinüs içi hava basıncının ileri derecede pozitif olduğunu göstermiştir (7). Bu şekilde sinüsler havanın ısıtılıp rutubetlendirilmesinde buruna yardımcı olarak görev yaparlar. Buradaki hava sirkülasyonu sinüs ostiumunun civarında emici bir etkiye sahiptir. Bu hava akımının azalıp çoğalmasıyla sinüs drenajında azalır veya çoğalır.

Sinüs içini döşeyen mukoza silleri drenaja yardımcı olur. Sillerin vibratil hareketi ostiuma doğru olup üzerindeki mikroskopik yabancı cisimleri ve mikroorganizmaları itebilecek güçtedir. Sinüs içini döşeyen mukoza sillerinin bu fonksiyonları sinüs içindeki parsiyel O₂ ve CO₂ basıncı ile lokal PH ya bağlıdır. Sinüs içindeki parsiyel O₂ ve CO₂ basıncı ile lokal PH ise sinüs ostiumunun mekanik kapasitesiyle düzenlenir. Ostiumun açık olduğu durumlarda sinüsteki basınç değişikliği nazal taraftaki basınç değişikliğine eşittir. Basınç farkının olmaması normal inspirasyonda sinüsten cavum nazıye hava akımının olmadığını gösterir. Buradanda ostiumların cavum nazı ile sinüs arasında basıncı dengelediğini açıkça anlamaktayız.

Paranasal sinüslerdeki hücrelerin gaz alış veriş

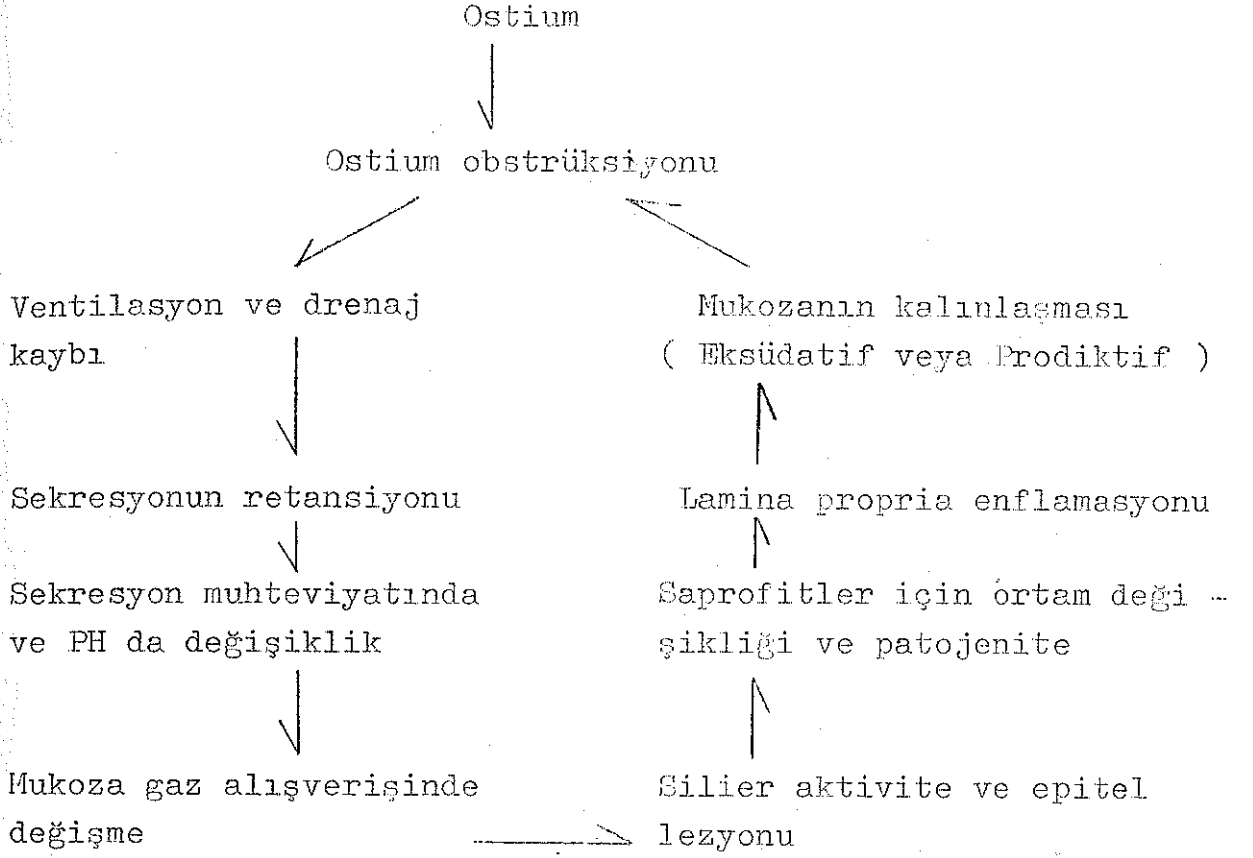
diffüzyonla olur. Diffüzyon hızı solunumla artar. Diffüzyonun ostiumun büyüklüğü ile ilgisi vardır. Ostium kapalı iken lokal PH da ve parsiyel O₂ basıncında düşme, parsiyel CO₂ basıncında ise artma gözlenir. Paranasal sinüslerin ostiumları aracılığıyla solunuma katılması dört safhada olur.

- 1-İnspirasyon başlangıcında az miktarda hava sinüsten dışarı çıkar.
- 2-İnspirasyon sonunda sinüsteki hava kaybı giderilir.
- 3-Ekspirasyon başlangıcında sinüslere hava dolar.
- 4-Ekspirasyon sonunda basıncın dengelenmesinden dolayı hava sinüsten dışarı çıkar.

Gaz alışverişi ve gaz dengesi ostium üzerinden ayarlandığından, ostiumun kapalı veya yetersiz olması hücrelerin gaz alışverişindeki dengesizliğe yol açar. Gaz alışverişindeki dengesizlik ise inflamasyona ve silier aktivitede azalmaya neden olur.

Paranasal sinüslerin mukozası cavum nazideki mukozanın devamı olup her iki bölümün fizyopatolojik değişiklikleri aynı kabul edilmelidir. Ancak sinüs mukozası morfolojik olarak bazı farklar gösterir. Bu farklar bazal membran ihtiva etmeyebilir, sinirsel ağ daha azdır, lamina propria az miktarda damar ihtiva eder.

Paranasal titrek tüylü silendirik epitelle örtülüdür. Mukozadaki gerçek kavernöz boşluklar ostium çevresinde bulunup, paranasal sinüslerin fizyopatolojisinde ostiumların rolü büyüktür. Ostiumdaki obstrüksiyon şemada görüldüğü gibi kısır bir enfeksiyon döngüsüne neden olur (8).



Bu kısır döngü kronik bir inflamasyona sebebiyet vermektedir. Ostiumdaki obstrüksiyon çeşitli nedenlerle meydana gelir.

1-Çevre faktörleri: Cavum nazinin relatif kuruluęu, solunum havasındaki tahriş eden gazlar ve yabancı cisimler.

2-Lokal faktörler: Septum deviasyonu, konka hipertrofisi, allejik procedürler, vazomotor rhinit, tümörler.

Bu etyolojik faktörler medikal veya cerrahi yöntemlerle ortadan kaldırılarak kısır enfeksiyon döngüsünün kırılması gerekmektedir. Diğer bir deyinle nazal obstrüksiyon neden olan patolojiler ortadan kaldırılmalı, ostiuma medikal yöntemlerle yeterli bir drenaj ve ventilasyon kapasitesi

sađlanamıyorsa yeni bir ventilasyon ve drenaj yeri açılmalıdır.

Paranasal sinüs mukozası damar ve bađ dokusundan fakirdir. Bu nedenle iltihabi olaylarda kalınlaşır. Bu durum paranasal sinüsün tüm fonksiyonları açısından alehte bir durumdur.

PARANAZAL SİNÜS ENFEKSİYONLARINDA KOMPLİKASYONLAR

Paranasal sinüslerin akut ve kronik enfeksiyonları sonucu ortaya çıkan çeşitli komplikasyonlar vardır. Bu komplikasyonların görünümü antibiyotiklerin tedavide kullanımıyla azalmasına rağmen oluştuğunda hayati yönden ciddiyetini hala korumaktadır.

Sinüs enfeksiyonlarına bağlı olarak oluşan komplikasyonlar başlıca üç grupta toplanabilir (9).

1-Lokal komplikasyonlar

- a.Kronik mukozal inflamasyon ve mukozal kalınlaşma.
- b.Mukosel veya mukopyocel
- c.Osteomyelit

2-Orbital komplikasyonlar

- a.Orbital ödem
- b.Orbital sellülit
- c.Orbital abse ve subperiostal abse
- d.Dakriyosistit
- e.Süperior orbital fissür sendromu
- f.Optik nevrit

3-Santral sinir sistemi komplikasyonları

- a.Menenjit
- b.Epidural ve subdural abse
- c.Beyin absesi
- d.Kavernöz sinüs tromboflebiti.

Akut ve kronik sinüzitlerin en sık rastlanan lokal komplikasyonu kronik mukozal inflamasyon ve mukozal kalınlaşmadır. Bu durum sinüs ostiumlarında parsiyel veya tam obstrüksiyon oluşturarak tekrarlayan anaerobik enfeksiyonlara neden olur.

Mukosel veya mukopyosel sıklıkla maksiller ve frontal daha nadiren ethmoid ve sfenoid sinüste gelişir. Bu lezyonlar sinüsü yavaş yavaş doldurarak basıya bağlı kemik defektiyle sinüs dışına taşabilir (9).

Osteomyelit gelişimi nadirdir. Travma ve radyoterapi sonucu gelişebileceği gibi bazende maksiller sinüste altta yatan dental abseye veya diş çekimine bağlı olarak gelişebilir.

Paranasal sinüsler aynı zamanda paraorbital sinüsler olarak adlandırılırlar. Orbital komplikasyonların oluşmasında bu yakın komşuluk önemli bir rol oynar. Enfeksiyon direkt veya daha sıklıkla tromboflebit nedeniyle orbital komplikasyonlara neden olur. Orbital ödem ve sellülit en sık görülen komplikasyonudur (10).

Yukarıda belirtilen bu komplikasyonların dışında sekonder veya dessendan olarak gelişen bronşektazi, astma ile poliartrit, tenosinovit, fibrozit gibi fokal sepsis komplikasyonlarının da belirtmek gerekir (11).

TEDAVİ

Akut sinüzitlerde uygun medikal tedavi ile çoğunlukla iyi sonuçlar alınır. Medikal tedavide hastalar 21-22 derece ısıda % 45-55 oranında nemlendirilmiş bir odada yatak istirahatine alınır. Ağrı için genellikle salisilik asit veya benzeri preparatlar kullanılır. Nazal obstrüksiyon efedrinli burun damlaları ile giderilip dekonjestan ve anti histaminikler topikal veya oral olarak verilir. Ateşin yükselmesi sistemik toksisite kabul edilip tedaviye antibiyotikler eklenmelidir. Antibiyotik tedavisinin amacı sinüs sekresyonunun sterilizasyonu, intrakranial ve orbital komplikasyonların önlenmesi, klinik iyileşmenin hızla sağlanarak kronik sinüs hastalıklarına meydan verilmemesidir.

Ventilasyon ve drenajı bozulan sinüslerde medikal tedavi ile her zaman başarılı olunamaz. Bu durumlarda sinüs enfeksiyonu kronikleşmekte, yeterli ventilasyon ve drenaj için cerrahi girişimlere gerek duyulmaktadır.

Kronik bir sinüs enfeksiyonunun cerrahi tedavisinde ana amaç etyolojide rol oynayan yapısal fizyolojik bozuklukların ortadan kaldırılması ile birlikte drenaj ve ventilasyonun mümkün olan en az travmatik şekilde sağlanmasıdır (4).

Erişkinlerde kronik sinüzitlere maksiller ve ethmoid sinüslerde daha sıklıkla rastlanılmaktadır. Cerrahi tedavide maksiller ve ethmoid sinüsler için çeşitli procedürler vardır.

Kronik maksiller sinüzitlerde girişimin endonazalmi yoksa transoralmi yapılacağı hakkında çeşitli görüşleri sürülmekte olup Erlanger W.B.B kliniğinin girişimlerinde hangi yöntemin kullanılacağına dair endikasyon

tablosu şu şekildedir (12).

A-Endonazal operasyonlar

1-İzole kistlerde

2-Rezidiv empiyemlerde

3-Kronik sinüzitin tüm formlarında

4-Fraktürlerden sonra drenajda

5-Oroantral fistüllerde maksiller sinüs bakımı için

6-Tümör radyoterapisinden önce

B-Transoral operasyonlar

1-Önce uygulanmış endonazal operasyonlardan sonraki mükerrer rezidivlerde

2-Komplike maksiller sinüs fraktürlerinde

3-Tümör cerrahisinde

4-Deformasyonlarda

Endonazal girişimin analizinde 1906 yılında Mikulicz, Claoue, Halle, Reynolds ve Brandov gibi yazarlar alt meadan maksiller sinüse açılan pencere ile drenaj tedavisini önermişlerdir. Daha sonradan Kaspariantz, Bethi, Onadi, Siebenmann, Lavelle, Harrison ve Buster bimeatal yaklaşımla endoskopik endonazal operasyonları uygulamışlardır. Bimeatal girişimde orta meadan endoskopik maniplasyonlar alt meadan ise küçük enstrümanlarla cerrahi müdahale yapılmaktadır. Bu girişimle Hellmich, Herberhold, Litton, Stammberger, Wigand gibi rinolojistler kronik maksiller sinüzitlerde mukoza patolojilerine yönelik cerrahi tedaviyi başarılı sonuçlarla uygulamaktadırlar.

Endonazal operasyon metodları hastaya az yük teşkil eder. Operasyon süresi kısadır. Diş ve dudak bölgesinde innervasyon bozukluğu yapmayıp postoperatif dönemde yanaklarda şişmeye neden olmaz. Hastaların postoperatif

iyileşme süreleri kısadır.Çoğu olguda hastahanedeyatmaya dahi gerek duyulmaz (12).

Endonazal operasyonun bu avantajları yanında bazı dezavantajları da vardır.Bunlar görüş sahasının kısıtlılığı,mukozanın tamamının radikal olarak temizlenememesi gibi dezavantajlardır.Fakat optik sistemlerin ve gerekli enstrümenlerin gelişmesi bu dezavantajları ortadan kaldırmaktadır (4).

Kronik maksiller sinüzitlerde her zaman ethmoid sinüslerinde tetkik edilmesinin gerekliliği ve nazal obstrüksiyona neden olan septum deviasyonu,konka hipertrofisi gibi patolojilerinde ortadan kaldırılması tedavide esas teşkil etmektedir (13).

Akut ethmoiditlerde medikal tedavi ile genellikle iyi sonuçlar alınmaktadır.Fakat kronikleşmiş ethmoid sinüs patolojilerinde cerrahi yöntemler tedavide ön plandadır.Genel olarak alınacak olursa ethmoidektomi endikasyonları sırasıyla şunlardır (14,15).

- 1-Subakut ve kronik iltihaplar,fulminan akut ethmoidit.
- 2-Nazal ethmoidal polipler
- 3-İltihap sonucu olabilecek komplikasyonlar
- 4-Ethmoidit sonucu oluşan retrobulber nevrit
- 5-Yer kaplayan benign kitleler (Kist,mukosel,osteom)
- 6-Travmalar
- 7-Diagnostik amaçla eksplorasyon

Bu endikasyonlar çerçevesinde ethmoid sinüse transmaksiller,endonasal ve eksternal yollarla cerrahi girişim yapılabilir.

Transmaksiller girişim şu durumlarda endikedir:

- 1-Hadiseye maksiller sinüs iltihabıda eğlik etmekteyse
- 2-Anatomik ve teknik nedenlerle diğer yollar ile ethmoidektomi mümkün olmuyorsa

Endonasal ethmoidektomi endikasyonları şunlardır:

- 1-Tedaviye dirençli izole ethmoid enfeksiyonlar
- 2-Ethmoid bölgesinde izole polipler
- 3-Ethmoid baş ağrıları
- 4-Komplike ve tedaviye cevap vermeyen akut ethmoiditler
- 5-Antrum yoluyla operasyonun mümkün olmadığı veya hastanın eksternal kesi izi istemediği durumlar
- 6-Benign veya malign tümörlerin histolojik tanısında biopsi amacıyla

Eksternal ethmoidektomi endikasyonları ise ;

- 1-Tıbbi tedaviye dirençli kronik ethmoid sinüs enfeksiyonları ve polipozis.
- 2-Ethmoid,orbital duvar ve anterior kranial fossa travmaları
- 3-Sfenoid sinüse giriş amacı ile
- 4-Mukosel ve pyosel mevcutsa
- 5-Osteomlar ve benign tümörlerde
- 6-Orbital komplikasyonlarda
- 7-Tümör şüphesi varsa eksploratris olarak

Ethmoidektomiler anatomik yer nedeniyle cerrahi riski fazla olan operasyonlardır.Onun için ethmoidektomi sırasında bazı cerrahi prensiplere dikkat edilmesi gerekir.Bunlar sırayla verilecek olursa

- 1-Ameliyat öncesi ethmoid bölge radyolojik olarak çok iyi bir şekilde incelenmelidir.
- 2-Ameliyat çok iyi ayarlanmış bir aydınlatma ile yapılmalıdır.
- 3-Ethmoid bölgede çalışılırken hiç bir şekilde zorlama ve yüklenme yapılmamalıdır.

4-Hastanın gözleri örtülmemeli bu şekilde ameliyat sırasında göze zarar verilip verilmediği izlenmelidir.Geraktikinde işaret parmağı ile göz iç kantüsten dışarı doğru çekilerek korunur.Parmakla kontrolde lamina papyracea alet tarafından kırıldığında kolayca fark edilir.

5-Cribriform lamina ve anterior kranial fossaya ait kemikler operasyonun üst sınırını yapar.Cribriform düzlem % 70 vakada ethmoid tavanının 4-7 mm kadar altına kadar inebilir.% 18 vakada ise 12-16 mm ye kadar inebilmektedir.% 12 vakada ise ethmoid tavanının büyük bir kısmını frontal kemiğin lameli yapar,cribriform düzlem ise küçük bir kısmını teşkil eder (9).

6-Ethmoidektomilerde orta konkanın gövdesi ve yapışma yeri ameliyat sahasının iç hududunu yapar.Cribriform düzlem orta konkanın medialinde bulunur.Multipl polipozis halinde ve sayet daha önce bir ethmoid ameliyatı yapılmış ise özellikle anterior kranial fossada dehissans olabileceği unutulmamalıdır.Anterior kranial fossa ve cribriform düzlem açıldığında ethmoidektomiye ara verilmeli ve bölge eksternal olarak açılmalıdır.(14).

7-Septum deviasyonu varsa yüksek bir Killian septum rezeksiyonu yapmak gerekir.Daha sonra aqger nazi üzerindeki mukozaya tabanı aşağıda kalacak bir şekilde ters U biçiminde kesilerek ön ethmoid hücrelere ulaşılır.Orta konkanın ön yarısı yapışma yeri korunmak şartıyla kesilerek alındığında arka hücreleri temizlemek kolaylaşır (13).

8-Arka hücreler orta konka yapışma yerinin arkasında bulunurlar.Orta konkanın yokluğu endonazal ethmoidektomide çok zorluk çıkarır ve komplikasyon ihtimalini arttırır.Bu bölgede kanama fazla olur.Kanamayı kontrol etmeden asla kör-

leme çalışılmamalıdır. Arka ethmoid hücrelerin arka sınırı sfenoid kemiğin ön kenarıdır. Bu hücreler ayrıca optik sinir ve oftalmik arterlerde kongülük gösterirler. Eğer retro-orbital hücreler mevcutsa bunların temizlenmesinde orbital komplikasyon açısından çok dikkatli olunmalıdır (14).

9-Ethmoidektominin dış sınırını lamina papyracea yapar. Kemiğin kağıt gibi ince olabileceği unutulmamalı dikkatsiz çalışmanın periorbital hematoma ve orbital yaraları yaralayacağı unutulmamalıdır.

10--Her zaman tam bir ethmoidektomi yapılmaya çalışılmalıdır. Yetersiz bir ethmoidektomi nebelesme ile hücrelerin tıkanmasına ve drenajın bozulmasına yol açar (15).

Ethmoid operasyonları diğer paranasal sinüs operasyonlarından daha risklidir. Komplikasyonlar cerrahi prensiplerin dışına çıkıldığında veya prensiplere aykırı çalışıldığında ortaya çıkar.

Kemik orbita duvarlarının kısmi yaralanmaları, orbita çevresi yağ dokusunun travmatizasyonu genellikle ciddi komplikasyonlar yaratmaz. Fakat postoperatif dönemde retro-orbital abselere neden olabilir (13).

Orbital bölgede sinirler ve muskuler kısımlar yaralanırsa ciddi komplikasyonlar meydana gelir. Muskuler yapılardan M. Rektus internus ve N. Obliquus superiorun yaralanmasına daha sıklıkla rastlanır. N. Oculomotorius dallarının zedelenmesi sonucu M. Rektus internus ve inferiorda innervasyon bozukluğu olur. Dolayısıyla hastada diplopi ve vertigo şikayetleri gözlenir. Orbita içine olan kanamalar daha çok korkulan komplikasyonlardır. Kesilen A. Ethmoidalisin bu kanamaya neden olduğu bilinmektedir. Arter lamina papyraceanın yakınından geçtiğinden laminein travmatize edilmesi çok önemlidir. Eğer arter travmatize edilirse N. Optikus ve

A. Centralis retinanın kompresyonundan dolayı körlük oluşabilir. Retinanın ve optik sinirin 90 dakikadan fazla kanlanma bozukluğu körlüğe neden olabilmektedir (15). Bu nedenle retroorbital hematom gelişmesine asla izin verilmemelidir. Retroorbital aynı zamanda göz küresini ileri öne doğru iterek orbital aneks sendromuna neden olur. Bu durumda 3,4,6 sinir felçlerine rastlanır. Hematomun tek tedavisi laminayı alıp tenon kapsülünü açarak hematomu boşaltmaktır.

Maksilloethmoidal ügende A. Sphenopalatina ve A. Ophthalmikanın yaralanmasında aynı tabloya yol açar. Intraorbital komplikasyonlar dışında ethmoid çatısının travmatizasyonu duranın perforasyonuna ve beyin substansının dışarı çıkmasına neden olur. Eğer fark edilmezse meninge ensefalit oluşur ve ölümlü sonuçlanabilir. A. Cerebri anterior veya dalları ethmoid çatısına kalın sızar. Eğer çatı aslına travmatize edilirlerse yaygın intracerebral veya subarahnoidal kanamalar olur. Hastanın genel anesteziyenin sonu uyanmaması komplikasyonun habercisidir.

Genelde radikal temizlenmiş ethmoid sinüsler iyileşir. Marx tarafından bildirilen diğer bir komplikasyonda ethmoid sinüslerde kalın kurutların meydana gelmesidir. Bu komplikasyon dispozisyonu olan kişilerde meydana gelip nadirdir. Radikal olarak iyi temizlenmemiş ethmoid sinüslerde mukoseller oluşabilir. Ethmoid sinüs operasyonlarında frontal sinüs ostiumu zedelenirse frontal sinüs empiyemi gelişir. Bu major komplikasyonlar yanında tetrarlayan baş ağrıları, septoturbinal sineşiler, damak ve alveoler bölgede devamlı nevrit gibi minör komplikasyonlarada rastlanır.

MAKSİLLER SİNÜS ENDOSKOPİSİNİN TEMEL İLKELERİ

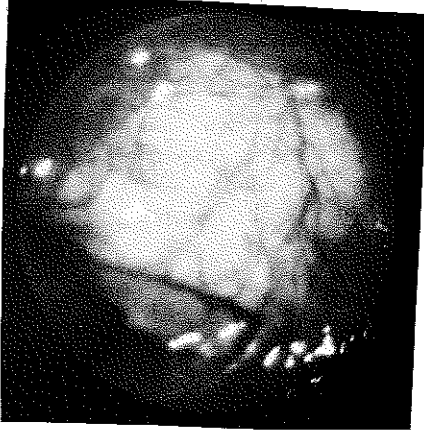
Maksiller sinüs veya Higmore antrumu tepesi molar tuberositeye, bazal kısmı komşu nazal fossanın eksternal duvarına uyan transvers pozisyonundaki oyuk bir piramit olarak tanımlanabilir. Orbita tabanının hemen altında sinüs medial duvarının üst kısmında burun ile sinüsü birbirine bağlayan maksiller sinüsün tabii ostiumu bulunur.

Üst veya orbiter kenar orbitanın döşemesini oluşturur. Burada suborbiter sinirin kanalı önden arkaya doğru uzayan bir çıkıntı gösterir. Ön duvar dışa doğru hafifçe oyuklaşır ve fossa kanınayı oluşturur. Arka veya pterigomaksiller duvar maksiller çıkıntıdan pterigoid apofizlere kadar uzanır.

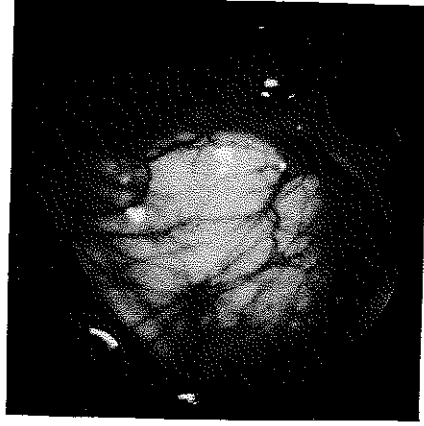
Alt meadan yan veya eyik olarak sokulmuş geniş açılı optik ile antral boşluğu inceleyen kişi için maksiller sinüs piramid gibi değil küresel bir kutu gibi görülür.

Üst kupol tepesi arkada üçgen gibi görünüm veren orbita duvarından ibarettir. Bu kenar suborbiter sinir tarafından belirgin bir şekilde sınırlandırılmıştır. İzi az çok belirgin olan bu sinir daha dışta bir yuva gibi açılan zygomatik recessusu sınırlandırır. Median kenarda sinir daha az belirgindir. Çünkü iç duvar ile çakışan ethmoidal bir bantdan oluşmuştur. Suborbiter sinirin röliyefi, zygomatik recessus 70 derece optik ile resim 1 deki gibi gözlenir. Kupolün önündeki bir iz sinüsün ön ve iç duvarını belirler. Bu iz median tarafta nazolacrimal kanal yolu ile genişleyerek uzamış yarım ay şekline sahiptir. Oval veya maksiller fosset adını alan bir yuva tarafından bu iz çukurlaşır.

ostium oval fossetin ön ucuna açılır.70 derecelik optik ile kısmen 120 derecelik optik ile ayrıntılı olarak gözlenebilir.Oval fosset ve ön ucuna açılan ostium resim 2 deki gibi görülür (16).

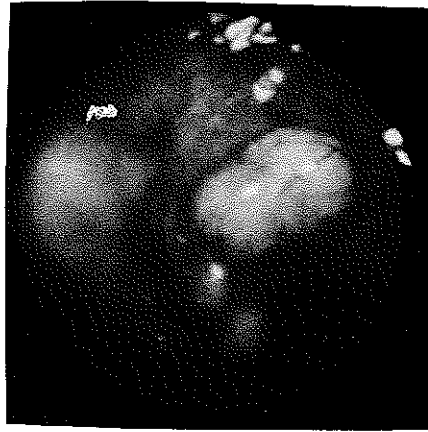


Resim 1



Resim 2

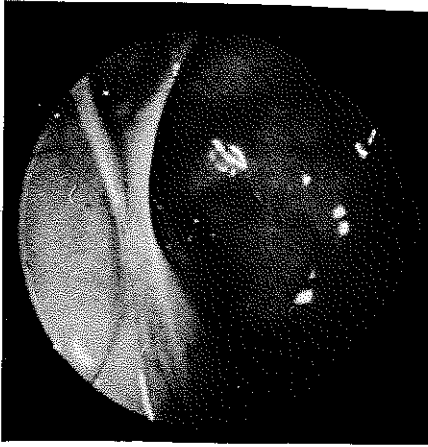
Sinüs döşemesi diş köklerinin oluşturduğu pürüzlerle oluşan düzensiz bir yüzey gösterir.Sinüs döşemesi ve diş köklerinin oluşturduğu pürüzler resim 3 deki gibi görülür (16).



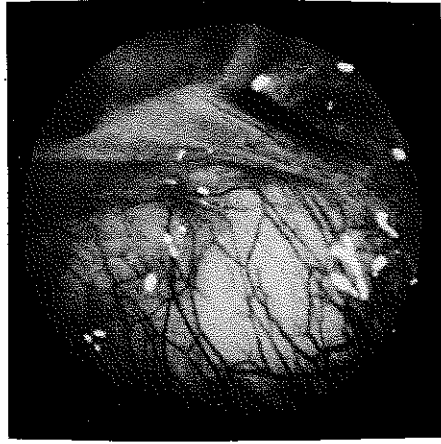
Resim 3

Sinüs duvarları genelde düzdür fakat patolojik karakteri olmayan vertikal yada horizontal sivri kemiksi lameller tarafından bölünmüş olarak görülebilir. Bu kemiksi lameller resim 4 de görüldüğü gibidir (16).

Antral mucoza normalde incedir ve şeffaflığı sayesinde sarımsı beyazımtırak kemik yapıyı görünür hale getirir. Mukoza iyi kontrast yaratan damarsal bir ağ ile örülmektedir. Kapiller ağ dış duvar ile oval fosset bölgesinde daha yaygın ve daha yoğundur. Sinüs içini döşeyen ince şeffaf mukozanın görünüşü resim 5 deki gibidir. Sinüs içinde zar bölmelere rastlanabilir. Bunlar mukozaya katlanmaları olup patolojik karakterde değildir (16).



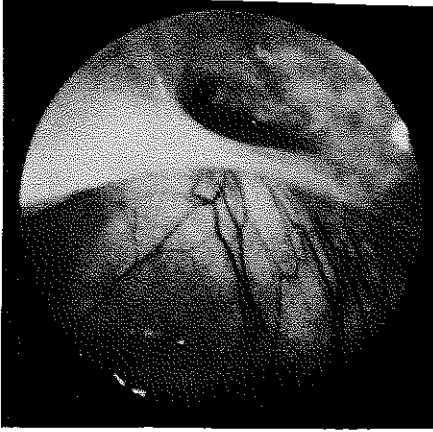Resim 4



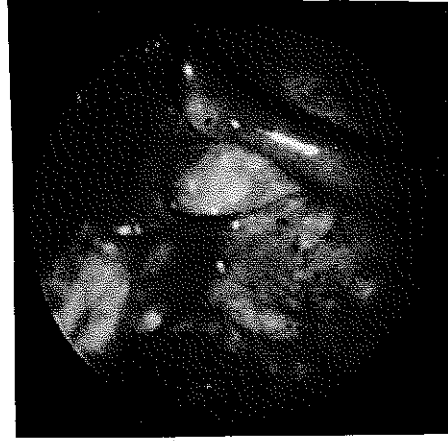
Resim 5

REKİMLERİN İZLENİMİ VE YERİ

Maksiller sinüs ostiumu genelde oval fossetin ön uç kısmına açılır. Oval fossetin değişik görünümleri vardır. Altta çıkıntı yapan bir kenarla sınırlı küçük küvet şeklinde olabilir. Bu çıkıntı öne doğru genişler ve nazolakrimal kanal röliefi üzerine doğru yayılır. Bu kenar çıkıntısı (korniş) bazen basit olup tek katlıdır. Bazen de kat kat veya tübüler şekilde olabilir. Basit korniş resim-6 da, tübüler korniş resim 7 de görüldüğü gibidir (16).



Resim 6



Resim 7

Fosset içine genelde yalnız maksiller ostium açılır. Fakat frontoethmoidal hücrelerinde buraya açılması mümkündür. Maksiller ostium, fossetin derinliğini ayrıntılı olarak gösteren 120 derecelik retrograd optik ile incelenirse çok daha başarılı olunur. Ostium bazen oval fossetin arkasına doğru da olabilir. Dairesel veya çok nadir olarak ince bir çentik şeklindedir. Bazen de fosset tübüleri ise fossetin uzanımı gibi gözlenir. Kısaca morfolojisi oldukça değişkendir.

Antroskopi alt meanın en mütebariz noktasından yapılır. Buradaki ince osseöz lamel trokara yapılan hafif bası ile yenilir. Trokar içinden geçen optik ile antroskopi uygulanır. Antroskopi maksiller sinüse uygulanan fenestrasyon yerinde uygulanabilmektedir.

Antroskopi sırasında ilk etapta örtücü mukoza ve boşluğun hacmi hakkında fikir edinilir. Daha sonra 70 derece optik ile rotasyon yapılmca sinüsün çok daha geniş panoromik bir görüntüsü elde edilir. Yukarı doğru yöneltildiğinde dışa doğru suborbiter sinir röliyefi ile sınırlı sinüs tavanı gözlenir (Resim 1). Dış istikamette suborbiter çizginin dışında zygomatik recessusu izleme imkanı doğar. İç istikamette ise ethmoidal üçgen görülür. Aşağı doğru rotasyonda pterygomaksiller duvar ve sinüs döşemesi değerlendirilir.

Optik boşluktan çıkarılmadan maksimum seviyeye kadar geri çekilir ve iç duvarın seviyesine getirilir. Optik cihaz inter sinuzonazal duvarın tam üstünde yer alan oval fossetteki maksiller ostiumu incelemek için uygun yerdedir. Fosset pratik olarak optik frontal planda iken gözlenir. Tam bir eksplorasyon yapabilmek için 120 derecelik retrograd optik kullanmak gerekir. Maksiller kanal görülmeyse antroskopi tamamlanmamıştır. Hyperplazik mukoza, polip veya tümöral proçes ile gizlenmedikçe buraya mutlaka ulaşılmalıdır (16).

MATERYAL VE METOD

1986 ile 1988 yılları arasında çeşitli yakınmalarla kliniğimize müracat edip kronik sinüzit tespit ettiğimiz 43 olguyu çalışmamız kapsamına aldık. Antroskopi ile maksiller sinüs mukoza karakteri belirlenen endonazal maksiller ve ethmoid sinüs operasyonu uyguladığımız olgularımıza daha önce medikal tedavi uygulanmış ancak tedavide başarı sağlanamamıştı.

Olguların tümünde preoperatif dikkatli bir anemnez alınarak ayrıntılı bir sistemik muayene yapılmıştır. Fizik muayenede kulak zarları dikkatli bir şekilde muayene edildi. Tuba eustachinin açık olup olmadığı araştırıldı. Detaylı bir ağız, orofarenks ve nazofarenks muayenesi yapıldı. Postnazal akıntı olup olmadığı araştırıldı. Rhinoskopi anteriorda septum ve konkalar dikkatli bir şekilde gözden geçirildi. Burun mukozasının rengi, görünümü, burun vestibülünde patolojik sekresyon, polip oluşumu olup olmadığı değerlendirildi. Olguların tümünde nazal kaviteyi daha iyi değerlendirmek için nazal vazokonstrüktörler kullanıldı.

Olguların tümüne preoperatif yüz ön sinüs grafisi, occipitofrontal grafi ve akciğer grafileri çekildi. Rutin sistemik tetkikleri yapılarak allerji anemnezi veren hastalarda burun sekresyonunda eozinofili tetkikleri ile allerjik deri testleri uygulandı. Kulak sorunu olan hastalarda odyolojik tetkikler yapılarak işitme kaybı olup olmadığı araştırıldı.

43 olguya peroperatuvar maksiller sinüs fenestrasyon yerinden tek veya çift taraflı antroskopi uygulandı. 67 maksiller sinüste endoskopik olarak maksiller sinüs mukozasının karakteri belirlendi. Endoskopide maksiller

sinüs ostiumunun durumu araştırıldı. Ethmoid sinüstedeki patoloji mevcutsa endonazal operasyonlar uygulanarak tedavi planına alındı. Nazal obstrüksiyona neden olan septum ve konkalar patolojileri septoplasti veya konkaloplasti ameliyatları uygulanarak giderildi.

Postoperatif komplikasyonları önlemek için profilaktik olarak Ampicillin-Antienflamatuar-Analjezik-Vazokonstriktörlü burun damlası yedi gün süreyle kullanıldı.

Tüm olguların postoperatif 1., 3., 6. aylarda kontrolleri yapıldı. Kontroller sırasında tüm olgulara antroskopi uygulandı. Antroskopide mukozanın durumu ve ostium gözlemlendi. Postoperatif dönemde radyolojik kontroller endoskopik kontroller ile kombine edildi.

Çalışmamız kapsamına aldığımız 43 olgu 10 ile 60 yaşları arasında idi. Olguların yaş ve cinsiyete göre dağılımı yapılacak olursa; 10-20 yaş arasında 5 bayan 4 erkek, 21-30 yaş arasında 6 bayan 6 erkek, 31-40 yaş arasında 5 bayan 8 erkek, 41-50 yaş arasında 3 bayan 4 erkek, 51-60 yaş arasında 2 bayan olgu mevcuttu. Toplam 43 olgunun 21'i bayan, 22'si erkekti. En küçük yaşlı olgu 14, en büyük yaşlı olgu 60 yaşında ve olguların ortalama yaşı 32,2 şeklindeydi. Olguların yaş ve cinsiyete göre dağılımı Tablo 1'deki gibidir.

| Yaş grubu | Bayan | Erkek |
|-----------|-------|-------|
| 10 - 20 | 5 | 4 |
| 21 - 30 | 6 | 6 |
| 31 - 40 | 5 | 8 |
| 41 - 50 | 3 | 4 |
| 51 - 60 | 2 | -- |
| Toplam | 21 | 22 |

Tablo 1

Çalışma kapsamına aldığımız 43 olgunun anemnezinde pre-operatif burun tıkanıklığı, yüz ağrısı, burun akıntısı, postnazal akıntı, koku alma bozukluğu, baş ağrısı, boğazda yanma ve ağrı, işitme azlığı, kulaklarda tıkanıklık hissi, ses kısıklığı, kulak ağrısı gibi semptomların sıklığı değerlendirildi. 43 olgunun semptomları ve sıklığı Tablo 2 deki gibidir.

| Semptomlar | Toplam 43 olgu | % |
|--------------------------|----------------|-------|
| Burun tıkanıklığı | 35 olguda | % 81 |
| Yüz ağrısı | 37 olguda | % 86 |
| Burun akıntısı | 27 olguda | % 63 |
| Postnazal akıntı | 34 olguda | % 79 |
| Koku alma bozukluğu | 22 olguda | % 51 |
| Baş ağrısı | 39 olguda | % 91 |
| Boğazda yanma ve ağrı | 29 olguda | % 67 |
| İşitme azlığı | 12 olguda | % 28 |
| Kulakta tıkanıklık hissi | 19 olguda | % 44 |
| Ses kısıklığı | 9 olguda | % 21 |
| Kulak ağrısı | 1 olguda | % 2,3 |

Tablo 2

Çalışma kapsamına aldığımız 43 olgunun 67 maksiller sinüsüne endonazal fenestrasyon ameliyatı uygulanmıştır. 67 maksiller sinüsün preoperatif yüz ön sinüs grafilerinde tek veya çift taraflı şu patolojik görüntülere rastlanılmıştır (Tablo 3).

| Sinüs patolojisi | Tek taraflı | Çift taraflı |
|--------------------|-------------|--------------|
| Havalanma azlığı | 2 | 3 |
| Mukozal kalınlaşma | 8 | 5 |
| Sinüs tam kapalı | 5 | 8 |
| Kist | 14 | 3 |
| Toplam | 29 | 19x2 |

Tablo 3

67 maksiller sinüse peroperatuvar fenestrasyon yerinden yapılan antroskopiye 4 maksiller sinüste mat ödemli normoplazik mukoza, 31 maksiller sinüste iltihabi hiperplazik mukoza, 8 maksiller sinüste generalize kistik polipöz mukoza, 4 maksiller sinüste lokal kistik polipöz mukoza, 20 maksiller sinüste izole kist bulgularına rastlanıldı (Tablo 4).

Peroperatuvar antroskopi
mukoza bulguları

| | |
|---------------------------|----|
| Mat ödemli normoplazik | 4 |
| İltihabi hiperplazik | 31 |
| Generalize kistik polipöz | 8 |
| Lokal kistik polipöz | 4 |
| İzole kist | 20 |
| Toplam | 67 |

Tablo 4

67 maksiller sinüse peroperatuvar uygulanan antroskopi-
pide 54 maksiller sinüsün ostiumu kapalı, 13 maksiller si-
nüsün ostiumu açık fakat ödemli olarak bulundu.

Rhinoskopi anterior bulgularında intranazal polip tes-
pit ettiğimiz 8 olguya maksiller sinüs fenestrasyonu ve
antroskopi ile beraber intranazal polibektomi ve endona-
zal ethmoidektomi uygulandı. Bu olgularda intranazal polip-
ler allerjik kökenli ve ethmoid hücrelerden kaynaklanmak-
taydı. 8 olguya nazal obstrüksiyon nedeni ile septumkonka-
plasti uygulanarak nazal pasajın açıklığı sağlandı. Antros-
kopide izole kist tespit ettiğimiz 20 maksiller sinüste
izole kist eksizyonu yapıp diğer mukoza patolojilerine
yönelik cerrahi müdahale yapılmadı.

Toplam 43 olgunun postoperatif dönemde antroskopik ve
radyolojik kontrolleri tekrarlandı.

Operasyon Tekniği: 43 olgudan 8 tanesine İntratrakeal genel
anestezi, 35 tanesine lokal infiltrasyon anestezi ile gi-
rişim yapıldı. Lokal anestetik olarak % 2 lik Lidokain
1/10000 adrenalini kullanıldı. İnfiltrasyon anestezi bu-
run lateral duvarında alt ve orta meza mukozası altına, alt
ve orta konkalara, N. Pterygopalatinus ve N. Infraorbitalisin
anatomik yerlerine, burun tabanı mukozası altına ve septum
mukoperikondriumuna uygulandı. Vazokonstrüktör burun damla-
larının tatbikinden sonra operasyona geçildi.

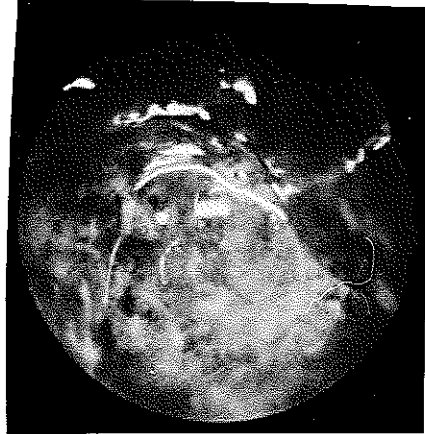Burun girişindeki kıllar temizlenerek Killian spekulü-
mu ile alt konka alt meadan yukarıya kaldırılıp medialize
edildi. Maksiller sinüs medial duvarının alt meaya uyan bö-
lümünden kaudal bir mukoza flebi (Boenninghause flebi)
kaldırılarak bir tarafı keskin Cottle elevatörü ile medial
duvar perfore edildi. Kemik koparıcı forcepsler yardımıyla
fenestrasyon yeri yaklaşık 10-15 mm kadar öne ve burun ta-
banına doğru genişletildi.

Girişimde fenestrasyon yerinin öne doğru genişletilmesinin nedeni Ductus nazolacrimalisin travmatizasyonunu engellemek içindir. Burun tabanına doğru genişletilmesinin nedeni ise drenajın kolaylığını sağlamak amacıyla.

Yeterli genişlikte fenestrasyon yeri ve hemostaz sağlandıktan sonra 70 derece optik ile antroskopi uygulandı. Antroskopiye Wolf marka 70 derece optik, ışık kaynağı ve Olympus marka endoskopik fotoğraf çekebilen fotoğraf makinesinden yararlanıldı.

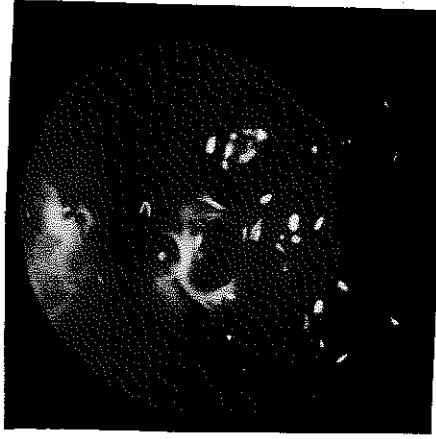
Antroskopinin temel faydası antral mukozanın özelliklerini ortaya koymasıdır. Bu mukoza morfolojik ve fonksiyonel açıdan enfeksiyöz ajanlar, allerjenler, neoplazmlar ve travmalarla rahatsız edilmiş olabilir (16).

Normalde antral mukoza ince, kemiksi sarımtırak bir fonda, arasında iyi kontrast oluşturan vasküler bir alan şeklinde gözlenir (Resim 5). Bu görüntü normoplazik ve şeffaf olarak tanımlanabilir. Hiperemi ve ödem ile modifiye olduğunda şeffaflığını kaybeder, damarsal ağ gölgelenir ve mukoza düzgün olarak kırmızı veya beyaz bir renk alır. Enfeksiyon ve allerji zeminine bağlı olarak normoplazik yapısı parsiyel veya diffüz olarak opaklaşıp normal görüntüsünü kaybeder. Resim 8 de normoplazik mat ödemli mukoza görülmektedir.



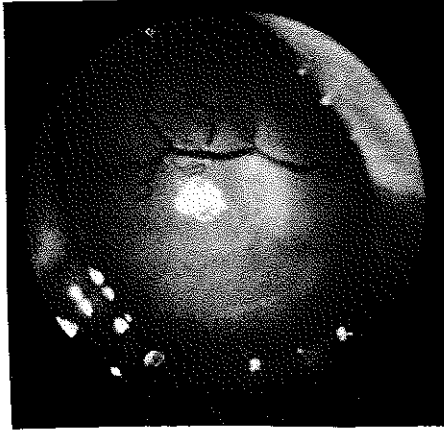
Resim 8

Enflamatuvar veya allerjik fenomenler sıklaştığında mukoza kalınlaşır ve sinüzal aydınlık hafifler. Hiperemi ve ödem nedeniyle mukozada mukozada iltihabi hiperplazik görüntü izlenir. İltihabi hiperplazik mukoza karakteri Resim 9 da görülmektedir.

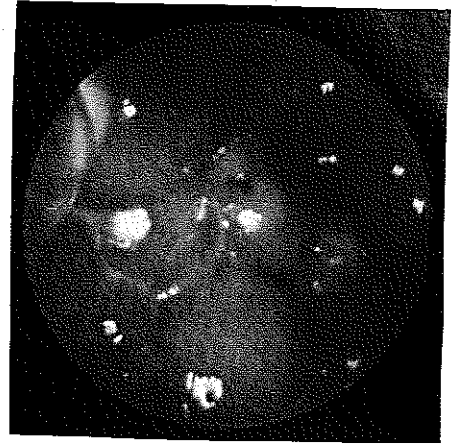


Resim 9

Daha ileri dönemlerde ostiumunda kapanması mukozada irregüler değişikliklere neden olup yüzeyi inişli çıkışlı polipoid ve kistik görüntüyü verir. Bu durum hiperplazik temelde lokal kistik polipöz veya generalize kistik polipöz şeklinde gözlenebilir. Lokal kistik polipöz mukoza Resim 10 da, generalize kistik polipöz mukoza Resim 11 de görülmektedir.

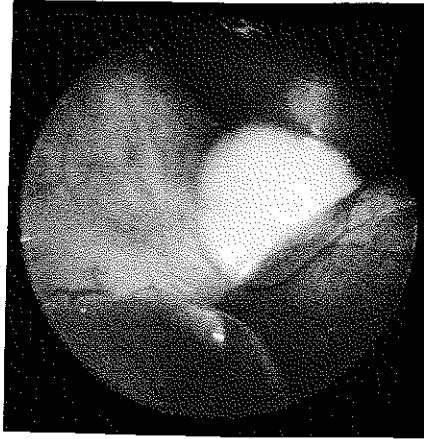

Resim 10



Resim 11

Mukozada genellikle dentogen izole kistlerde rastlanır. bu kistler maksiller sinüs tabanında yer alıp Resim 12 deki gibi gözlenir.



Resim 12

Çalışmamızda mukoza karakterini belirledikten sonra maksiller sinüs fenestrasyon yerinin açık kalmasını sağlamak için kaldırılmış olan kaudal flep maksiller sinüse yatırıldı. Fenestrasyon yerine bir ucu sinüste diğer ucu burun girişinde olmak üzere uygun genişlikteki nelaton direnlerden konularak üç yada dört gün süreyle bırakıldı.

Allerjik zeminde gelişmiş ethmoid hücrelerden kaynaklanan nazal polipli olgular endonazal ethmoidektomi yöntemi ile opere edildi. Endonazal ethmoidektomi uygulanan olgularda intratrakeal genel anestezi altında burun içindeki polipler temizlendi. Orta konkaya Millian spekulumu ile medialize edilip, orta konkanın burun lateral duvarına yapışma yeri altından ve ethmoid hücreler ile orbita medial duvarına uyan hat boyunca uzunlamasına iki insizyon yapıldı. Guj ve çekiç kullanmaksızın iki insizyon hattı arasından ön ethmoid hücrelere girildi. Buradaki polipli hücreler temizlendikten sonra daha geride sfenoid sinüse lateralde lamina papyracea ya kadar posterior hücreler açıldı. Orta konkaya üst sınırına dokunulmadan tüm ethmoid sinüs burun içine drene olur hale getirildi. Operasyonda endonazal ethmoidektomi cerrahi prensiplerine uyuldu. Ameliyat sonunda terramycinli steril tampon ile hemostaz sağlandı. Postoperatif dördüncü gün terramycinli anterior tamponlar ve maksiller sinüslerdeki drenler alındı.

Olgular postoperatif birinci, üçüncü ve altıncı aylarda kontrole çağrılarak antroskopi uygulandı. Burun içinde yeniden polip teşekkülü olup olmadığı kontrol edildi. Antroskopide mukozanın durumu, ostiumun açılıp açılmadığını izlenerek tüm olguların radyolojik kontrolleri yapıldı. 43 olgunun preoperatif ve postoperatif semptomları karşılaştırılarak şikayetlerdeki düzelme irdelendi.

BULGULAR

43 olgunun tümünde postoperatif birinci, üçüncü ve altıncı ay kontrolleri yapıldı. Olguların postoperatif kontrollerinde sinüs endoskopisi ve radyolojik tetkikler tekrarlanarak preoperatif semptomlardaki değişiklikler araştırıldı.

43 olgudaki birinci ve üçüncü ay kontrollerindeki değişiklikler erken sonuçlar olup esas olarak altıncı ay kontrolleri değerlendirmeye alınmıştır. 43 olgunun postoperatif altıncı aydaki semptomları şu şekildeydi (Tablo 5).

| Semptomlar | 43 olguda preoperatif | 43 olguda postoperatif |
|-----------------------------|--------------------------|---------------------------|
| Burun tıkanıklığı | 35 % 81 | 10 % 23 |
| Yüz ağrısı | 37 % 86 | 11 % 25 |
| Burun akıntısı | 27 % 63 | 9 % 20,9 |
| Postnazal akıntı | 34 % 79 | 8 % 18 |
| Koku alma bozukluğu | 22 % 51 | 3 % 6,9 |
| Baş ağrısı | 39 % 91 | 21 % 48 |
| Boğazda yanma ağrı | 29 % 67 | 7 % 16 |
| İşitme azlığı | 12 % 28 | 10 % 23 |
| Kulaklarda tıkanıklık hissi | 19 % 44 | 6 % 13,9 |
| Ses kısıklığı | 9 % 21 | 2 % 4,6 |
| Kulak ağrısı | 1 % 2,3 | 0 - |

Tablo 5

Toplam 43 olguya uygulanan endonazal operasyonlar sonucu postoperatif 6. ayda burun tıkanıklığı semptomunda % 58, yüz ağrısı semptomunda % 61, burun akıntısı semptomunda % 43, postnazal akıntı semptomunda % 61, koku alma bozukluğu semptomunda % 44,1, baş ağrısı semptomunda % 43, boğazda yanma ağrı semptomunda % 51, kulaklarda tıkanıklık hissi semptomunda % 30,1, işitme azlığı semptomunda % 5, ses kısıklığı semptomunda % 15,4, kulak ağrısı semptomunda % 2,3 gerileme saptanmıştır.

Toplam 67 maksiller sinüsün postoperatif 6. ay yüz ön sinüs grafilerinde 5 tanesinde havalanma kaybı, 11 tanesinde mukozal kalınlaşma, 11 tanesinde kapalı görünüm ve 3 tanesinde izole kist gözlenmiştir. 67 maksiller sinüsün postoperatif 6. ayda 37 tanesinde tamamen açılma saptanmıştır. 6. ay radyolojik bulgular Tablo 6 daki gibidir.

| Sinüs patolojisi | Tek taraflı | Çift taraflı | Toplam |
|--------------------|-------------|--------------|--------|
| Havalanma azlığı | 1 | 2 | 5 |
| Mukozal kalınlaşma | 5 | 3 | 11 |
| Kapalı görünüm | 3 | 4 | 11 |
| Kist | 3 | 0 | 3 |
| Tamamen açılma | 17 | 10 | 37 |

Tablo 6

Toplam 67 maksiller sinüse fenestrasyon ameliyatı uygulanmış ve postoperatif 6. ayda 3 maksiller sinüse uygulanan fenestrasyon yeri kapalı olarak bulunmuştur. 43 olgudan 8 tanesinde maksiller sinüs fenestrasyonu ile beraber endonazal polibektomi ve ethmoidektomi uygulandı.

Postoperatif 6. ayda sadece bir olguda yeniden polip teşekülüne rastlanmıştır. Bu olgularda allerjik rhinit saptanmış olup postoperatif dönemde desensibilizasyon tedavisi uygulanmıştır.

Toplam 67 maksiller sinüsten postoperatif 6. ayda 3 tanesinde fenestrasyon yeri kapalı olarak bulunmuştur. 64 maksiller sinüsün postoperatif 6. ayda 6 tanesinde normoplazik mat ödemli mukoza, 11 tanesinde iltihabi hiperplazik mukoza, 6 tanesinde generalize kistik polipöz mukoza, 2 tanesinde lokal kistik polipöz mukoza, 3 tanesinde izole kist saptanmıştır.

Peroperatuvar antroskopi bulguları ile postoperatif 6. ay antroskopi bulguları karşılaştırılmalı olarak ele alınacak olursa toplam 36 maksiller sinüste normoplazik mukoza bulgularına rastlanmıştır. Tablo 7 de bu karşılaştırma yapılmıştır.

| Antroskopi mukoza bulgusu | Peroperatuvar 67 sinüste | Postoperatif 64 sinüste |
|-------------------------------|--------------------------|-------------------------|
| Normoplazik mat ödemli mukoza | 4 | 6 |
| İltihabi hiperplazik | 31 | 11 |
| Generalize kistik polipöz | 8 | 6 |
| Lokal kistik polipöz | 4 | 2 |
| İzole kist | 20 | 3 |
| Normoplazik | 0 | 36 |

Tablo 7

67 maksiller sinüsün postoperatif 6. ayda 36 tanesinde normoplazik mukoza bulguları % 53,7 oranında iyileşmeye tekabül etmektedir. Peroperatuvar 31 iltihabi hiperplazik mukoza saptanan maksiller sinüslerin postoperatif 6. ayda 4 tanesinde normoplazik mat ödemli mukozaya rastlanıp 11 tanesinde patolojik mukoza karakteri devam etmekteydi. Normoplazik mat ödemli olan 4 maksiller sinüste ise postoperatif 6. ayda tamamen normoplazik şeffaf mukoza bulguları mevcuttu. GeneFalize kistik polipöz mukoza saptanan olgulardan sadece 2 tanesinde postoperatif 6. ayda normoplazik mat ödemli mukoza bulgusuna rastlanmıştır. Diğer 6 olguda ise peroperatuvar bulgular devam etmekteydi. İzole kist saptanan olguların postoperatif 6. ayda sadece 3 tanesinde yeniden kist teşekkülüne rastlanmıştır. Bu olgularda kistler dentogen kaynaklı olup gerekli diş tedavisini yaptırmamışlardı.

Uyguladığımız endonazal maksiller ve ethmoid sinüs operasyonları sonucu göz yaşarması, göz yaşı kanalı stenozu, sensibilizasyon bozukluğu gibi komplikasyonlara hiç bir olgumuzda rastlanmamıştır.

Peroperatuvar uygulanan antroskopide 54 maksiller sinüs ostiumunun kapalı, 13 tanesinde açık olduğu gözlenmiştir. Postoperatif 6. ay antroskopide ise 14 maksiller sinüste ostium kapalı bulunmuş, 50 maksiller sinüs ostiumunun açıldığı saptanmıştır. 3 maksiller sinüste fenestrasyon yeri kapalı olduğundan ostium durumu hakkında endoskopik bilgi edinilememiştir.

TARTIŞMA

Antibiyotiklerin devreye girmesiyle akut sinüzitler, kronik sinüzitlerin akut hecmeleri ve paranazal sinüs enfeksiyonlarının komplikasyonlarında başarılı sonuçlar elde edilmiştir (2).

Ancak paranazal sinüs enfeksiyonlarının tedavisi özellikle kronik olgularda her zaman medikal tedavi ile mümkün olmamakta cerrahi yöntemler tedavide esas teşkil etmektedir (13).

Erişkinlerde nazal obstrüksiyona neden olan septum deviasyonu, konka hiperplazisi, allerjik rhinit, vazomotor rhinit, nazal polip gibi patolojiler sinüsün ventilasyon ve drenajını bozmakta, bunu bağlı olarak gerek biriken pürülan sekresyon gerekse ventilasyonun yetersizliğinden dolayı sinüs içindeki parsiyel O₂ basıncı düşmekte, parsiyel CO₂ basıncı ve PH yükselerek lokal müdafa mekanizmalarını bozmakta ve mukozada kronik fibrotik değişikliklere neden olmaktadır (7).

Çalışmamız kapsamına giren 43 olguda nazal obstrüksiyon nedenlerini şöyle sıralayabiliriz:

| | | |
|----------------------|-----------|------|
| a. Septum deviasyonu | 31 olguda | % 72 |
| b. Allerjik rhinit | 12 olguda | % 27 |
| c. Vazomotor rhinit | 17 olguda | % 39 |
| d. Nazal polip | 8 olguda | % 18 |

Ventilasyon ve drenajı bozulan sinüslerde nazal obstrüksiyon nedenleri ortadan kaldırılarak sinüsün ventilasyon ve drenajını sağlayacak cerrahi yöntemlere başvurulması kronik sinüzitlerin tedavisinde esas teşkil etmektedir. Ancak obstrüksiyon nedeni ortadan kaldırıl-

dığı halde ventilasyon ve drenajı bozulan sinüs mukozasındaki meydana gelen kronik fibrotik değişiklikler ostiumu daraltıp kapatmakta dolayısıyla yeterli bir drenaj ve ventilasyon sağlanamamaktadır.

Paranasal sinüs enfeksiyonu medikal tedavi ile tam temizlenemiyorsa yeterli ventilasyon ve drenajı sağlayacak cerrahi girişimlere ihtiyaç duyulur. Bugün en sık rastladığımız maksiller ve ethmoid sinüs kronik enfeksiyonlarında endonazal maksiller sinüs fenestrasyonu, transoral Caldwell-Luc, endonazal, transmaksiller ve eksternal ethmoidektomiler kullanılmaktadır. Optik sistemlerin geliştirilmediği dönemlerde burun ve paranasal sinüslerin dar bölgelerinin değerlendirilmesi mümkün olmuyordu. Paranasal sinüs cerrahisinin tarihine bakıldığında önce endonazal yöntemlerin kullanıldığı, ikinci dünya savaşından sonra ise eksternal yöntemlerin ön plana geçtiği gözlenir (17). Günümüzde hala bu iki yöntemin birbirine üstünlükleri tartışılmaktadır. Son zamanlarda gelişen endonazal endoskopik cerrahi ön plana geçmiş daha önceki yıllarda uygulanmış eksternal yöntemlere eş değer başarılı erken sonuçlar elde edilmiştir (17).

Çalışmamızda nazal obstrüksiyona neden olan faktörlerin öncelikle ortadan kaldırılması yoluna gidilerek sonra sinüs cerrahisi düşünülmüştür.

Kronik maksiller sinüzitlerde uygulanan endonazal maksiller sinüs fenestrasyonu hastaya az yük teşkil edip, operasyon süresi kısadır. Diş ve dudak bölgesinde innervasyon bozukluğu yapmayıp, postoperatif dönemde yanaklarda şişmeye neden olmaz. Hastaların postoperatif iyileşme süreleri kısa olup çoğu zaman hastahane de yatmaya dahi gerek duyulmaz.

43 olguda uyguladığımız endoskopik olarak maksiller sinüs mukozasının karakterinin belirlenmesi ve fenestrasyon ameliyatlarından 37 tanesinde hastalar iki üç gün süre ile hastahane de yatırılmıştır.8 olguda endonazal ethmoidektomi uygulandığından hastahane de yatış süresi uzamıştır.

Maksiller sinüs fenestrasyonunun temel amacı ventilasyon ve drenajı bozulmuş sinüste yeni bir ventilasyon ve drenaj yeri açılmasıdır. Endoskopik cerrahi dışında maksiller sinüs fenestrasyon yerinden mukozaya yönelik cerrahi radikal temizleme yapılamamaktadır. Fenestrasyon ameliyatının görülebilen en sık komplikasyonu ise nazolakrimal kanal ağzının travmatizasyonu ve dessenden sinüs enfeksiyonlarıdır.67 olgumuzda bu tip komplikasyona rastlanmamıştır. Bu operasyon yönteminin diğer bir komplikasyonunda fenestrasyon yerinin kapanmasıdır.67 olgumuzdan 3 tanesinde (% 4) postoperatif 6. ayda fenestrasyon yeri kapanmıştır.

Caldwell-Luc operasyonu ise trasoral fossa caninadan uygulanmaktadır. Bu operasyon ile maksiller sinüs mukozası radikal olarak temizlenip gene alt meadan fenestrasyon uygulanarak ventilasyon ve drenaj sağlanmaktadır. Operasyonun intraoperatif riski infraorbital sinir dallarının kesilmesi, posterior palatin arterin zedelenmesidir. Postoperatif dönemde ise diş ve üst dudaklarda innervasyon bozuklukları olabilir. Sıklıkla görülen bu komplikasyonları azaltmak gayesiyle insizyon vertikal olarak yapılmaktadır.

Bugün kronik maksiller sinüzitlerde endoskopik endonazal cerrahisinde gelişmesiyle transoral, endonazal metodların tartışması yapılmaktadır.

Kronik maksiller sinüzitlerde öncelikle maksiller sinüs mukozasının karakteri hakkında bilgi edinilmesi

uygulanacak cerrahi yöntemin esasını teşkil etmelidir (4). Çalışmamızda endoskopik olarak maksiller sinüs mukozası hakkında bilgi edinilmiş ve uyguladığımız endonazal operasyonların sonuçları verilmiştir. Endonazal uygulanan maksiller sinüs fenestrasyonunda mukoza karakteri iltihabi hiperplazik olgularda % 64, izole kist olgularında % 85, lokal kistik polipöz olgularda % 50, generalize kistik polipöz olgularda % 22 iyileşme saptanarak postoperatif 6. ayda normoplazik bulgular elde edilmiştir. Toplam 36 maksiller sinüste normoplazik bulgular gözlenmiş ve 67 maksiller sinüste % 53,7 sağıtım sağlanmıştır. Olgularımızın 29 tanesinde allerjik rhinit ve vazomotor rhinit gibi patolojiler mevcuttu. Literatürde allerjik olaylarda uygulanan maksiller sinüs cerrahisinde desensibilizasyonla beraber % 40, desensibilizasyonsuz % 27, allerjik olmayan olgularda ise % 60-90 başarı sağlanabilmektedir (18). Çalışmamızdaki başarı daha geniş serili literatürler ile uyumlu olup postoperatif takip süresi uzadıkça başarı artmaktadır (4,12, 18). Postoperatif 6. aydaki radyolojik kontrollarda iyileşme endoskopik bulgularla uyumlu olup 37 maksiller sinüste tamamen açılma gözlenmiştir. Olgularımızın 6 ay takip edilmesi, 43 olgudan 29 tanesinde allejik olayların mevcudiyeti yüksek başarı yüzdesini negatif yönde etkilemiştir.

Endonazal fenestrasyondan sonra peroperatuvar kapalı olarak tespit ettiğimiz 54 maksiller sinüs ostiumundan postoperatif 6. ayda 14 tanesinde açılma gözlenmemiştir. Bu olgular generalize kistik polipöz ve iltihabi hiperplazik mukoza karakteri saptanan maksiller sinüslerdir.

Mukoza karakterinin belirlenmesi antroskopinin temelidir. Çünkü mukozada meydana gelen reversibl veya irreversibl değişiklikler uygulanacak cerrahi yöntemin belirlenmesine yardımcı olur.

Çalışmamızda 8 olguya Septumkonkplastı ameliyatı nazal obstrüksiyonu ortadan kaldırmak amacıyla uygulandı. Gene aynı amaçla allerjik rhinit tespit ettiğimiz 12 olguya allerjik testler sonucuna göre desensibilizasyon tedavisi yapıldı. Ethmoid hücrelerden kaynaklanan nazal polipli 8 olguya endonazal ethmoidektomi maksiller sinüs fenestresyonu ile birlikte uygulandı. Endonazal ethmoidektomi intraoperatif tehlikeleri nedeniyle bugün çok tartışılan bir operasyon yöntemidir. Fakat hastanın eksternal kesi izi istemediği ethmoid hücrelerden kaynaklanan intranazal polipli olgular da oldukça sık kullanılan bir cerrahi yöntemdir (13). Bugün endoskopik cerrahi ile yeterli aydınlatma ve görüş sağlandığından eksternal yöntemlere yakın başarılı sonuçlar elde edilmiştir. Uyguladığımız 8 endonazal ethmoidektomiden postoperatif 6. ayda sadece bir tanesinde yeniden polip teşekkülüne rastlanmıştır.

Günümüzde endonazal uygulanan yöntemler arasındada görüş ayrılıkları vardır. Avusturya Graz Üniversitesinden Messerklinger endonazal yöntemlerde anatomik strüktürlere mümkün mertebe dokunmadan burun ve paranasal sinüslerde dar bölgelerin düzeltilmesini esas alıp ventilasyon ve drenajı sağlamaya çalışmaktadır. Messerklinger vital ve supravital mikroskopik ve endoskopik çalışmalarla burun ve paranasal sinüs mukosilier apereyinin fizyoloji ve patofizyolojisini açıklayarak eski rhinologların klinik anatomik bulgularını dahada genişletmiştir. Kronik sinüzitlerde küçük endoskopik maniplasyonlarla tedaviye gitmiş postoperatif bakımı az tutarak sinüs mukozasının kendi kendine iyileşmesini esas almıştır (17).

Buna karşılık Erlanger Üniversitesinden Wigand daha aktif bir cerrahi kullanıp geliştirdiği birçok endoskopik

enstrümenle bimeatal fenestrasyon yerinden mukozanın radikal temizlenmesini önermiştir. Wigand aynı zamanda frontal ve sfenoid sinüslerinde endoskopik kontrolünü yapmış, postoperatif aktif bir bakımı esas alarak rezidüel vakalarda operasyonu tekrarlamıştır (12,17).

Çalışmamızda 67 maksiller sinüste endoskopik olarak mukoza karakteri belirlenip 20 izole kist olgusunda endoskopik kontrol altında kist eksizyonu yapılarak diğer mukoza patolojilerinin ventilasyon ve drenaj ile düzelmesi beklenmiştir.

Kanımızca kronik sinüzitlerde önce ventilasyon ve drenaj amaçlanmalı, mukoza karakteri hakkında bilgi edinilerek postoperatif bulgularda düzelme olmuyorsa mukozanın radikal temizlenmesini esas alan endoskopik endonazal veya ekster-nal yöntemlere baş vurulmalıdır.

SONUÇ

Sinüs kavitelerinin akut enfeksiyonlarında çoğu kez medikal tedavi ile oldukça başarılı sonuçlar elde edilir. Fakat kronik sinüzitlerde genellikle cerrahi tedavi ön plandadır.

Günümüzde kronik maksiller ve ethmoid sinüzitlerde çeşitli cerrahi yöntemlerin birbirine üstünlükleri tartışılmaktadır. Modern görüşlere göre kronik sinüs enfeksiyonlarında öncelikle mukozadaki reversibl veya irreversibl değişikliklerin saptanması esastır. Seçilecek cerrahi yöntem bu temel üzerine oturtulmalı mümkün olduğunca konservatif davranarak ventilasyon ve drenaj amaçlanarak ancak gerekli durumlarda radikal girişimlere baş vurulmalıdır.

Optik sistemlerin gelişmesiyle alt meadân uygulanan fenestrasyon yerinden antroskopi uygulanarak maksiller sinüs mukozası hakkında bilgi edinilmeli, nazal obstrüksiyona neden olan faktörler elimine edilerek ventilasyon ve drenajı amaçlayan endonazal yöntemler tedavide kullanılarak sinüs mukozasının kendi kendine iyileşmesine imkan verilmelidir.

Buradan hareketle 43 olgunun endoskopik mukoza karakterleri belirlenmiş, ventilasyon ve drenajı amaçlayan endonazal yöntemler kullanılarak % 53,7 oranında klinik iyileşme sağlanmıştır.

ÖZET

Çalışmamızda 10-60 yaş grubunda medikal tedavi ile klinik iyileşme saptanamayan 43 kronik maksiller ve ethmoid sinüzitli olguya peroperatuvar maksiller sinüs fenestrasyon yerinden antroskopi uygulanıp mukoza karakteri ve ostiumun durumu hakkında bilgi edinilerek uygulanan endonazal operasyonların sonucu tartışılıp kronik sinüzitli olgularda cerrahi procedür üzerinde durulmuştur.

Erişkinlerde nazal vestibüler sistemde obstrüksiyona neden olan faktörler ortadan kaldırılarak ventilasyon ve drenajı amaçlayan endonazal yöntemler kullanılmış özellikle maksiller sinüs mukozasının karakteri belirlenip hangi mukoza bulgularında endonazal yöntemlerin daha başarılı olduğu irdelenmiştir.

Endonazal yöntemler hastaya çok az bir operasyon yükü getirip, operasyon ve postoperatif iyileşme süreleri kısadır. Maksiller sinüs cerrahisinde transoral yöntemlerde rastlanan diş ve dudak bölgesinde innervasyon bozukluğu, yanaklarda şişlik gibi komplikasyonlara neden olmaz. Endonazal ethmoid sinüs cerrahisi ise hastanın eksternal kesi izi istemediği nazal polipli olgularda cerrahi prensibler doğrultusunda hareket edilince başarıyla kullanılabilir.

KAYNAKLAR

- 1-Berendes, j., Link, R., Zöllner, F :Hals Nasen Ohren Heilkunde in Praxis und Klinik.Obere und untere Luftwege Band I, 3.8-3.10,11.14 Georg Thieme Verlag Stuttgart-New York 1977
- 2-Ballenger, J.J.:Nonsurgical Treatment of sinus Infections Disease of the Nose, Throat and Ear.1-12,192-198 Lea Febiger Philadelphia 1977
- 3-Bryant, F.L.:Conservative Surgery for Chronic Maxillary Sinuzits.Laryngoscope 77-4,575-583 , 1967
- 4-Reck, R.:Die Therapeutischen Grenzen der Endonasalen Kieferhöhlenfensterung.Laryng.Rhinol.Otol.65 673-675 Georg Thieme Verlag Stuttgart-New York 1986
- 5-Ballantyn, C.J., Groves, J.:Devolopment of the Paranasal sinuses.A.Synopsis of Otolaryng.2-8,161-162 Third Edition, John Wriht Sonns Ltd, Bristol 1979
- 6-Ballenger, J.J.:The Clinical Anatomy and Physiology of the Nose and Accesory Sinuses.Diseases of the Nose Throat and Ear. 1-23, Lea Febiger, Philadelphia 1977
- 7-Cingi, E.:Burun ve Paranasal sinüslerin fizyolojisi.K.E.B Hastalıkları 2. 162-165 Ayyıldız Matbaası A.Ş.Ankara 1977
- 8-Berendes, J., Link, R., Zöllner, F.:Hals Nasen Ohren Heilkunde in Praxis und Klinik.Obere und Untere Luftwege Band I 10.39-10.40 Georg Thieme Verlag Stuttgart-New York 1977
- 9-Paparella M.H. and Shumrick, D.A.:Otolaryngology Vol 3 W.B.Saunders comp.Vol 3.pp 1975-1977 1980
- 10-Ballantyne, C.J., Groves, J.:Complications of Süppürative Sinuses.A Synopsis of Otolaryngology 2-10,228-230 Third Edition.John Wriht Sonns Ltd, Bristol 1971

- 11-Ballantyne, C. J., Groves, J.: Scott Browns Diseases of the ear, nose and throat. London Butter Worths Vol 3 pp 295-297 1971
- 12-Wigand, M. E.: Transnasale endoskopische Chirurgie der Nasennebenhöhlen bei chronischer Sinuzitis. HNO 29 263-269 1981
- 13-Berendes, J., Link, R., Zöllner, P.: Hals Nasen Ohren Heilkunde In Praxis und Klinik. Obere und Untere Luftwege Band I 13.6-13.17 Georg Thieme Verlag Stuttgart-New York 1977
- 14-Taylor, J. S., Crocker, P. V., Keebler, J. S.: Intranasal Ethmoidektomy and procedures. Laryng. 92:739-743 1982
- 15-Türk Otolarengoloji Arşivi: Eksternal Ethmoidektomiler XXV-Volüm 25 Sayı 3 Sayfa 204-213 1987
- 16-Terrier, G.: L'endoscopie Rhinosinusale Moderne. Morell Officina Grafica-Osnago 43-47, 72-75 1978
- 17-Naumann, H. H.: Neue Trends in der Nebenhöhlen Chirurgie? Laryng. Rhinol. Otol. 66 57-59 Georg Thieme Verlag Stuttgart-New York 1987
- 18-Schlenter, W. W., Mann, W. J.: Operative Therapie der chronischen Sinusitis Erfolge bei allergischen und nicht allergischen Patienten. Laryng. Rhinol. Otol. 62, 284-288 Georg Thieme Verlag Stuttgart-New York 1983

Not: Literatür çalışmada geçiş sırasına göre verilmiştir.