

T1189



T.C.  
AKDENİZ ÜNİVERSİTESİ  
TIP FAKÜLTESİ  
KULAK BURUN VE BOĞAZ HASTALIKLARI  
ANABİLİM DALI

**LARENKS KANSERLERİNDE p53, PCNA, c-erbB-2  
OVEREKSPRESYONUNUN KLİNİK PARAMETRELERLE  
DEĞERLENDİRİLMESİ VE PROGNOZA ETKİLERİ**

T1189/1-1

**UZMANLIK TEZİ**

**Dr.İrem PEHLIVANOĞLU**

Tez Danışmanı : Prof.Dr. Esor İ. BALKAN

"Tezimden Kaynakça Gösterilerek Yararlanılabilir"

**Antalya, 1999**

Akdeniz Üniversitesi Tıp Fakültesi Kulak Burun Boğaz Anabilim Dalında uzmanlık eğitimim süresince yetişmemde büyük katkıları olan Anabilim Dalı Başkanı Sayın Prof.Dr Oktay DİNÇ başta olmak üzere tüm öğretim üyelerine,

Tez çalışmam boyunca tecrübe ve bilgisi ile beni yönlendiren Sayın Prof.Dr.Esor İ BALKAN'a ve yardımlarından dolayı Patoloji Anabilim Dalı öğretim üyelerinden Sayın Yrd.Doç.Dr.Gülşay ÖZBİLİM'e,

İhtisas sürem boyunca birlikte çalışmaktan zevk duyduğum asistan arkadaşlarıma ve anabilim dalımız çalışanlarına teşekkür ederim.

**Dr.İrem ERDEM PEHLİVANOĞLU**

**Antalya, 1999**

## İÇİNDEKİLER

	<u>Sayfa No</u> :
Giriş ve Amaç .....	1
Genel Bilgiler .....	2 - 33
Materyal ve Metod .....	34 - 35
Bulgular .....	36 - 42
Tartışma .....	43 - 50
Sonuç .....	51
Özet .....	52
Kaynaklar .....	53 - 57

## GİRİŞ VE AMAÇ

Larenks kanserlerinde prognozu etkileyebilecek birçok faktör vardır; yaş, cins, tümörün yeri, evresi, tümörün tipi, boyunda lenfadenopati varlığı, cerrahi sınırdaki tümör, sigara ve alkol öyküsü. Tümörün evresinin en önemli prognostik faktör olduğu bilinmekle beraber, son yıllarda immunohistokimyasal değerlendirmenin de prognoza etkileri üzerine çalışmalar yoğunlaşmış ve bununla ilgili değişik sonuçlar bildirilmiştir.

Kanserli hastaların tedavisini belirlemede ve prognozu tahminde yardımcı olabilecek objektif verilere ihtiyaç duyulmaktadır. Son zamanlarda tümörlerin ortaya çıkışında ve gelişiminde rol alan onkojenlerden sıkça bahsedilmektedir.

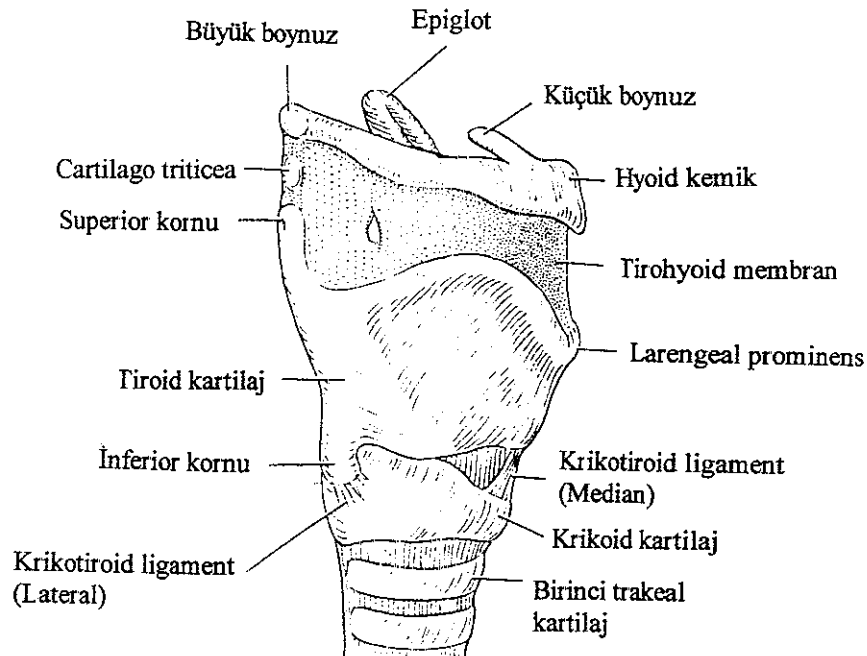
Bu çalışmanın temel amacı da p53, PCNA ve c-erbB-2 overekspresyonunun larenks kanserlerinde klinik parametreler ile ilişkisini ve prognoza etkilerini değerlendirmek ve olumlu sonuçlar elde etmektir.

## GENEL BİLGİLER

### LARENKS ANATOMİSİ

Larenks trakeanın üst ucunda yer alır. Erkeklerde 3-6 servikal vertebra hizasındadır. Kadınlarda ve çocuklarda daha yüksekte olabilir. Ortalama uzunluğu erkeklerde 43 mm, kadınlarda 36 mm; transvers çapı erkeklerde 43 mm, kadınlarda 41 mm; anteroposterior çapı erkeklerde 36 mm, kadınlarda 26 mm'dir.

Larenksin iskelet çatısı kartilajlardan oluşur (Şekil 1). Bunlar birbirine ligament ve membranlarla bağlıdır, ekstrensek ve intrinsek kaslar aracılığı ile hareket ederler. Yukarıda ve arkada farenks, aşağıda trakea ile devam eden mukoz membranlarla kaplıdır.



Şekil 1. Larengeal kemik ve kartilajların yandan görünüşü

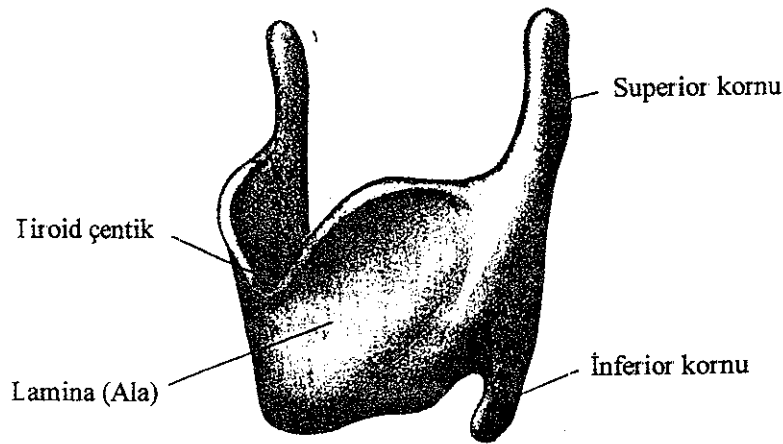
## LARENKS KARTILAJLARI

Larenks kartilajları tek ve çift olmak üzere iki grup halinde incelenirler. Tiroid, krikoid ve epiglot tek kartilajdır; arytenoid, kornikulat ve kuneiform ise çift kartilajdır. Bunlar 4, 5, 6. brankial arktan gelişirler.

Hyoid kemik : Bazı yazarlar tarafından gerçek anlamıyla larenksin bir parçası olarak kabul edilmemesine rağmen, preepiglotik mesafenin anterosuperior bölgesini oluşturması, larenks anatomi ve fonksiyonu ile ilgili birçok kas ve ligamanın tutunma yeri olması nedeniyle larenk anatomi ve fonksiyonuna aktif olarak katılan sesamoid bir kemiktir, hiçbir kemik ve kartilajla eklem yapmaz.

Tiroid kartilaj : Larenks kartilajları arasında en büyüğü olup, hyalin kartilajdır. Dış yüzeyi perikondrium, iç yüzeyi ön komissür hariç mukoperikondrium ile kaplıdır. Ortada birleşen iki lamina, bir çift süperior kornu ve bir çift inferior kornudan oluşur. Laminalar erkeklerde 90 derece, kadınlarda 120 derecelik bir açı yaparak orta hatta birleşirler. Her iki laminanın birleşim yerinde üstte kolaylıkla palpe edilebilen tiroid çentik mevcuttur. Tiroid çentik ve laminaların birleşim yeri öne doğru uzanan bir açı oluşturur; "larengeal prominens" adı verilir. Özellikle erkeklerde belirgin olup, "Adem Elması" şeklinde ifade edilir (Şekil 2).

Her iki laminanın dış yüzünde bulunan oblik çizgi tiroidin üst tüberkülünden alt tüberkülüne uzanır ve tirohyoid kasların yapışma yeridir.

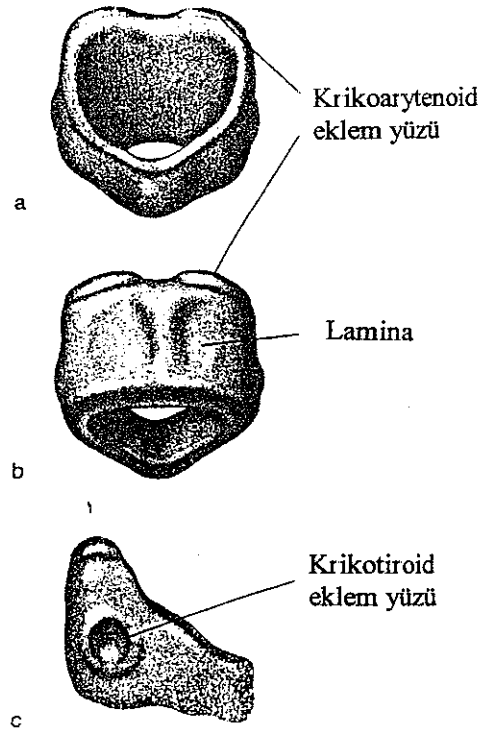


Şekil 2. Tiroid kartilaj.

Superior boynuz uzun ve incedir; yukarı, arkaya ve mediale uzanır. İnférieur boynuz daha kısa ve kalındır; aşağı ve mediale uzanır, medial yüzü krikoid kartilajın posterior arkusu ile eklem yapar: Krikotiroid eklem

Krikoid kartilaj : Hyalin kıkırdak olup, solunum yollarında tam bir halka oluşturan tek kartilajdır. Önde dar bir arkus, arkada geniş dikdörtgen şeklindeki bir laminadan oluşur. Lamina ve arkusun birleşim yerinin yanında tiroid kartilajın inferior boynuzu ile eklem yapan eklem yüzü yer alır. Laminanın üzerinde arytenoid kartilajlar ile eklem yapan eklem yüzleri bulunur. Her iki eklem de sinoviyal olup, rotasyon ve kayma hareketi yaparlar.

Krikoid kartilajın tüm iç yüzeyi mukoz membranla kaplıdır (Şekil 3).



Şekil 3. Krikoid kıkırdak ön, arka ve yandan görünüş

Epiglot : İnce, yaprak şeklinde, elastik kartilajdır. Dil ve hyoid kemiğin arkasında yer alır. Tiroepiglottik ligament adı verilen dar bir uzantı ile tiroid çentiğın aşağısında, tiroid laminaların birleşim yerinin arkasında tiroid kartilajla birleşir. Üst kenarı serbesttir, yan kenarları ise aryepiglottik foldlar aracılığı ile arytenoid kartilajlara tutunur.

Anterior yüzü stratifiye squamoz epitelle kaplı mukoz membranla döşelidir. Arkada, larenks girişinde epitel psödostratifiye silier ve kolumnardır.

Epiglotun ön orta kısmı üç mukozal fold ile dile yapışır: Medial glossoepiglottik fold ve bir çift lateral glossoepiglottik fold. Bunların birleşim yerinde her iki tarafta fossa oluşur ve lingual vallekula olarak adlandırılır.

Arka yüzü konkav olup, çok sayıda küçük çukur yer alır.

Epiglot hyoepiglottik ligament ile hyoidin ön kısmına tutunur.

Epiglot ile tirohyoid membran arasındaki boşlukta yağ dokusu yer alır ve preepiglottik boşluk olarak adlandırılır.

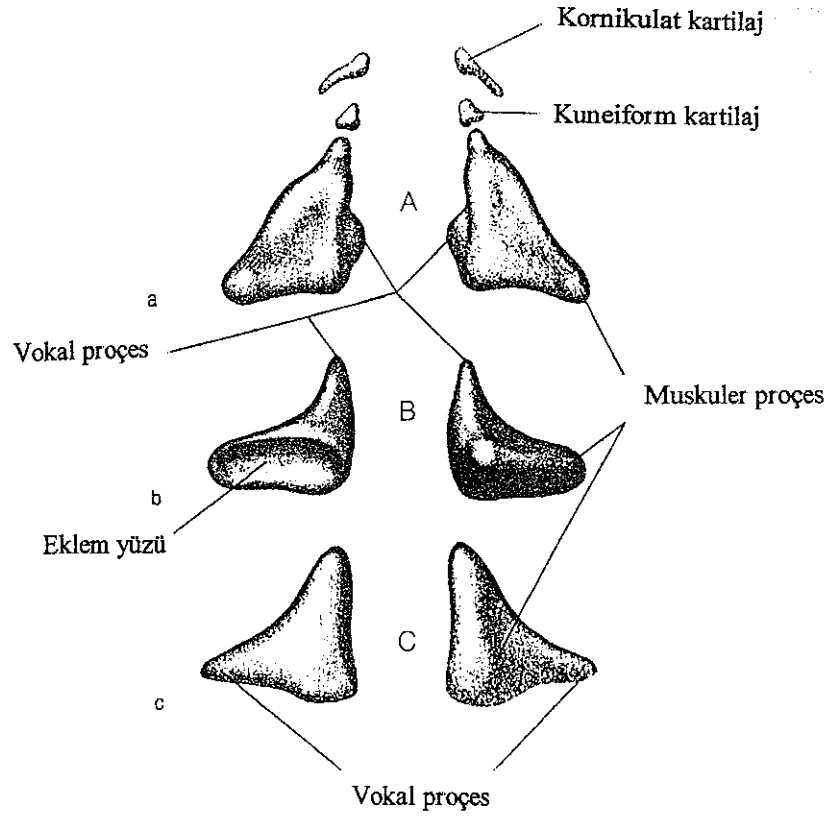
Arytenoid kartilajlar: Piramid şeklinde olup, çift kartilajların en büyüğüdür. Krikoid laminanın üst ve lateral kenarında yer alırlar. Dört major landmarkı vardır: Konkav eklem yüzü, apeks, laterale uzanan muskuler proçes, öne uzanan vokal proçes. Apeks kornikulat kartilaj ile eklem yapar. Muskuler proçese krikoarytenoid kas tutunur. Vokal proçese vokal ligaman tutunur.

Medial yüzeyi mukoz membranla kaplıdır ve rima glottisin interkartilajinoz parçasının lateral sınırını oluşturur. Posterior yüzeyi tamamen transvers arytenoid kas ile kaplıdır (Şekil 4).

Kornikulat kartilajlar : "Santorini kartilajı" olarak da bilinir. Elastik fibrokartilajdır. Aryepiglottik foldun posterior parçasında yer alır (Şekil 4).

Kuneiform kartilajlar : "Wrisberg kartilajı" da denir. Elastik kartilaj olup, aryepiglottik foldun herhangi bir yerinde bulunabilir. Diğer kartilajlarla eklem yapmazlar. Herkeste bulunmayabilir (Şekil 4).





**Şekil 4.** Arytenoid kartilajlar. A) Kuneiform ve kornikulat kartilajlar ile birlikte posteriordan görünüş, B) Alttan görünüş (sol), üstten görünüş (sağ), C) Önden görünüş.

#### LARENKSİN LİGAMENT VE MEMBRANLARI

Larenksin ligamentleri ekstrensek ve intrinsek olarak ikiye ayrılır.

Ekstrensek ligament ve membranlar : Kartilajları hyoid kemik ve trakeaya birleştirir.

Tirohyoid membran tiroid, laminanın üst kenarı ile hyoid kemiğin korpusunun posterior yüzünün üst kenarı ve büyük boynuzu arasında uzanır. Fibroelastik bir doku olup, orta hatta ve lateralde kalınlaşarak median ve lateral tirohyoid ligamenti oluşturur. Lateral tirohyoid ligamentler içinde "cartilogo triticea" adı verilen küçük nodüller sıklıkla bulunur.

Tiroid kartilaj üst boynuzu ile laminasının birleşme yerinin 1 cm yukarı ve önünde bu membranı superior larengeal damarlar, superior larengeal sinirin internal dalı ve supraglottik lenfatik pedikül delerek larenksin içine girerler.

Krikotrakeal ligament krikoid kartilajın alt kenarı ile trakeanın birinci halkasını birleştirir.

Hypoepiglottik ligament epiglottu hyoid korpusunun arka yüzüne bağlar.

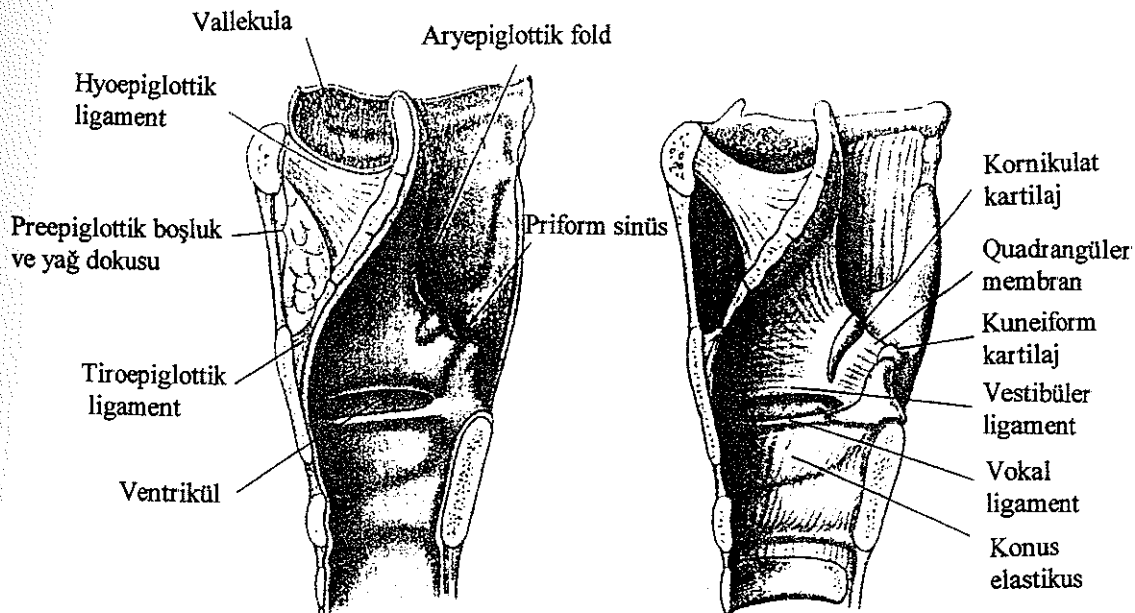
İntrensek ligament ve membranlar : Larengeal kartilajları birbirine bağlarlar. İnterkartilaginöz eklemlerin kapsüllerini güçlendirirler. Fibroelastik membranı oluşturup, larenksin iç iskeletini meydana getirirler. Larengeal mukoz membranın altında yer alırlar.

Fibroelastik membran larengeal ventrikülü üst ve alt olarak iki parçaya ayırır. Üstteki quadrangüler membran olarak adlandırılır ve epiglot ile arytenoid kartilaj arasında uzanır. Üst kenarı aryepiglottik foldun iskeletini oluşturur, ki bu larengeal girişin fibröz iskeletidir. Alt kenarı kalınlaşarak vestibüler ligamenti meydana getirir. Vestibüler ligament bant ventrikülün çatısını oluşturur.

Quadrangüler membran larenksin vertikal hareketini arytenoidin krikoid üstündeki lateral hareketine dönüştürür.

Alt parça konus elastikus (triangular membran) olarak bilinir. Krikovokal ligament de denir. Aşağıda krikoid kartilajın üst kenarından, yukarıda tiroid kartilajın larengeal prominensi ve arkada arytenoid kartilajın vokal proçesi arasında yer alır. Bu membranın serbest üst kenarı vokal ligamenti oluşturur. Vokal ligament ise vokal foldun (true cord) iskeletini meydana getirir. Önde bu membran kalınlaşarak krikotiroid ligamenti oluşturur (Şekil 5).

Diğer bir intrensek ligament tiroepiglottik ligament olup, epiglottu tiroid kartilaja asar.



Şekil 5. Larenksin membran ve ligamentleri.

## LARENKSİN INTERNAL ANATOMİSİ

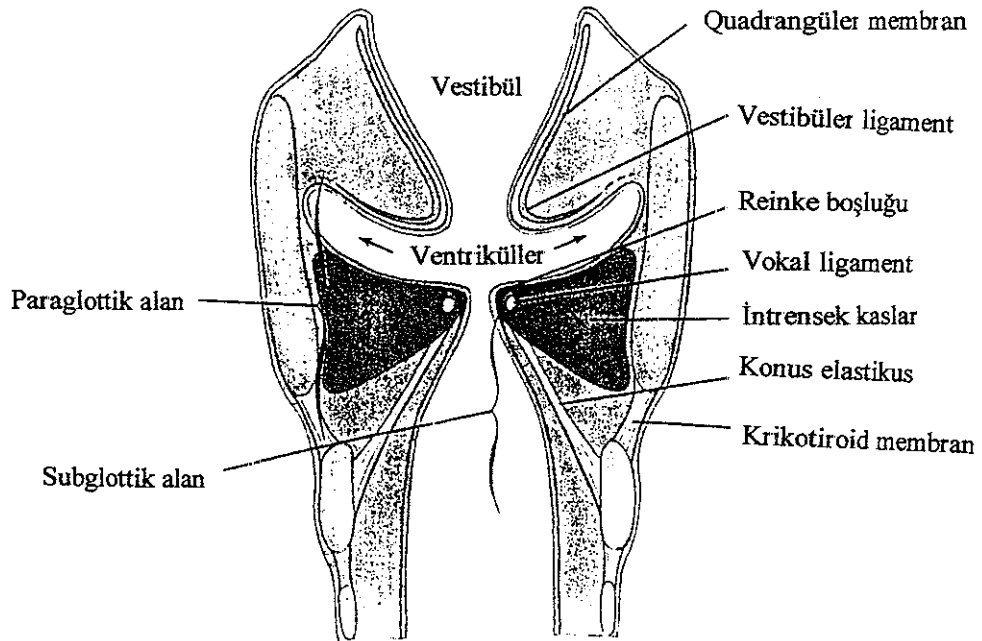
Larenks kavitesi larengeal girişte farenksten, krikoid kartilajın alt sınırında trakeal lümenin başlangıcına kadar uzanır. Bant ventriküller ve kord vokaller ile üç kompartmana ayrılır:

1. Supraglottik bölge,
2. Glottik bölge,
3. Subglottik bölge.

Larengeal giriş; üstte epiglotun serbest kenarları ve yanlarda aryepiglottik foldlar ile sınırlıdır. Arkada her iki arytenoid kartilaj arasındaki muköz membran ile tamamlanır. Larenksin bu bölgesi posterior komissür olarak adlandırılır (posterior glottis).

Preepiglottik bölge üçgen şeklinde olup, epiglotun önünde yer alır. Önde tirohyoid ligament ve hyoid kemik ile sınırlıdır. Lateralde paraepiglottik boşluk ile sınırlanır. Yağ dokusu, kan damarları ve lenfatiklerden zengin bir anatomik boşluktur.

Paraepiglottik bölge ise, lateralde tiroid kartilaj, medialde conus elasticus ve quadrangüler membran ile, posteriyordâ piriform fossanın ön yüzünün mukozası ile sınırlıdır. Ventrikül ve sakkülü içerir (Şekil 6).



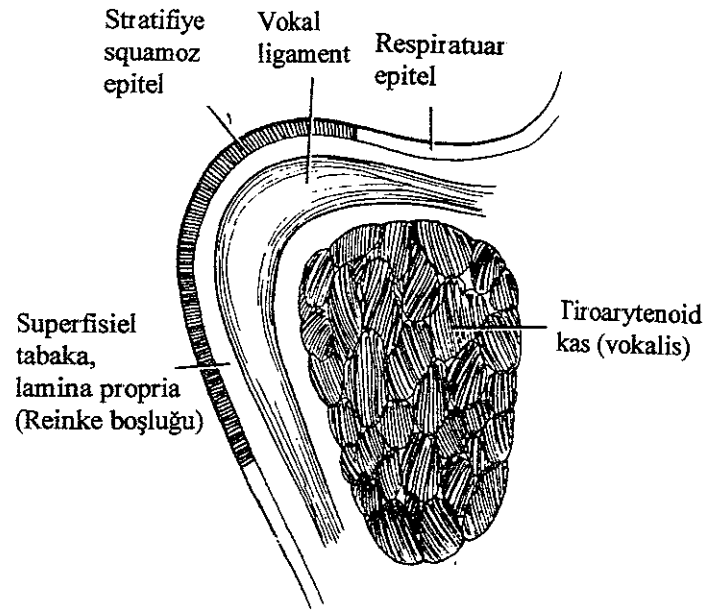
Şekil 6. Larenksin koronal kesiti.

Larengeal ventrikül bant ventriküller ile kord vokaller arasında yer alır. Ventrikülün ön kısmında bir poş mevcuttur ve "larengeal sakkül" olarak adlandırılır, bant ventriküller ile tiroid kartilajın iç yüzeyi arasında uzanır. Sakküldeki mukoz membran çok sayıda mukoz gland içerir.

Bant ventriküller mukoz membranın kalın, pembe kısımları şeklindedir. Önde epiglottik kartilajın hemen altında tiroid kartilaja, arkada vokal proçesin hemen üzerinde arytenoid kartilajın anterolateral yüzüne yapışır.

Vokal kordlar orta hatta tiroid kartilajdan arytenoid kartilajların vokal proçesine uzanırlar. Kord vokaller mukoza ve kas içerir. Mukoza stratifiye squamoz epitel ve lamina proprianın superfisiel, intermediate ve derin tabakalarından oluşur. Lamina proprianın yüzeyel tabakası "Reinke boşluğu" olarak bilinir ve fibröz yapı içermez (Şekil 7). Fonasyonda bu tabakanın vibrasyonu önemlidir. Intermediate tabaka elastik lifler, derin tabaka fibroblastlardan zengin kollagen lifler içerir, birlikte vokal ligamenti oluştururlar. Derinde vokalis kası yer alır, ki kord vokalin temel yapısıdır. Vokal kordlarda submukoza ve kan damarları yoktur. Bu nedenle muayenede beyaz renkli görülürler.

Bant ventriküller arasındaki açıklık "rima vestibüli", kord vokaller arasındaki açıklık ise "rima glottidis" veya "glottis" olarak isimlendirilir.

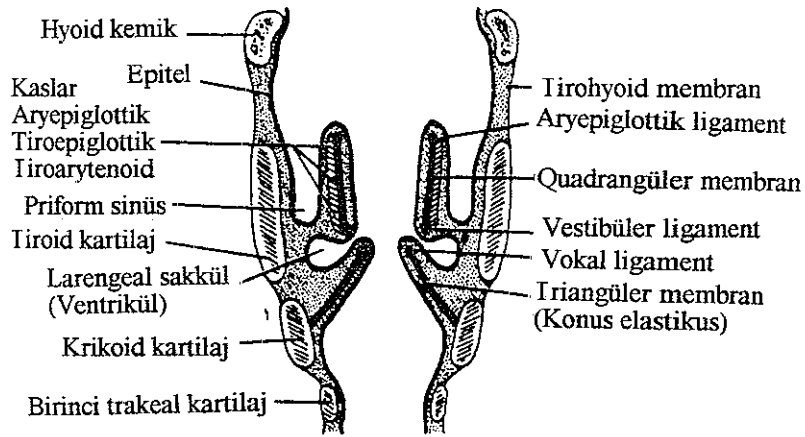


Şekil 7. Vokal kordun kesiti.

Rima glottis önde vokal kordlar, arkada arytenoid kartilajların tabanı ve vokal proçesler arasındadır. Uzunluğunun 3/5'lik kısmı kord vokaller arasındadır ve "intermembranöz kısım" olarak adlandırılır. Geri kalan 2/5'lik kısım ise vokal proçesler arasındadır ve "interkartilaginöz kısım" olarak adlandırılır. Glottisin ortalama uzunluđu erkeklerde 23 mm, kadınlarda 16-17 mm'dir. İstirahatte vokal proçesler arasındaki mesafe 8 mm'dir. Glottis fonasyon ve respirasyon ile şekil deđiştirir.

Subglottik boşluk vokal kordların alt seviyesinden krikoid kartilajın alt sınırına kadar uzanır, üst kısmı eliptik şekildedir, daha aşıđıda genişler, trakea ile devam eder. Mukoz membranla kaplıdır.

Sinus priformis armut şeklinde, önü kapalı, arkası farenkse açılan bir resestir. Medialde aryepiglottik fold, lateralde tiroid kartilaj laminası ile sınırlıdır. Hipofarenkse ait bir bölge olarak kabul edilir (Şekil 8).



Şekil 8. Larenksin koronal şekli

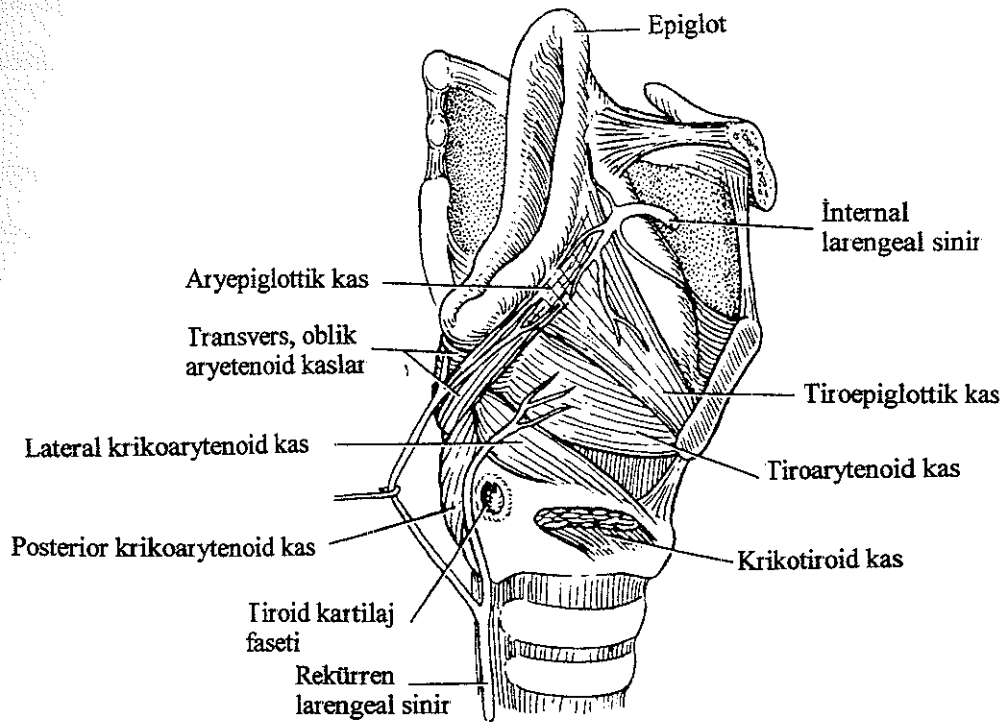
Larenksi kaplayan mukoz membran yukarıda farenks, aşıđıda trakea ile devam eder. Epiglotun posterior yüzeyinde, kornikulat ve kuneiform kartilajlarda, vokal ligamentlerde sıkı tutunur.

Larenks epiteli hem squamoz, hem silier kolumnar ve hem de transizyoneldir. Epiglotun posterior yüzeyinin üst kısmı, aryepiglottik foldun üst parçası, posterior komissür, kord vokaller squamoz epitelle kaplıdır. Diğer yerler psödostratifiye silier kolumnar epitel ile örtülüdür.

Mukoz glandlar tüm larenksin mukoz membranı boyunca dağılmıştır. Özellikle epiglotun posterior yüzeyinde, aryepiglottik foldun inferior kenarında, sakkülde mukoz glandlar daha fazladır. Kord vokaller gland içermez, mukoz membran sakküldeki glandların sekresyonu ile kayganlaşır.

### LARENKSİN KASLARI

Larenksin kasları ekstrensek ve intrensek olarak ikiye ayrılır. Ekstrensek kaslar larenksi komşu yapılara bağlar ve boyunda larenksin pozisyonunda etkindir. İntrensek kaslar ise larenksin kartilajlarının hareketini ve vokal kordların mekanik özelliğini düzenler (Şekil 9).



Şekil 9. Larenksin kas ve sinirlerinin lateralden görünüşü.

### Ekstresek kaslar

Ekstresek kaslar suprahoid ve infraoid kaslar olmak üzere iki gruba ayrılabilir. Infraoid kaslar tirooid, sternotiroid, sternohoid, omohoid adeledir. Suprahoid kaslar mylohyoid, digastrik, geniohyoid, stylohyoid, stylofarengus, palatofarengus ve salpingofarengustur

Ekstresek larengeal kaslar fonksiyonlarına göre de ikiye ayrılırlar:

-Larenksin elevatörleri

-Larenksin depresörleri

Larenks elevatörleri: Tirooid, digastrik, stylofarengal, stilohoid, geniohyoid ve palatofarengal kaslar

Larenks depresörleri: Sternotiroid, sternohoid, omohoid kaslar.

Tirooid kas: Tiroid laminanın oblik hattından hyoid kemiğin büyük boynuzunun inferior kenarına uzanır Hypoglossal sinir yoluyla birinci servikal sinirin lifleriyle innerve olur Hyoid fikse iken larenksi eleve eder veya larenks fikse iken hyoidi deprese eder.

Sternotiroid kas: Manibrium sterninin posterior yüzeyinden ve birinci, bazen ikinci kostal kartilajın kenarından tiroid laminanın anterolateral yüzeyindeki oblik hatta uzanır. Ansa servikalis (servikal sinir 2-3) ile innerve olur. Larenksi deprese eder.

Sternohoid kas: Klavikula ve manibrium sterninin posterior yüzeyinden hyoid kemik korpusunun alt kenarına uzanır. Ansa servikalis ile innerve olur (servikal sinir 1-2-3) Hyoidi aşağı çekerek larenksi deprese eder

Mylohyoid kas: Mandibulanın iç yüzündeki mylohyoid çizgiden başlar, Hyoid kemiğin korpusuna yapışır. Trigeminal sinirin motor dalı ile innerve olur, inferior alveolar sinirin mylohyoid dalı yolu ile gelir. Hyoid kemiği yukarı çeker ve öne iter

Geniohyoid kas: Her iki inferior genial tüberkülden hyoid kemik korpusunun üst kenarına uzanır. Hypoglossal sinir yoluyla birinci servikal sinir ile innerve olur. Hyoidi yukarı kaldırır

Stylohyoid kas: Stylohyoid proçesten çıkar; hyoidin büyük boynuzuna yapışır. Fasial sinir ile innerve olur Hyoid kemiğin elevatörü ve retraktörüdür, beslenme sırasında kullanılır.

Digastrik kas: Mastoid proçesin medial yüzündeki digastrik çentikten orijin alır Posterior karnı hyoidin küçük kornusunun yanına yapışır. Anterior karnı mandibulanın alt kenarındaki digastrik fossaya yapışır. Posterior karnı fasial sinir ile, anterior karnı trigemnal

sinirin mylohyoid dalı ile innerve olur. Anterior karnı hyoidi öne çeker ve yukarı kaldırır, posterior karnı hyoidi arkaya çeker ve yukarı kaldırır.

Stylofarengus kası: Styloid proçesten başlar, superior ve middle konstrüktör kasların arasından geçerek, palatofarengus kasının arkasında ilerleyerek tiroid laminanın posterior kenarına ve farenksin yan duvarına yapışır. Glossofarengal sinir ile innerve olur ve larenksin elevasyonunu sağlar.

Palatofarengus kası: Tiroid laminanın posterior kenarına ve tiroidin boynuzuna tutunur. Aksesuar sinir ile innerve olur. Asıl fonksiyonu farenks duvarını yükseltmek ve kısaltmak olduğu halde yutkunma sırasında larenksin öne hareketini sağlayarak gıdaların özefagusu geçişine yardımcı olur.

Salpingofarengus kası: Tubal elevasyondan başlar ve farenksi vertikal olarak geçerek tiroid kartilajın posterior kenarına ve farenksin yan duvarına yapışır. Farengal plexus ile innerve olur. Larenksi ve beslenmenin ikinci basamağında (involuntar faz) farenksi eleve eder.

İnferior konstrüktör kas: Krikofarengus ve tirofarengus parçası vardır. Larengal kartilajlara yapışmakla birlikte larenks hareketlerine etkisi yoktur.

#### İntrensek kaslar

İntrensek kaslar vokal kordların mekanik özelliğinin sağlanmasında önemlidir. Vokal kordun pozisyonu, elastisitesi, her tabakasının viskozitesinin düzenlenmesinde rol alır. Üç grupta incelenebilir:

- 1- Glottisi açan ve kapatan kaslar: Posterior krikoadarytenoid, lateral krikoadarytenoid, transvers ve oblik arytenoid kaslar.
- 2- Vokal kordun gerilimini kontrol eden kaslar: Tiroarytenoid (vokalis), krikotiroid kas.
- 3- Larengal girişin şeklini değiştiren kaslar: Aryepiglottik ve tiroepiglottik kaslar.

Transvers arytenoid kas hariç tüm kaslar çifttir.

Lateral krikoadarytenoid kas: Krikoid kartilaj arkının lateral kısmının üst kenarından başlar, arytenoidin muskuler proçesinin önüne yapışır. Arytenoidi mediale çevirerek arytenoidin vokal proçesini aşağı çeker ve adduksiyon yapar. Böylece vokal kord aşağı çekilir, addukte olur, uzar ve incilir. Vokal kord kenarı keskin hale gelir ve tüm tabakalar pasif gerilir.

Posterior krikoadarytenoid kas: Glottisi açan tek kaktır. Krikoid laminanın arka yüzünün mediali ve alt kısmından başlar, arytenoid kartilajın muskuler proçesinin arkasına yapışır. Üst lifler horizontal, lateral lifler vertikaldir. Horizontal lifler arytenoidlere rotasyon



yaptırır, muskuler süreçler birbirine yaklaşır, vokal süreçler birbirinden ayrılır ve kord vokaller abduksiyona uğrar. Vertikal lifler aritenoidi krikoid kartilaj üzerinden aşağı çeker, böylece aritenoid kartilajlar birbirinden ayrılır. Kord vokaller belirgin olarak uzar ve inceler.

Larenksin abduktor kaslarının kitlesi adduktorların %25'inden fazla değildir. Bu da rekürren larengeal sinirin parsiyel yaralanmasında abduktorların daha fazla olan hassasiyetini açıklayabilir.

İnterarytenoid kaslar : Tek transvers aritenoid kas ve çift oblik aritenoid kastan ibarettir.

Transvers aritenoid kas aritenoidin dış kenarı ve muskuler sürecin yüzeyinden çıkar; karşı aritenoidin aynı bölgesine yapışır.

Oblik aritenoid kaslar transvers aritenoid kasa göre daha yüzeyeldir. Bir aritenoid kartilajın muskuler yüzeyinin posteriorundan diğer aritenoidin apeksine yapışır ve birbirlerini çaprazlarlar. Bazı lifler aritenoid kartilaj etrafından geçerek aryepiglottik fold içine uzanır ve larengeal girişin zayıf sfinkteri olan aryepiglottik kası oluşturur.

Tiroarytenoid kas (vokalis): Tiroid prominensin arkasından ve krikotiroid ligamentten aritenoidin vokal sürecine ve kartilajın korpusunun anterolateraline uzanır. Her bir kas geniş bir şerit oluşturarak krikovokal ligamentin serbest kenarının üzerinde ve lateralinde yer alır. Kasın alt parçası daha kalındır ve "vokal kas" olarak adlandırılan ayrı bir demet oluşturur.

Tiroarytenoid kas liflerinin bir kısmı aryepiglottik fold içine uzanır. Bazıları epiglotun kenarına devam ederek tiroepiglottik kası oluşturur. Bu kas aryepiglottik foldları hafif çekerek larengeal girişi genişletir.

Tiroarytenoid kas kord vokallerin adduksiyonuna yardım eder; vokal kas kısmı ise vokal ligamanları kısaltır.

Krikotiroid kas: Krikotiroid kas kartilaginöz iskeletin dışında yer alan tek intrinsek larengeal kastır. Yelpeze şeklinde olup, krikoid kartilajın anterior arkının lateral yüzeyinden başlar. Bu lifler iki grup halinde arkaya ilerler ve aşağıda oblik lifler geriye döner, lateralde tiroid kartilajın inferior boynuzuna yapışır. Anterior düz lifler tiroid laminanın alt kenarının arkasına yapışır. Krikotiroid kas krikotiroid eklem boyunca horizontal aksiste krikoid kartilajı döndürür. Kasıldığında vokal kordlar paramedian pozisyona gelir, gerilir, uzar ve inceler. Aryepiglottik kas larengeal girişi kapatır. Tiroepiglottik kas larengeal girişi açar.

## LARENKSİN KANLANMASI

Larenksin kan akımı superior ve inferior tiroid arterin larengeal dalları ve superior tiroid arterin krikotiroid dalında sağlanır

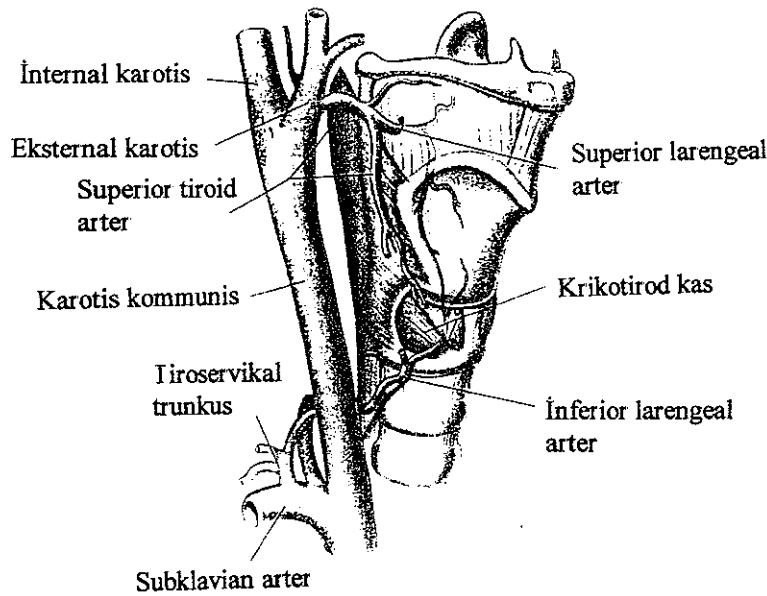
Superior tiroid arter karotis eksternanın, inferior tiroid arter subklavian arterden çıkan trunkus tiroservikalisin dalıdır

Superior larengeal arter superior tiroid arterden çıkar, tirohyoid kasın derininden geçer ve superior larengeal sinirin internal dalı ile birlikte tirohyoid membranı delerek larenks içine girer. Larengeal mukozayı ve kasları kanlandırır. Karşı tarafın superior larengeal arteri ve inferior larengeal arterle anastamoz yapar

İnferior larengeal arter tiroid glandın alt sınırı seviyesinde inferior tiroid arterden ayrılır, rekürren larengeal sinirle birlikte trakea boyunca yukarı doğru ilerler. İnfierior konstrüktör kasın alt sınırının altında larenkse girer. Larenksin alt kısmının mukoz membran ve kaslarını kanlandırır (Şekil 10).

Krikotiroid arter superior tiroid arterden çıkar. Krikotiroid ligamentin üst parçasını geçerek karşı taraf krikotiroid arterle anastamoz yapar.

Larenksin venleri arterlere eşlik eder. Superior venler superior tiroid veya fasial venler yolu ile internal juguler vene; inferior venler inferior tiroid ven yolu ile brakiosefalik vene drene olur. Larenksin bazı venleri middle tiroid ven yolu ile internal juguler vene drene olur

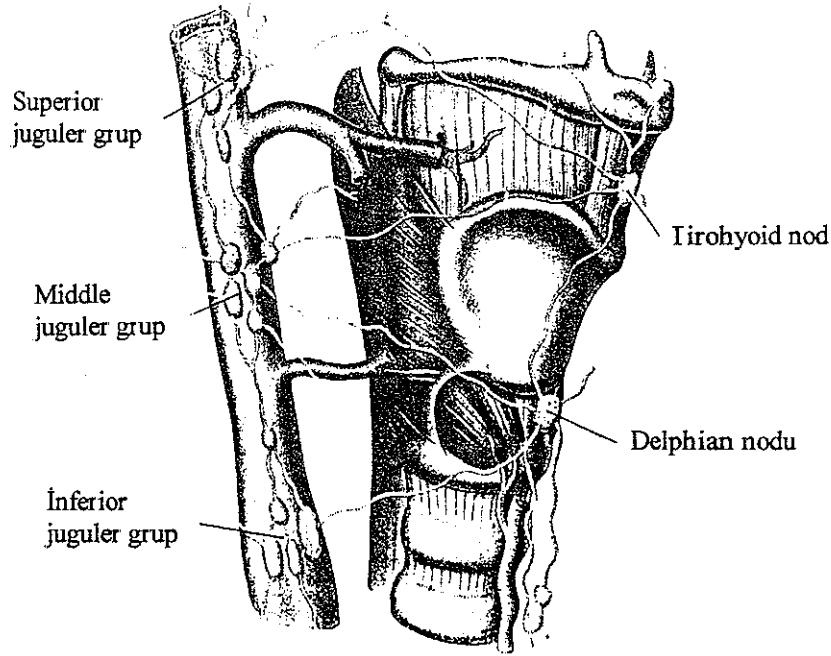


Şekil 10. Larenksin arteriyel kan akımı.

## LARENKSİN LENFATİK DRENASI

Larenksin lenfatikleri vokal kordlar ile üst ve alt grup olarak ikiye ayrılır. Vokal kordun üzerindeki larengeal parça superior larengeal ven ile tirohyoid membranı delerek üst derin servikal lenf nodlarına drene olur. Vokal kordun altındaki kısım ise inferior larengeal ven ile birlikte alt derin servikal zincire ve pretrakeal, prelarengeal nodlara drene olur (Şekil 11).

Vokal kordların lenfatik drenajı yoktur. Sadece arka komissür ve ön komissürde birkaç adet lenfatik kapiller vardır. Arka komissürde hem assendan, hem kontrilateral lenfatik akım mevcuttur. Arka komissür dışında supraglottik ve subglottik bölgenin lenfatik akımı birbirinden bağımsızdır.



Şekil 11 Larenksin lenfatik drenajı.

## LARENKSİN İNNERVASYONU

Larenksin innervasyonu nervus vagusun superior ve inferior (rekürren) larengeal dalları ile sağlanır (Şekil 12)

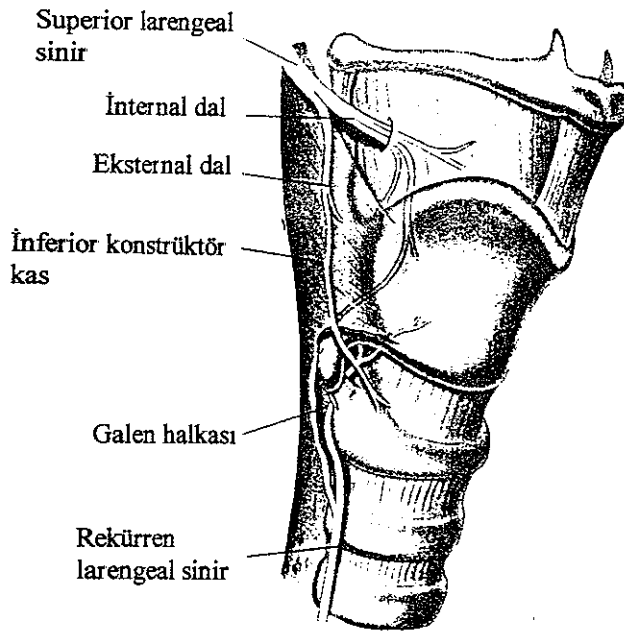
Larengeal sinir vagusun inferior ganglionundan (ganglion nodosa) çıkar ve superior servikal sempatik ganglionundan bir dal alır. Farenksin lateralinde aşağı inerek karotisin

arkasından hyoidin büyük boynuzu seviyesinde eksternal ve internal dala ayrılır. Eksternal dal krikotiroid kasın motor innervasyonunu sağlarken, internal dal superior larengeal arterin girişinin üzerinde tirohyoid membranı delerek duyu ve sekretomotor dallara ayrılır. Üst dal larenksin alt parçasının mukoz membranını, epiglotu, vallekula ve larengeal vestibülü innerve eder. Alt dal priform fossanın medial duvarında aşağı inerek aryepiglottik fold ve vokal kord seviyesinin altındaki mukoz membranı innerve eder.

Inferior larengeal sinir vagustan sinir göğüs boşluğuna girerken ayrılır. Sağda subklavian arteri çaprazlar ve arterin altından geçerek trakea ve özefagus arasından yukarı ilerler. Solda ise arkus aortayı çaprazlayarak özefagus ile trakea arasında yükselir. Boyunda her iki sinir de inferior tiroid arterin larengeal dalına eşlik ederek yukarı çıkar ve inferior konstrüktör kasın alt kenarından derinleşerek krikotiroid eklemi arkasından (Killian-Jamieson aralığı) larenkse girer. Motor ve duyu dallarını verir.

Motor dal (anteromedial dal) krikotiroid kas hariç larenksin intrensek kaslarını innerve eder. Duyu dalı (posteromedial dal) kord vokallerin altında kalan larengeal mukozayı innerve eder.

Superior larengeal sinirin internal dalı ile rekürren larengeal sinirin posteromedial dalı krikoid kartilajın arkasında birleşerek "galen halkasını" oluşturur.



Şekil 12. Larenksin sinirleri.

Larenksin parasempatik innervasyonu superior ve inferior larengeal sinirler yolu ile nervus vagustan gelir. Spesifik otonomik fonksiyon ile ilişkili olarak iki nöropeptid larengeal sinir liflerinde tespit edilmiştir: Vazoaktif intestinal peptid (VIP) ve nöropeptid Y (NPY). VIP kuvvetli vazodilatatördür, düz kas liflerini gevşetir ve ekzokrin gland sekresyonunu regüle eder, arterleri ve minör tükürük bezlerini etkiler.

Larenksin sempatik innervasyonu karotis bifurkasyonu yakınındaki superior servikal sempatik gangliondan arterler ile gelir. NPY larengeal arterler ve glandüler asiniler ile ilişkili olup konstrüktör etkilidir.

## LARENKSİN TÜMÖRLERİ

### Benign

#### Epitelial

Squamoöz cell papilloma

Epitelial kist

Oncosytoma

Adenoma

#### Mezodermal

Benign granüler hücreli tümör

Kondroma

Hemanjiom

Fibrom

Fibrohistiyositom

Leiomyom

Rhabdomyom

Lipom

Nörilemmom (Schwannom, nöroma)

Nörofibrom

Paraganglioma

Larenksin en sık görülen benign tümörü papillomdur (%8) (1). Juvenil ve akkiz papillom olarak 2 formu vardır. Larengeal papillomların sebebi viraldir. Yapılan çalışmalar papovavirüsün etken olabileceğini göstermiştir. Özellikle gebelik sırasında annesinin genital bölgesinde condylomata acuminata lezyonları bulunan çocuklarda görülür. Larengeal papillomanın esas komplikasyonu rekürrens göstermesidir ve juvenil formda daha sık görülür.

Larenksin kistleri konjenital veya akkiz olabilir. Konjenital kistler nadirdir ve genellikle supraglottik bölgededir. Adölesan ve erişkinlerde görülen larengeal kistler supraglottik ve aryepiglottik fold bölgesindedir.

Kondroma; arytenoid ve tiroid kartilajdan da kaynaklanmakla birlikte, çoğu krikoid kartilajdan (%70) orijin alır. Sıklıkla krikoidin posterior yüzeyindedir. Tümörün yeri ve büyüklüğüne bağlı olarak disfoni, boğuk ses olabilir. Subglottik boşluğa yayılma eğilimindedirler, bu durum da progressif inspiratuar stridora yol açabilir. Tedavide cerrahi tercih edilebileceği gibi radyoterapi de uygulanabilir.

Rhabdomyom nadir olup, çoğu vokal kordlardan orijin alır. Polipoid kitle şeklinde görülür. Kordların üzerine veya aşağısına uzanabilir.

Lipoma; özellikle bant ventriküllerden kaynaklanır.

Nörojenik tümörler; larenksin nörolemmomları sık değildir. Akson kılıfının schwann hücrelerinden kaynaklanır. Tümör içinde dejenerasyon veya hemoraji meydana gelirse yaşamı tehdit edebilir.

Paragangliomalar genellikle supraglottik bölgeden orijin alır. Anjiyografi tümörün vaskülaritesi hakkında bilgi verebilir. Inferior paragangliyalardan orijin alanlar tiroid kapsülün ve yakın ilişkisine bağlı olarak tiroid tümörü şeklinde değerlendirilebilirler. Tedavide konservatif cerrahi tercih edilir.

## MALİGN TÜMÖRLER

- Epitelial :
- Squamöz cell karsinoma
  - Verrüköz karsinoma
  - Spindle cell karsinoma
  - Adenokarsinom
  - Adenoid kistik karsinom
  - Mukoepidermoid karsinom

Mezenkimal : Fibrosarkom  
Rhabdomyosarkom  
Angiosarkom  
Kondrosarkom  
Malign melanom

Squamöz cell karsinom larenksin mukozal malignensilerinin %99'unu oluşturur. Erkeklerde kadınlardan 5 kez daha siktir. Ortalama 5 dekatta pik yapar. Çoğunluğu glottik bölgeden kaynaklanır (% 40-75). % 20'si supraglottik, % 5'ten daha azı da subglottiktir.

### Etyoloji

Tütün, alkol, mesleki faktörler, radyasyon gibi çevresel risk faktörleri larenks kanseri ile ilişkilidir. Son zamanlarda kişinin kendisine ait spesifik faktörlerin de larenks kanseri ile ilişkin olduğu belirtildi. Juvenil papillomatozis, gastroözefagial reflü, immun supresyon bunlardandır.

Epidemiyolojik çalışmalar tütün kullanımı ile larengeal kanser arasında güçlü bir ilişkinin varlığını ortaya koymaktadır. Sigara içmeyenlerde larengeal kanser son derece nadirdir.

Sigara vokal kord epitelinde histolojik değişikliklere neden olur. Weilsen ve Bah-Petersen tütün kullanımı ile ilişkili subepitelial muköz glandlarda dejeneratif değişiklikler saptamışlardır. Hayvan deneyleriyle de sigaranın zararları kanıtlanmıştır.

Wynder ve arkadaşları larenks kanserlerinde özellikle hipofarenkste alkolün önemini göstermişlerdir. Alkol ve tütünün birlikte kullanımı ile sinerjik etki ortaya çıkar ve risk oranı sadece birisinin etkisinden % 50 daha fazladır.

Nikel, mustard gaz, asbestoz çalışanları, doğrama işleri ile uğraşanlar, çiftçiler, makinistler risk altındadır.

Özellikle düşük doz radyasyonun da karsinojenik olduğu bilinmektedir.

Alkol kullananlarda etil nitrit, sigara içenlerde polynuclear hidrokarbonlar, N-nitrosa bileşenleri, etil nitrit larengeal karsinogenezde rol alır.

Kişiyeye bağlı faktörler arasında da arylhidrokarbon hidroksilaz karsinogenezde rol oynar, intrasellüler bir enzim olup hidrokarbonları metabolize ve aktive eder.

## Muayene ve Tanı

Erken tanı iyi bir survi ve kür için önemlidir. Larengeal kanserler genellikle erken semptom verirler. Tanı için şunlar dikkate alınır:

- 1- Öykü
- 2- Larenksin muayenesi
- 3- Boynun muayenesi
- 4- Hastanın genel muayenesi
- 5- Radyoloji
- 6- Klinik incelemeler
- 7- Histolojik muayene

*Öykü* : Larenks kanserinde ana semptom ses değişikliği olup, boğuk ses ortaya çıkar. Bu durum genellikle glottik tümörlerde, vokal kord mukozal vibrasyonlarındaki bozulmaya bağlıdır. Mukoza veya tiroarytenoid kas tutulmuş olabilir. Erken dönemde disfoni aralıklı olabilir, ancak zamanla devamlı hale gelir.

Özellikle subglottik tümörlerde hava yolu obstrüksiyonu gelişebilir. Stridor meydana gelebilir.

Ağrı sık değildir, fakat geç dönemde ortaya çıkar. Kulağa yansıyan ağrılar olabilir.

Disfaji nadir olmakla birlikte kötü prognozu belirtir, kanserin farenkse yayıldığına işaret eder.

Öksürük, boğazda irritasyon, hemoptizi oluşabilir. Hemoptizi özellikle geniş, ülserle tümörlerde görülür. Kilo kaybı olabilir.

*Larenksin muayenesi* : Genellikle başlangıçta ayna ile muayene edilir. Larenksin herhangi bir fokal abnormalitesi tümör olabilir. Nodül veya vokal kordun kalınlaşmasından gros ülserasyona kadar değişen lezyonlar izlenebilir. Subglottisi görmek genellikle zordur, tümör çoğu kez mukoid sekresyonla kaplı asimetrik şişlik şeklinde izlenebilir. Değerlendirmenin zor olduğu diğer bölge ise epiglotun posterior yüzeyidir. Tümörün başlangıcında hafif bir dolgunluk olduğu için larengeal vertikülü değerlendirmek de zordur.

En önemlisi larenksin mobilitesini değerlendirmektir. Kas tabakalarının invazyonu ile larenksin hareketi azalabilir. Bazen de derin invazyondan ziyade büyük tümörün kitle etkisiyle mobilite bozulabilir.



Subglottik lezyonlar genellikle hem kas hem krikoadytenoid eklem invazyonu ile kord hareketlerini sınırlayabilir.

İndirekt larengoskopi çoğu hasta için yeterli bilgi sağlar. Fleksibl endoskoplar da genel anestezi olmadan tüm hastaların muayenesine izin verir. Biopsi amaçlandığı zaman direkt larengoskopi tercih edilebilir.

*Boyun muayenesi* : Larengeal tümörler direkt veya regional lenf nodlarına metastaz ile yayılabileceğinden boyun muayenesi dikkatle yapılmalıdır. Genellikle ipsilateral derin lenf nodlarına, özellikle de üst ve orta bölgeye yayılır. Glottik tümörler nadiren metastaz yapar. Lenf nodları özellikle subglottik ve supraglottik lezyonlarda daha fazla tutulur. Supraglottik tümörlerde bilateral lenf nodu tutulumu prognozu belirlemede önemlidir. Prelarengeal lenf nodları da değerlendirmeye alınmalıdır. Büyümüş tiroid lobu da tümör invazyonuna işaret edebilir.

*Genel Muayene* : Genel fizik muayene metastaz yönünden önemlidir. Ayrıca hastanın genel anestezi alabilmesi, cerrahi kemoterapi, radyoterapinin uygulanabilirliği için de gereklidir.

*Radyolojik değerlendirme* : Akciğer radyogramı ile akciğer metastazı araştırılabilir. Larenksin değerlendirmesi magnetik rezonans, komputarize tomografi ile yapılabilir. Baryumlu özefagus grafisi piriform sinüs ve postkrikoid bölgenin tümörlerinde önemlidir.

*Klinik araştırmalar* : Hematolojik tetkik, karaciğer fonksiyonlarını ve serum proteinini içeren biyokimyasal tetkikler, sifiliz için testler yapılmalıdır. Metabolik veya kardiyolojik hastalıklar yönünden araştırılmalıdır.

*Histolojik muayene* : Çoğu merkezde genel anestezi ile mikroskop kullanarak direkt larengoskopi ile biopsi alınır. Eğer tümör çok küçükse yeterli materyal almaya ve çevre dokuları tahrip etmemeye özen gösterilmelidir.

Boyundaki lezyonlara ince iğne aspirasyon biopsisi uygulanabilir

Biopsi materyali üç açıdan önemlidir.

- 1- Malignansinin kesin tanısını sağlar
- 2- Tümörün tipini ayırt eder
- 3- Diferansiyasyonu belirler.

#### Larenks kanserinin yayılımı :

Larengeal kanserin yayılımı ve büyümesi primer tümörün orijin yeri ile bağlantılıdır.

Glottik karsinoma : Glottik bölgeden gelişen tümörlerin çoğu squamöz epitelle kaplı olan vokal kordun serbest kenarından orijin alır. Glottik tümörler kord vokalde kalabileceği gibi anterior komissüre uzanabilir. Bu bölgede sadece submukozanın ince bir tabakası ve mukozayı altındaki kartilajdan ayıran anterior komissür tendonu yer alır. Bu durum kord vokalin diğer bölgelerine yayılan tümörlerle karşılaştırıldığında anterior komissürdeki kartilaj invazyonu riskinin artışı açıklar. Tümör anterior komissüre yayıldığı zaman, genellikle kordun aşağısına da uzanır. Önde krikotiroid membran boyunca larenksin dışına yayılabilir. Lateralde konus elastikusa geçerek krikotiroid membran, tiroid kartilaj ve krikotiroid kasın medial kenarının sınırladığı krikotiroid üçgene yayılabilir.

Tümör vokal kord kaslarını invaze ettiğinde arytenoide uzanarak priform sinüs mukozası ile yakın ilişkide olabilir. Posterior krikoadytenoid kas invazyonu gelişebilir. Karşı tarafa yayılımından ziyade vertikal yayılım görülür.

Vokal kordların fiksasyonu tiroarytenoid kasın tutulumu ile birlikte derin invazyonu gösterir. Vokal kordun posterior kısmı tutulduğu zaman arytenoid veya krikoid kartilaj veya krikoadytenoid eklem invazyonu sonucu kord vokal fiksasyonu olabilir. Büyümüş karsinomlarda görülen perinöral invazyon da kord vokal fiksasyonuna yol açabilir.

Supraglottik karsinom : Supraglottik karsinomlar nadiren glottik bölgeye yayılır. Histopatolojik incelemeler supraglottik kanserlerin aşağı doğru yayılmasını önleyen ventrikül ve ön komissür düzeyinde sıkı bir engelin varlığını göstermişlerdir. Bu engel Tucker'a göre anatomik yapıda var olan elastik membrandır (2). Bocca'ya göre ise glottik ve supraglottik parçaların farklı embriyolojik kaynaktan gelmesi ve bundan dolayı tümörün embriyolojik demarkasyon sınırları içinde kalmasıdır (3). Supraglottis üçüncü ve dördüncü brankial arklardan, glottis ise beşinci ve altıncı brankial arklardan gelişir. Bu nedenle vasküler, lenfatik ve sinirsel yapıları da farklıdır.

Preepiglottik boşluğun invazyonu supraglottik karsinomların önemli yayılım yeridir. Tümörün preepiglottik boşluğa yayılımı epiglottik kartilajdaki delikler yoluyla ve kartilajın destrüksiyonu ile olur. Boşluğun laterali direk paraglottik mesafe ile ilişkilidir. Preepiglottik boşluğa yayılan hemen tüm tümörler epiglotun larengeal yüzünü tutmuşlardır.

Supraglottik karsinomlar vallekulaya ve dil köküne de yayılabilir. Arkada aritenoid kartilaja uzanabilir. Aryepiglottik fold üzerinden priform sinüs invazyonu da olabilir.

Subglottik karsinoma : Primer subglottik karsinomlar nadirdir ve sirkumferensiyal büyüme eğilimindedirler. Semptom vermeden uzun süre kalabilirler.

Vokal kordların invazyonu ile mobilite bozukluğu ortaya çıkabilir. Subglottik karsinomlar önde krikotiroid membran boyunca, arkada krikotrakeal boşluğa, kaudalde trakeaya yayılabilir.

Larengeal konnektif dokular tümörün yayılımında önemli yer tutar. Quadrangüler membran supraglottisi lateral paraglottik boşluktan ayırır. Konus elastikus glottik ve subglottik boşluğun inferior, lateral sınırını oluşturur ve bu yapıları paraglottik mesafeden ayırır.

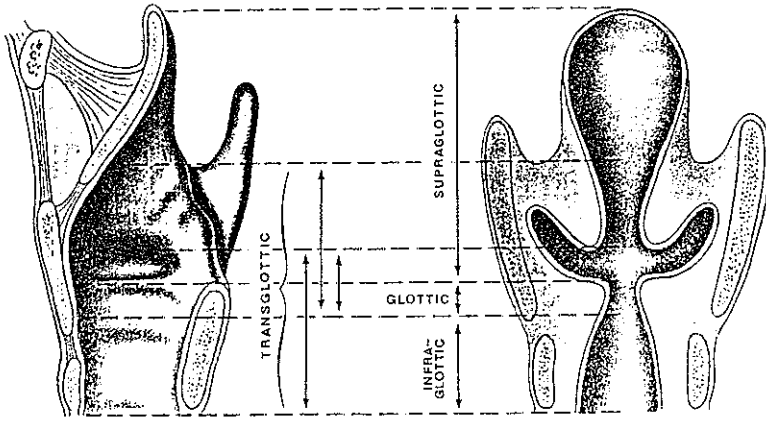
Larenksin ligamentöz ve kartilaginöz yapıları da tümörün yayılımında önemlidir. Konnektif dokular tümör ile invazyona rezistans gösterir. Bu dokular tutulduğunda, survi dramatik olarak düşer.

Tirohyoid membran preepiglottik boşluğun anterior kenarını oluşturur. Bu yapının invazyonu boyundaki yumuşak dokulara veya dil köküne yayılıma işaret edebilir.

Anterior komissür tendonunun ise özel bir önemi vardır. Her iki vokal kordun tendonunun birleşimi ile oluşur ve orta hatta tiroid kartilajın posterior yüzeyine tutunur. Kollagen yapısı tümörün yayılımı için önemli bir bariyerdir. "*Broyles ligamantı*" olarak da adlandırılan bu tendon supraglottik ve glottik bölgeyi ayırır. Lateral supraglottik lezyonların yayılımını sınırlayıcı rolü varken, büyük glottik ve orta hat supraglottik lezyonların yayılımı için potansiyel bir yol oluşturur.

Aşağıda ve arkada krikoid kartilaj tümörün yayılımı için bir bariyerdir.

Larenks karsinomu iki veya daha fazla bölgeye yayılırsa "*transglottik tümör*" olarak adlandırılır ve prognozu daha kötüdür (Şekil 13).



**Şekil 13** Larenksin bölgeleri

Servikal lenf nodlarının tutulumu : Servikal nod metastazında major belirleyici faktör primer tümörün yeridir. Vokal kordlar lenfatiklerden fakir olduğu için ve ses değişikliği erken dönemde kanserin teşhisine olanak verdiği için glottik tümörlerde lenf nodu tutulumu insidansı en düşüktür. Nod metastazı insidansı supraglottik (%30-40) ve subglottik (%20-25) tümörlerde daha az görülmekle birlikte, transglottik tümörlerde en yüksektir (%55). İyi diferansiye lezyonlar az diferansiye olanlara göre daha az metastaz yaparlar.

En sık juguler zincir lenf nodları tutulur. Posterior üçgene metastaz daha azdır. Kontrateral lenf nodlarına metastaz ise kötü prognoza işaret eder. Supraglottik ve transglottik lezyonlarda bilateral lenf nodu tutulumu olabilir.

Uzak yayılım : Larenks kanserlerinde uzak metastaz seyrekdir. En sık metastaz akciğerlere olur, bunu mediastinal lenf nodları izler. Daha az sıklıkla kemik ve karaciğer metastazları görülür.

#### Larenk kanserinin evrelemesi :

Supraglottik primer tümörler tüm larenks kanserlerinin %24-42'sidir. Geç semptom verdikleri için genellikle T<sub>3</sub>-T<sub>4</sub> safhasında tanı konur.

Glottik primer tümörler larengeal primer tümörlerin %55-75'ini oluşturur. Genellikle geç semptom verir. Her iki vokal kord anterior komissürde birleştiği için ve mukoza devamlılığı nedeniyle "at nalı lezyonu" olarak adlandırılan bilateral lezyonlar görülebilir.

Vestibüler yapılar ve subglottisin tutulumu T<sub>3</sub> lezyonlarla karakterizedir. Glottik kanserlerin evrelemesi kord vokal mobilitesi ve subglottis veya ventriküle yayılımın değerlendirilmesi ile yapılır.

Primer subglottik tümörler nadir olup, tüm larengeal kanserlerin %1-5'ini oluşturur. Çoğu subglottik tümör, klinik olarak ses değişikliği veya hava yolu obstrüksiyonu gelişinceye kadar gizli kalır.

Transglottik tümörler UICC (International Union Against Cancer) ve AJCC (The American Joint Committee on Cancer) sınıflamasına girmez. Bu lezyonlarda ekstralarengeal yayılım ve larengeal iskelet invazyonu riski yüksektir. Lateralde tiroid lamina ile, medialde hipofarenks ile yakın ilişkilidir. Kartilaj invazyonu genellikle tiroid lamina ile birlikte, yaygın subglottik tutulumda krikoid invazyonu meydana gelebilir.

T<sub>1</sub> ve T<sub>2</sub> lezyonlar mukozal ve submukozal yayılımı ifade ederler. T<sub>3</sub> lezyonlar preepiglottik boşluğa, priform mukozanın tutulduğu paraglottik mesafeye yayılımı veya kord vokal fiksasyonuna yol açan kas infiltrasyonunu gösterir. T<sub>4</sub> lezyonlarda ise ekstralarengeal yayılım veya kartilaj invazyonu söz konusudur.

Larenks kanserinin evrelemesi şu şekilde yapılmaktadır (American Joint Committee on Cancer):

*Supraglottik :*

- T<sub>0</sub> : Primer tümör yok,  
T<sub>is</sub> : Karsinoma insitu,  
T<sub>1</sub> : Bir bölgeye sınırlı, mobilite normal,  
T<sub>2</sub> : Birden fazla bölge tutulmuş, mobilite normal,  
T<sub>3</sub> : Glottik fiksasyon mevcut. Larenkste sınırlı ve/veya postkrikoid, priform sinüs, preepiglottik alana yayılım,  
T<sub>4</sub> : Larenks dışına yayılım veya kartilaj invazyonu

*Glottik :*

- T<sub>1</sub> : Mobilite normal  
T<sub>1a</sub> : Bir kord vokal tutulmuş  
T<sub>1b</sub> : İki kord vokal tutulmuş  
T<sub>2</sub> : Subglottik veya supraglottik bölgeye yayılım ve/veya mobilite azalmış,

- T<sub>3</sub> : Larenkste sınırlı ve glottik fiksasyon var,  
T<sub>4</sub> : Larenks dışına yayılım veya kartilaj invazyonu

*Subglottik :*

- T<sub>1</sub> : Subglottik bölgede sınırlı,  
T<sub>2</sub> : Glottise yayılım ve normal veya azalmış kord mobilitesi,  
T<sub>3</sub> : Larenkste sınırlı ve glottik fiksasyon var,  
T<sub>4</sub> : Larenks dışına yayılım veya kartilaj invazyonu

*Servikal lenf nodlarının klasifikasyonu :*

- N<sub>x</sub> : Nod metastazı için yeterli bilgi yok,  
N<sub>0</sub> : Klinik olarak pozitif lenf nodu yok,  
N<sub>1</sub> : Tek, ipsilateral; 3 cm'den küçük lenf nodu,  
N<sub>2a</sub> : Tek, ipsilateral, 3-6 cm arasında lenf nodu,  
N<sub>2b</sub> : Multipl, ipsilateral, 6 cm'den küçük lenf nodu,  
N<sub>3a</sub> : İpsilateral, 6 cm'den büyük lenf nodu,  
N<sub>3b</sub> : Bilateral lenf nodları,  
N<sub>3c</sub> : Kontralateral lenf nodu

*Uzak metastaz :*

- M<sub>0</sub> : Metastaz yok,  
M<sub>1</sub> : Uzak metastaz var.

*Stage grupları :*

- Stage I : T<sub>1</sub>, N<sub>0</sub>, M<sub>0</sub>,  
Stage II : T<sub>2</sub>, N<sub>0</sub>, M<sub>0</sub>,  
Stage III : T<sub>3</sub>, N<sub>0</sub>, M<sub>0</sub>, I<sub>1-2-3</sub>, N<sub>1</sub>, M<sub>0</sub>,  
Stage IV : T<sub>4</sub>, N<sub>0</sub>, M<sub>0</sub>, I<sub>1-2-3-4</sub>, N<sub>2-3</sub>, M<sub>0</sub>, T<sub>1-2-3-4</sub>, N<sub>1-2-3</sub>, M<sub>1</sub>,

### *Larenks kanserlerinin tedavisi :*

Kanser için ilk larenjektomi Theodore Billroth tarafından 1873'de tanımlanmıştır 1895'te Roentgen'in X-ray ışınlarını keşfi ile larenks kanserinin tedavisine radyoterapi ve daha sonra da kemoterapi eklenmiştir.

Epidermoid karsinomun biyolojik davranışının bilinmesi optimal tedaviye olanak verir. Beraberinde seçilecek cerrahi metodu belirleyen faktörler de vardır:

- 1- Yaş ve cins
- 2- Genel sağlık durumu
- 3- Hasta ve ailesinin kişisel tercihi ve sosyal çevresi
- 4- Cerrah ve radyoterapistin tecrübesine bağlı olarak tedavinin kolay uygulanabilirliği
- 5- Tümörün evresi ve lokalizasyonu

Yaş ve genel sağlık durumu primer olarak cerrahi risk ile ilişkilidir. Konservatif cerrahi sonrası sık görülen aspirasyon problemini tolare edilebilmesi için pulmoner fonksiyonların iyi olması gerekir.

#### A- Vertikal parsiyel larenjektomi

Vertikal parsiyel larenjektomi işlemi en sık T<sub>1</sub>,T<sub>2</sub> ve sınırlı subglottik yayılım gösteren T<sub>3</sub> glottik lezyonlarda tercih edilir. Minimal transglottik lezyonlarda da başarı sağlanabilir. Vertikal parsiyel larenjektomiler dört grupta incelenebilir:

- 1- Kordektomi
- 2- Hemilarenjektomi
- 3- Frontolateral vertikal parsiyel larenjektomi
- 4- Near total larenjektomi

#### B- Horizontal parsiyel larenjektomi

1. Supraglottik larenjektomi,
2. Ekstended supraglottik larenjektomi,
3. Parsiyel larengofarenjektomi,
4. Suprakrikoid parsiyel larenjektomi

### *Suprakrikoid parsiyel larenjektomi :*

Total larenjektominin gerekmediği vestibuler, ventriküler ve glottik karsinomlarda endikedir. Hyoid kemik, krikoid kartilaj ve arytenoidlerden birinin bırakılarak sesin korunduğu tekniklerdir.

Başlıca üç grupta incelenir :

- a- Krikohyoidopeksi (CHP),
- b- Krikohyoidoepiglottopeksi (CHEP),
- c- Frontal anterior larenjektomi

### C - Total larenjektomi :

#### *Boyun diseksiyonları*

Larenks kanserleri özellikle supraglottik ve subglottik lezyonlar boyun lenfatiklerine metastaz yapabilirler. Bu durumda boyun diseksiyonu da uygulanmalıdır. Boyun diseksiyonu çıkarılan lenf nodu grupları ve diğer yapılara göre sınıflandırılır. Lenf nodları dışında sınıflamayı etkileyen organlar spinal aksesuar sinir, sternokleidomastoid kas ve internal juguler vendir.

Boyun lenfatikleri cerrahi açıdan 5 seviyeye ayrılır :

1. Seviye : Submental ve submandibuler bölgeler,
2. Seviye : İnternal juguler ven boyunca dizilen lenf nodlarının üst 1/3'ü,
3. Seviye : İnternal juguler zincirin orta 1/3'ü,
4. Seviye : İnternal juguler zincirin alt 1/3'ü,
5. Seviye : Posterior servikal lenf nodları.

Buna göre boyun diseksiyonlarının sınıflandırılması şu şekildedir :

1. *Radikal boyun diseksiyonu* : Boynun bir tarafındaki 1.'den 5 seviyeye kadar olan lenf grupları çıkarılır. Spinal aksesuar sinir, internal juguler ven ve sternokleidomastoid kas (SCM) da birlikte çıkarılır.
2. *Modifiye radikal boyun diseksiyonu* : 5 seviyedeki tüm lenf grupları çıkarılır. Spinal aksesuar sinir, internal juguler ven ve SCM'den biri veya birkaçı korunur. 3 tipi vardır.



Tip I : Spinal aksesuar sinir korunur,

Tip II : Spinal aksesuar sinir ve internal juguler ven korunur,

Tip III : Spinal aksesuar sinir, internal juguler ven ve SCM korunur

Tip III'e aynı zamanda fonksiyonel boyun diseksiyonu da denir.

3. *Selektif boyun diseksiyonu* : Spinal aksesuar sinir, internal juguler ven ve SCM korunur. Primer tümörün yerleşim yerine göre metastaz olasılığı en yüksek olan lenf nodu grupları çıkarılır

Lateral boyun diseksiyonunda 2., 3. ve 4. seviye lenf nodları ; supraomohyoid boyun diseksiyonunda 1., 2., 3. seviye lenf nodları, genişletilmiş supraomohyoid boyun diseksiyonunda 1, 2, 3, 4 seviye lenf nodları çıkarılır. Posterolateral boyun diseksiyonunda 2, 3, 4, 5. seviye lenf nodlarının yanısıra suboksipital ve retroaurikuler lenf nodu grupları da çıkarılır.

4. *Genişletilmiş boyun diseksiyonu* : Burada rutin olarak çıkarılmayan retrofarengeal veya paratrakeal lenf nodu grupları ya da karotis arteri, M.levator scapula gibi yapılar da diseksiyona eklenir

#### *Diğer malign tümörler*

*Verrüköz karsinom* : Larenksin yassı hücreli karsinomunun bir varyantıdır. Daha çok glottik bölgede ve papillomatöz görünümündedir. Lenfatik yayılım nadirdir. Tedavisi cerrahidir. Parsiyel veya total larenjektomi uygulanır. Radyoterapi anaplastik değişikliğe yol açtığı için önerilmez.

*Adenokarsinom* : Larenksin nadir bir tümörü olup, minör tükrük bezlerinin bulunduğu subglottik veya supraglottik bölgede lokalizedir. Lokal agresif seyirlidir. En iyi total veya parsiyel larenjektomi ile tedavi edilir.

*Kondrosarkom* : Son derece nadir bir tümördür. En sık krikoid kartilajın posterior laminasında görülür. Genellikle yavaş büyür ve metastaz yapmazlar.

*Rabdomyosarkom* : Özellikle çocuklarda görülür. Pleomorfik, embriyonel, alveolar, bothyoid tipleri mevcuttur.

*Fibrosarkomlar* sıklıkla anterior vokal kordlar ve anterior komissür bölgesinden kaynaklanır.

Kanserli hastanın tedavisini belirlemede ve prognozu tahminde yardımcı olabilecek objektif verilere ihtiyaç duyulmaktadır. Son yıllarda tümörlerin ortaya çıkışında ve gelişiminde rol alan onkojenlerden sıkça bahsedilmektedir (4).

## ONKOJENLER

*p53* : *p53* SV40 ile transforme edilmiş hücrelerde bulunmuş ve tanımlanmış olup, 1979'da keşfedilen 393 aminoasitli 53 kD ağırlığında bir nükleer fosfoproteindir (5,19). *p53*'ün mutasyona uğramamış "wild tip" formunun hücre siklusu regülasyonunda rol oynadığı veya hücre proliferasyonunda genler için inhibitör etki gösteren transkripsiyonel faktör olduğu düşünülmektedir (6). Normal *p53* proteini hücreleri G<sub>1</sub> safhasında durdurarak DNA replikasyonu öncesinde potansiyel mutajenik ve karsinojenik hasarın onarımını sağlamaktadır (19,33,36). Normal hücrelerdeki hızlı döngü ve wild tip *p53* proteininin yarı ömrünün kısa olması (5-10 dk) nedeniyle konsantrasyonu düşüktür ve bundan dolayı da standart immunohistokimyasal yöntemlerle saptanamamaktadır (7). *p53* geni 17.kromozomun kısa kolunda p13 bandı üzerinde bulunmaktadır (8,9).

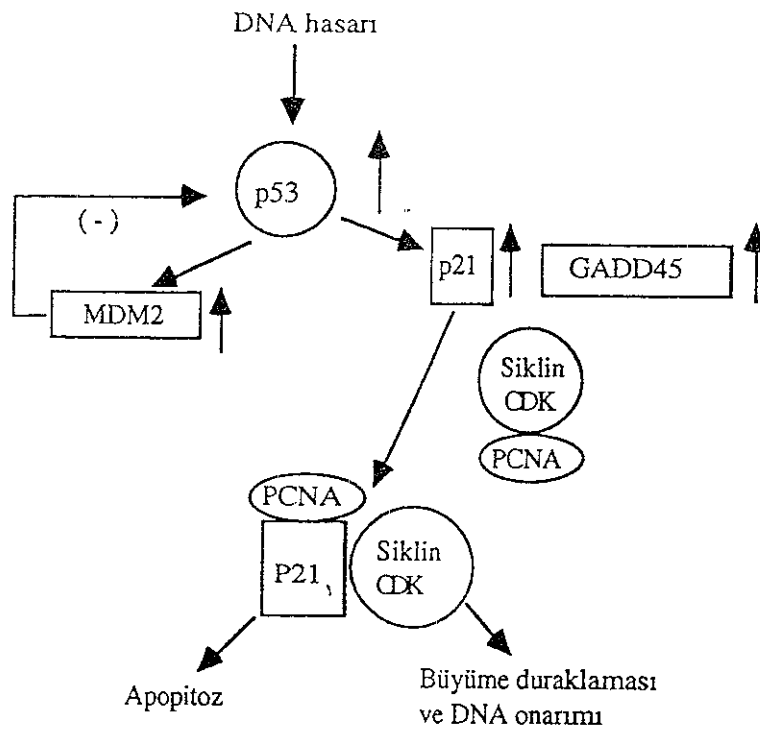
Mutasyonlar, proteinin bazı viral antijen veya hücre ürünlerine bağlanması gibi nedenlerle *p53*'ün yarı ömrü artabilir, inhibitör rolü azalabilir ve tümörogeneze neden olabilir. Mutant *p53* gen ürünlerinin yarı ömrünün uzun olması ve nükleusta birikmesi nedeniyle immunohistokimyasal yöntemlerle kolaylıkla saptanabilmektedir (9).

*p53*'ün tümör gelişimindeki moleküler temeli tam olarak açıklanamamıştır. *p53*, SV40 ile transforme hücrelerde transforme protein olan büyük T antijenine bağlanma özelliği gösterir. Bununla birlikte *p53*; adenovirus E1B, Tip 16 ve 18 papilloma virus E6 proteinine de bağlanır ve mutasyona uğrar (6,31,34,35).

Karsinogenez için başlıca risk faktörleri; DNA hasarına yanıtı, kromozom stabilitesini ve normal hücrelerin proliferasyon kapasitesini kontrol eden genlerdeki bozukluklardır (10). *p53* genin kodladığı nükleer protein DNA onarımı, hücre bölünmesi ve apoptoz ile hücre ölümü için önemli rol oynar (11). Hasarlı DNA, *p53* nükleer proteinin yapımını uyarır, *p53*'e bağlı olarak p21 ve Growth arreston DNA damage-DNA hasarına karşı oluşmuş büyüme durdurucu (GADD45) sentezini başlatır. Bu iki protein daha sonra replikatif DNA sentezinde kofaktör olan proliferating cell nuclear antigen (PCNA) ile etkileşirler. p21 proteini hücreleri büyüme siklusuna sokan siklin bağımlı kinaz enzimleri

inhibe eder p53 geni aktivasyonu; DNA bütünlüğü tekrar sağlanana kadar hücre büyümesini durdurur ve DNA onarımını gerçekleştirir (10,12)

p53 geninin aktivasyonu "apoptoz" adı verilen morfolojik olarak belli özellikleri gösteren programlı hücre ölümünü de tetikleyebilir (10) Aktive p53, p21 üzerinden hücre ölümünü engelleyen bcl-2'nin miktarını azaltıp, hücre ölümünü kolaylaştıran bax gen miktarını arttırarak hücreyi ölüme götürebilir. p53 geninin reversibl büyüme durmasını mı, yoksa apoptoza mı yol açacağı hücrenin aktivasyonun durumuna bağlıdır (Şekil 14). p53 geninde mutasyon olunca ortaya çıkan mutant protein hedef DNA'ya bağlanamamakta ve DNA hasarı olduğunda hücre döngüsünün durması veya ölümü olamamaktadır (10)



Şekil 14 Büyüme duraklaması ve apoptozun p53 tarafından düzenlenmesi.

p53 gende meydana gelen mutasyonlar çoğu insan tümörlerinde farklı oranlarda eksprese olmaktadır. Kolon, meme, akciğer ve beyin tümörlerinde yüksek oranda bulunurken, endometrium, tiroid, karaciğer, özefagus, baş-boyun tümörleri ve sarkomlarda düşük oranlarda eksprese olduğu gözlenmiştir (32)

*PCNA (Proliferating cell nuclear antigen)* : İmmunohistokimyasal yöntemler ile tümör proliferasyon aktivitesinin saptanması son zamanlarda oldukça yaygınlaşmıştır. PCNA son yıllarda doku proliferasyonunu belirlemede sıklıkla kullanılmaktadır. İlk kez Miyachi ve arkadaşları tarafından 1978'de tanımlandı. Sistemik lupus eritematosuslu (SLE) hastaların serumlarıyla reaktivasyona giren bir nükleer antijen olduğu belirtildi (13,14). 36 kD'luk nonhiston nükleer bir proteindir. Siklin DNA polimeraz  $\delta$  için bir kofaktördür.  $G_1/S$  interfazında pik yapar. M fazında ve istirahatteki hücrelerde artar. Stabil PCNA mRNA'nın dinlenme fazındaki hücrelerde yokluğu PCNA'yı kodlayan gende intron 4'ün varlığına bağlıdır. Bu intronun ortadan kalkmasıyla proliferasyon olan hücrelerde PCNA mRNA yüksek düzeylerde birikmektedir (13).

Yüksek PCNA ekspresyonu dalak nükleuslarında, intestinal mukozada, cildin bazal tabakasında lenf nodlarının germinal merkezinde bulunabilir. PCNA seviyesi proliferatif aktive ve solid tümörlü hastaların surviyi ile korelasyon göstermektedir (13).

*c-erbB-2 (Her-2/neu)* : İlk kez in utero etil nitrozüreye maruz kalan ve nöroblastom gelişen ratlarda tespit edilmiştir. Epidermal growth faktör reseptör ailesinden bir onkoprotein olup, 185 kD ağırlığında bir transmembran glikoproteindir. 17 kromozomun uzun kolunda lokalizedir (16). İmmun elektron mikroskopik çalışmalarda c-erbB-2 gen ürününün immün reaktivitesi sadece hücre membranında değil, aynı zamanda stoplazmik vakuollerde de gösterilmiştir. Yapılan son çalışmalarda c-erbB-2'nin hücre membranına bağlı veya hem membrana bağlı, hem de stoplazmada daha baskın lokalizasyonda olduğu rapor edilmiştir. c-erbB-2'nin overekspresyonunun yüksek proliferatif aktivite, düşük grade ve bölgesel lenf nodu yayılımı ile ilişkili olduğu gösterilmiştir (17). Meme kanserleri başta olmak üzere, adenokarsinomların birçoğunda yüksek düzeyde c-erbB-2 ekspresyonunun kötü prognozla ilişkili olduğu bildirilmektedir (18).

## MATERYAL VE METOD

Bu arařtırmada Ocak 1995 - Aralık 1998 tarihleri arasında Akdeniz Üniversitesi Tıp Fakóltesi Kulak Burun Boğaz Kliniđi'nde larenks karsinomu tanısı ile opere edilen ve düzenli takipleri olan 40 olgu deđerlendirildi. Olguların 38'i erkek, 2'si kadındır. Yařları 36-74 arasında deđişmekte olup, ortalaması 59.5'tir.

Çalıřmada prognozun belirlenmesinde lokal rekürrens ile uzak metastaz geliřip geliřmediđine bakılmıřtır. Bu incelemeler için olguların 3 yıllık takipleri deđerlendirmeye alınmıřtır.

Hastalarda klinik parametreler olarak sigara ve alkol alışkanlıđı, tümörün evresi, nod metastazının varlıđı, diferansiyasyon derecesi ve prognozları kaydedilmiř olup, p53, PCNA, c-erbB-2 pozitifliđi ile iliřkisi arařtırılmıřtır.

40 formalinle fikse, parafine gömölü biopsi materyali Akdeniz Üniversitesi Tıp Fakóltesi Patoloji Laboratuvarında deđerlendirildi. İmmunohistokimyasal boyamada primer antibodyler ve ana kitler Dako Firmasından sađlanmış olup, Streptavidin-Biotin kompleks yöntemi ařađıda belirtildiđi gibi uygulanmıřtır :

1. İmmunohistokimyasal boyama için Chromakin Gelatin Adhesive ile kaplanan lamlara alınmıř olan kesitler, 56°C'lik etüvde, parafini eritildikten sonra deparafinize ve dehidrate edildi.
2. Endojen peroksidaz enzim blokasyonu için %3'lük H<sub>2</sub>O<sub>2</sub> solusyonuyla dokular 10 dakika inkübe edildi. Preparatlar tamponlanmıř fosfat solusyonunda yıkanarak 5 dakika bekletildi.
3. Nonspesifik serumla "bloking serum (tavřan normal serumu)" ile dokular 20 dakika inkübe edildi.
4. Primer antibody ile üzerleri kaplanan doku kesitleri 60 dakika inkübe edildi. Preparatlar tamponlanmıř fosfat solusyonunda 5 dakika bekletildi.

5. Linking-Reagent, primer antibody ile enzim taşıyan antikor arası bağlayıcı görev yapan Reagent ile dokular 20 dakika inkübe edildi Preparatlar tamponlanmış fosfat solusyonunda 5 dakika bekletildi
6. Labeling-Reagent, streptavidin ile konjuge edilmiş horseradish ile dokular 20 dakika inkübe edildi Preparatlar tamponlanmış fosfat solusyonunda 5 dakika bekletildi.
7. Chromogenic substrate (DAB) ile 10 dakika inkübe edildi
8. Preparatlara HE ile zıt boyama yapıldı ve kapatıldı

Bütün inkübasyonlar oda sıcaklığında ve nemli ortamda uygulandı. Kromojen olarak DAB (Diaminobenzidine) kullanıldı ve oluşan kahverengi renk, reaksiyonun boyanma şiddetine göre pozitif (+) değerlendirildi. Lezyonun boyanmasını pozitif kabul etmek için epitelial hücrelerin çoğunun boyanması dikkate alındı

p53 için nükleus ve yer yer stoplazma, PCNA için nükleus, c-erbB-2 için stoplazma boyanması pozitif kabul edildi. Kullanılan antikorların özellikleri tablo 1'de gösterildi

İmmunohistokimyasal boyamada elde edilen sonuçlar ile klinik parametreler karşılaştırıldı. Gruplara ayrıldığı zaman vaka sayısının yetersiz olması nedeniyle istatistiksel değerlendirme yapılmamış olup, sonuçlar % olarak verilmiştir.

Antibody	Kaynak	Dilüsyon	Klon
p53	Dako	1 : 50	DO-7
PCNA	Dako	1 : 50	PC-10
c-erbB-2	Dako	1 : 50	Poliklonal

**Tablo 1.** Kullanılan immün boyaların özellikleri.

## BULGULAR

Larenksin yassı hücreli karsinom tanısı ile opere edilen 40 olgunun 38'i (%95) erkek, 2'si (%5) kadın idi. Erkek / kadın oranı 17/1 olarak saptandı (Tablo 2).

Cins	Olgu Sayısı	%
Erkek	38	95
Kadın	2	5
Toplam	40	100

**Tablo 2.** Olguların cinsiyete göre dağılımı

Tablo 3'de olguların klinik bulgularla değerlendirilmesi izlenmekte olup, yaşa göre dağılım incelendiğinde en genç hasta 36, en yaşlı hasta 74 yaşında idi ve yaş ortalaması 59.5 idi.

Tablo 4'de ise aynı olguların immunohistokimyasal değerlendirilmesi izlenmektedir.

Sıra	Yaş	Sigara	Alkol	Diferansiyasyon	Nod Metas	Evre
1	61	1 p/g, 41 y	--	İyi	-	I
2	48	1 p/g, 35 y	-	Orta	+	III
3	54	1 p/g, 40 y	70 cc/g, 40 y	Orta	+	III
4	53	3 p/g, 30 y	70 cc/g, 20 y	İyi	-	II
5	68	1 p/g, 53 y	-	Az	-	III
6	71	1 p/g, 20 y	10 cc/g, 15 y	İyi	-	III
7	52	1.5 p/g, 30 y	-	Orta	-	II
8	62	1 p/g, 40 y	-	İyi	-	II
9	58	2 p/g, 40 y	-	İyi	+	IV
10	53	2 p/g, 29 y	35 cc/g, 34 y	İyi	+	I
11	55	1 p/g, 50 y	-	Orta	-	I
12	57	2 p/g, 30 y	35 cc/g, 30 y	Orta	-	IV
13	67	1 p/g, 58 y	-	Orta	-	II
14	54	2 p/g, 35 y	20 cc/g, 25 y	İyi	-	I
15	65	1.5 p/g, 42 y	70 cc/g, 30 y	Orta	-	IV
16	69	1.5 p/g, 30 y	-	İyi	-	IV
17	61	1 p/g, 10 y	20 cc/g, 30 y	Orta	-	IV
18	74	1 p/g, 52 y	-	İyi	-	IV
19	36	-	-	İyi	-	I
20	65	1 p/g, 45 y	-	İyi	-	III
21	42	2 p/g, 30 y	-	Orta	-	III
22	64	2 p/g, 30 y	70 cc/g, 10 y	İyi	-	III
23	50	1.5 p/g, 25 y	-	Orta	+	IV
24	68	1 p/g, 50 y	-	İyi	+	III
25	52	1 p/g, 30 y	-	İyi	+	I
26	78	1 p/g, 60 y	-	Orta	-	I
27	43	2 p/g, 24 y	-	Orta	+	III
28	62	2 p/g, 40 y	70 cc/g, 20 y	İyi	-	III
29	63	1 p/g, 45 y	70 cc/g, 40 y	İyi	-	I
30	50	1/2 p/g, 35 y	-	Orta	-	III
31	60	1 p/g, 35 y	-	İyi	-	III
32	38	1 p/g, 16 y	-	İyi	-	I
33	52	1.5 p/g, 44 y	20 cc/g, 10 y	Orta	+	III
34	48	1 p/g, 20 y	-	Az	-	I
35	64	2 p/g, 35 y	-	Orta	+	III
36	52	1, 2 p/g, 30 y	-	Orta	+	IV
37	50	2 p/g, 30 y	-	İyi	-	III
38	52	2 p/g, 30 y	-	İyi	+	IV
39	60	1 p/g, 40 y	20 cc/g, 10 y	Az	+	III
40	42	1 p/g, 15 y	-	İyi	-	III

"p: paket, g: gün, y: yıl,"

**Tablo 3.** Vakaların klinik bulgularla değerlendirilmesi



Sıra	p53	PCNA	c-erbB-2
1	-	+	-
2	+	+	+
3	+	+	-
4	-	+	-
5	+	+	-
6	+	+	+
7	+	+	+
8	-	+	+
9	+	+	+
10	-	+	-
11	-	+	+
12	-	+	-
13	-	+	-
14	+	+	+
15	-	+	-
16	+	+	+
17	-	+	-
18	+	-	-
19	-	-	-
20	+	+	-
21	+	-	-
22	+	+	-
23	+	+	-
24	-	+	-
25	+	+	-
26	+	+	-
27	-	+	-
28	+	+	-
29	-	-	-
30	+	-	-
31	-	+	-
32	-	+	-
33	+	+	-
34	+	+	-
35	+	+	-
36	-	+	+
37	-	+	+
38	-	+	+
39	+	+	+
40	+	+	+

**Tablo 3.** Olguların immünohistokimyasal değerlendirilmesi.

40 olguda sigara ve alkol öyküsü ile p53, PCNA, c-erbB-2 pozitifliğinin ilişkisi incelendi (Tablo 5)

	p53				PCNA				c-erbB-2			
	Pozitif	%	Negatif	%	Pozitif	%	Negatif	%	Pozitif	%	Negatif	%
Sigara öyküsü mevcut	22	56.4	17	43.6	35	89.7	4	10.3	13	33.3	26	66.7
Sigara öyküsü yok	-	0	1	100	0	0	1	100	0	0	1	100
Alkol öyküsü mevcut	7	53.8	6	46.2	12	92.3	1	7.7	3	23.0	10	77.0
Alkol öyküsü yok	15	55.6	12	44.4	23	85.2	4	14.8	10	37.0	17	63.0

**Tablo 5.** Sigara ve alkol öyküsü ile p53, PCNA, c-erbB-2 pozitifliğinin ilişkisi.

Olguların 1'i hariç hepsinde sigara öyküsü mevcuttu. 36 hasta 20 yıl ve daha uzun süredir sigara kullanmıştı. Sigara öyküsü bulunan 39 hastanın 22'sinde (%56.4) p53 pozitif, 35'inde (%89.7) PCNA pozitif, 13'ünde (%33.3) c-erbB-2 pozitif izlendi. Sigara kullanmayan 1 hastada ise her üç immunohistokimyasal parametre negatif saptandı.

40 hastadan 13'ü ise alkol kullanıyordu. Bunların 7'sinde (%53.8) p53 pozitif, 12'sinde (%92.3) PCNA pozitif, 3'ünde (%23.0) c-erbB-2 pozitif saptadık. Alkol alan vakaların hepsi beraberinde sigara da kullanmaktaydı.

Olgular TNM sistemine göre klasifiye edilerek evrelendirildi. Evre I-II, evre III-IV şeklinde incelendi (Tablo 6).

		Evre I - II		Evre III - IV	
p53	Pozitif	5	35.7	17	65.4
	Negatif	9	64.3	9	34.6
PCNA	Pozitif	12	85.7	23	88.5
	Negatif	2	14.3	3	11.5
c-erbB-2	Pozitif	4	28.6	9	34.6
	Negatif	10	71.4	17	65.4

**Tablo 6.** Tümörün evresi ile p53, PCNA, c-erbB-2 pozitifliğinin değerlendirilmesi.

14 olgu evre I-II, 26 olgu evre III-IV olarak belirlendi. 14 olgunun 5'inde (%35.7) p53 pozitif, 12'sinde (%85.7) PCNA pozitif, 4'ünde (%28.6) c-erbB-2 pozitif saptandı. Evre III-IV kapsamına giren 26 vakanın ise 17'sinde (%65.4) p53 pozitifliği, 23'ünde (%88.5) PCNA pozitifliği, 9'unda (%34.6) c-erbB-2 pozitifliği gözlemlendi.

p53, PCNA, c-erbB-2 pozitifliği ile metastaz veya rekürrens varlığı değerlendirildi. Tablo 7'de evre I ve II olgular, tablo 8'de evre III ve IV olgular incelendi.

	p53				PCNA				c-erbB-2			
	Pozitif	%	Negatif	%	Pozitif	%	Negatif	%	Pozitif	%	Negatif	%
Rekürrens / metastaz mevcut	1	16.7	0	0	1	8.3	0	0	0	0	1	10.0
Rekürrens / metastaz yok	5	83.3	8	100	4	91.7	2	100	4	100	9	90.0

**Tablo 7.** Evre I ve II tümörlerde p53, PCNA, c-erbB-2 pozitifliği ile rekürrens veya metastaz varlığının ilişkisi.

	p53				PCNA				c-erbB-2			
	Pozitif	%	Negatif	%	Pozitif	%	Negatif	%	Pozitif	%	Negatif	%
Rekürrens / metastaz mevcut	1	5.9	4	44.4	5	21.7	0	0	3	33.3	2	11.8
Rekürrens / metastaz yok	16	94.1	5	55.6	18	78.3	3	100	6	66.7	15	88.2

**Tablo 8** Evre III ve IV tümörlerde p53, PCNA, c-erbB-2 pozitifliği ile rekürrens veya metastaz varlığının ilişkisi.

40 hastanın 6'sında rekürrens veya metastaz gelişti. 6 hastanın 5'inde lokal rekürrens görülürken, 1 hastada ise akciğer metastazı saptandı. Rekürrens gelişen 1 olgu evre II, diğer 5 olgu ise evre III-IV kapsamındaydı.

Evre I-II olgularda p53 negatifliği izlediğimiz 8 olgunun hiçbirinde rekürrens veya metastaz gözlemedik (%100). Bununla birlikte p53 pozitif olgularda %83.3'ünde rekürrens veya metastaz gözlemedik.

PCNA pozitif olguların hiçbirinde rekürrens veya metastaz gelişmezken (%100), c-erbB-2 negatif olguların %90'ında rekürrens veya metastaz görülmedi.

p53 pozitif vakaların %16.7'sinde PCNA pozitif vakaların %8.3'ünde rekürrens veya metastaz gelişirken, e-erbB-2 pozitif vakaların hiçbirinde rekürrens veya metastaz gözlenmedi.

Evre III-IV tümörlerde ise p53 negatif 9 olgunun 5'inde rekürrens veya metastaz görülmedi (%55.6). PCNA negatif olan 3 olgunun hiçbirinde rekürrens veya metastaz izlenmedi (%100). c-erbB-2 negatif olan 17 olgunun 15'inde rekürrens veya metastaz görülmedi (%88.2).

p53 pozitif 17 olgunun 1'inde (%5.9) rekürrens veya metastaz gelişirken, PCNA pozitif 23 olgunun 5'inde (%21.7) rekürrens veya metastaz görüldü. c-erbB-2 pozitifliği saptadığımız evre III-IV'deki 9 olgunun ise 3'ünde (%33.3) rekürrens veya metastaz gözledik.

Olguların spesmenlerinin patolojik değerlendirilmesine göre nodüler metastaz varlığı ile p53, PCNA ve c-erbB-2 pozitifliği karşılaştırıldı.

	p53				PCNA				c-erbB-2			
	Pozitif	%	Negatif	%	Pozitif	%	Negatif	%	Pozitif	%	Negatif	%
Nod metastazı mevcut	8	36.4	5	27.8	13	37.1	0	0	5	38.5	8	29.6
Nod metastazı yok	14	63.6	13	72.2	22	62.9	5	100	8	61.5	19	70.4

**Tablo 9.** p53, PCNA, c-erbB-2 pozitifliği ile nod metastazı varlığının ilişkisi.

40 olgunun 13'ünde nod metastazı belirlendi. p53 pozitif olguların %36.4'ünde, PCNA pozitif olguların %37.1'inde, c-erbB-2 pozitif olguların %38.5'inde nod metastazı görüldü. Buna karşılık p53 negatif belirlenen 18 olgunun 13'ünde (%72.2), c-erbB-2 negatif belirlenen 27 olgunun 19'unda (%70.4) nod metastazı görülmezken, PCNA negatif 5 olgunun hiçbirinde nod metastazı izlenmedi (%100).

Tümörün diferansiyasyonu ile p53, PCNA, c-erbB-2 pozitifliği değerlendirildi.

Diferansiyasyon	p53				PCNA				c-erbB-2			
	Pozitif	%	Negatif	%	Pozitif	%	Negatif	%	Pozitif	%	Negatif	%
İyi	10	45.5	11	61.1	18	51.4	3	60.0	8	61.5	13	48.2
Orta	9	40.9	7	38.9	14	40.0	2	40.0	4	30.8	12	44.4
Az	3	13.6	0	0	3	8.6	0	0	1	7.7	2	7.4

**Tablo 10.** p53, PCNA, c-erbB-2 pozitifliği ile diferansiyasyon derecesinin ilişkisi.

p53 pozitif belirlenen 22 hastanın 10'unda (%45.5) iyi derecede diferansiyasyon, 9'unda (%40.9) orta derecede diferansiyasyon, 3'ünde (%13.6) az diferansiyasyon saptandı.

PCNA pozitif 35 olgunun 18'inde (%51.4) iyi derecede diferansiyasyon, 14'ünde (%40.0) orta derecede diferansiyasyon, 3'ünde (%8.6) az diferansiyasyon görüldü.

c-erbB-2 pozitif 13 vakanın ise 8'inde (%61.5) iyi diferansiyasyon, 4'ünde (%30.8) orta derecede diferansiyasyon, 1'inde (%7.7) az diferansiyasyon izlendi.

Az diferansiyasyon gösteren 3 olguda p53 ve PCNA negatifliği gözlenmezken, bunların 2'sinde c-erbB-2 negatif belirlendi.

## TARTIŞMA

Larenks kanserlerinde prognozu etkileyebilecek birçok faktör vardır: Yaş, cins, tümörün yeri, evresi, tümörün tipi, boyunda lenfadenopati varlığı, cerrahi sınırdaki tümör, sigara ve alkol öyküsü. Tümörün evresinin en önemli prognostik faktör olduğu belirtilmekle beraber, son yıllarda immunohistokimyasal değerlendirmenin de prognoza etkileri üzerine çalışmalar yoğunlaşmış ve bununla ilgili değişik sonuçlar bildirilmiştir.

Baş boyun bölgesinin yassı hücreli karsinomunda en sık değişikliğe uğrayan gen p53 genidir. Larenks ve hipofarenksin lenfoepitelial karsinomlarının %88'inin p53 immunopozitivite gösterdiği bildirilmiştir. Tüm vakalarda tümörün %50'si veya daha fazlasında p53 pozitifliği saptanmıştır (34). Resnick ve arkadaşları bu oranı %77 olarak belirtmişlerdir (26). Bizim çalışmamızda p53 pozitifliği %55'tir.

Karsinojenik ajan olan sigara da p53 abnormalitelerine yol açan önemli bir faktördür. Sigara kanser mortalitesinin önlenilebilir bir sebebidir. Erkeklerde kanser ölümlerinin %40'ı, kadınlarda %20'si buna bağlıdır. Sigara tümörü başlatıcı, karsinojen ve kokarsinojen etki gösterir. Sigaranın bileşiminde bulunan polinüklear hidrokarbonlar DNA abnormalitesini indükleyerek mutasyona neden olur (29).

Bizim çalışmamızda olguların %97.5'i sigara içmekteydi ve bunlarda p53 pozitifliğini %56.4 olarak saptadık. 13 hastamızda ise hem sigara, hem alkol öyküsü vardı. p53 pozitifliği alkol alan ve almayan hastalarda birbirine yakın olduğu için alkolün p53 overekspresyonu ile ilişkili olmadığı kanısına vardık.

Field ve arkadaşları, sigara içmeyen olgularla karşılaştırıldığında sigara öyküsü bulunan tümörlerde p53 pozitifliğinin daha yüksek insidanda olduğunu belirttiler (20).

Nylander ve Gustafsson da baş boyun bölgesinin yassı hücreli karsinomlu hastalarında p53 ekspresyonunu değerlendirdiler. 33 tümörlü olgunun 21'inde p53 pozitifliği

saptadılar (%66). Tüm hastaların 22'sinde sigara öyküsü mevcuttu ve bunların 10'unda p53 negatif saptadılar. Sigaranın p53 proteininin akümülyasyonunu indüklemediği kanısına vardılar (21)

Boyle ve arkadaşları ise baş boyun kanserli hastalar üzerinde yaptıkları arařtırmada, p53 mutasyonu gözlediler. 26 hastanın 25'inde sigara alışkanlığı izlediler. Mutasyon görülmeyen 38 olgunun ise sadece 1'inde minimal sigara ve alkol öyküsü olduğunu belirttiler. Sigaradaki karsinojenlerin bu mutasyonlara sebep olabileceği kanısına vardılar (22)

Lee ve arkadaşları da üst solunum yollarındaki yassı hücreli karsinomlarda p53 insidansındaki artışın, bu bölgelerin alkol ve sigaraya maruz kalması ile ilişkili olabileceğini belirtmişlerdir (23)

Çalışmamızda tümörün evresi arttıkça p53 pozitifliğinin daha fazla olduğunu gözlemledik. Evre I ve II olgularda p53 pozitifliği %35.7 iken, evre III-IV olgularda %65.4 olarak belirledik. Tümörün evresi arttıkça p53 pozitifliği insidansının arttığı kanısına vardık.

Nagueira ve arkadaşları Boston Üniversitesinde yaptıkları arařtırmada T<sub>4</sub> tümörlerde lokal invazyonun yaygınlığı ile p53 pozitifliğinin ilişkili olduğunu belirttiler. T<sub>3</sub> - T<sub>4</sub> olguların %50'sinde metastaz veya rekürrens saptadılar ve survinin kısalacağını ifade ettiler. Hiç p53 pozitifliği olmayan olgularda lokal invazyonun daha az bulunduğunu ve tümör evresinin daha düşük olduğunu belirttiler. Bu vakaların hiçbirisinde rekürrens gelişmemiştir. Yüksek evrelerle p53 pozitifliği arasında anlamlı ilişki saptanırken, rekürrens ile p53 pozitifliği arasında korelyasyon izlemediler (25)

Nylander ve Gustafson da baş boyun bölgesinde tümörü olan olgulardan p53 pozitif olanların %86'sının T<sub>3</sub>-T<sub>4</sub>, p53 negatif olanların ise %67'sinin T<sub>1</sub>-T<sub>2</sub> tümör olduğunu belirttiler. p53 ekspresyonu ile tümörün evresi arasında korelyasyon bulunduğunu ifade ettiler (21)

Wood ve arkadaşları ise baş-boyun kanserinde p53 overekspresyonu ile survi arasında anlamlı ilişki olmadığını, ancak p53 mutasyonu ile hızlı tümör proliferasyonu ve kötü survi arasında ilişki bulunduğunu belirtmişlerdir. Lavielle ve Brambille ise p53 ekspresyonu ve tümörün diferansiyasyonu ve evresi arasında korelyasyon olmadığını ifade etmişlerdir (17)

Çalışmamızda 6 hastada lokal nüks gözledik. Üç hastamızda tümör evre-IV olup, mümkün olan en geniş cerrahi rezeksiyon uygulandı. Ancak operasyon sırasında aldığımız

cerrahi sınırdaki doku örneklerinde tümörün devam ettiğini gördük. Hastaları postop dönemde yara iyileşmesini takiben radyoterapiye gönderdik, fakat kısa sürede rekürrens gelişti. Bir hastamız ise kadın olup, evre-III supraglottik tümördü. Hasta total larenjektomiye kabul etmediği için parsiyel larenjektomi uygulandı. Postop erken dönemde lokal rekürrens izlendi. Ancak hasta radyoterapi ve kemoterapiyi de kabul etmedi. Evre III olan bir hastamızda da akciğer metastazı gelişti. Evre I-II ve evre III-IV olgularda p53 pozitif olanlarda rekürrens riskini düşük oranda gözledik.

Boyle ve arkadaşlarına göre baş boyun tümörlerinde p53 mutasyon varlığı veya yokluğu yaş, seks, tümörün yeri, büyüklüğü ve evresi ile ilişkili değildi (22).

Biz çalışmamızda 13 olguda nod metastazı saptadık. p53 pozitif olguların %36,4'ünde nod metastazı varken, %63,6'sında nod metastazına rastlamadık. Orta derecede diferansiye olguların yarısından fazlasında p53 pozitifliği izlerken, az diferansiye olguların hepsinde p53 pozitifliği gözledik. Tümörün diferansiyasyon derecesi ile p53 pozitifliğini değerlendiren literatür bilgisine rastlamazken, bu konuda yorum yapabilmek için vaka sayısını arttırmak gerektiği kanısına vardık.

Resnick ve arkadaşları larengeal tümörler üzerine yaptıkları araştırmada p53 pozitifliğinin nod metastazı ile korelasyon göstermediğini ve p53 pozitifliğinin surviyi etkilemediğini belirttiler (26). Nagueira ve Dolan da baş boyun kanserlerinde p53 pozitifliği ile lenf nodu metastazı arasında ilişki bulunmadığını ifade ettiler (25).

Lee ve arkadaşları da kemik, kartilaj, sinir ve kan damarları invazyonunun p53 mutasyonu ile korelasyon göstermediğini belirten bir makale yayınladılar (23).

p53 pozitifliği kolon, meme, endometriyum kanserlerinin agresif davranışı ile ilişkili bulunduğu halde, baş boyun tümörlerinin %80'inde p53 overekspresyonunun tümörün yeri, evresi, nod metastazı, grade'i, vasküler invazyonunun varlığı arasında korelasyon göstermediği belirtilmiştir (27,28). Maestro ve arkadaşları 58 larengeal karsinomlu hastanın %60'ında p53 pozitif saptamışlar, ancak klinikopatolojik korelasyon olmadığını ifade etmişlerdir (28).

p53 proteinindeki değişiklikler, akciğer, özefagus, baş, boyun, meme, serviks kanserlerinde erken dönemlerde; mide, beyin, karaciğer, over tümörlerinde ise geç dönemlerde meydana gelir (29).



cerrahi sınırdaki doku örneklerinde tümörün devam ettiğini gördük. Hastaları postop dönemde yara iyileşmesini takiben radyoterapiye gönderdik, fakat kısa sürede rekürrens gelişti. Bir hastamız ise kadın olup, evre-III supraglottik tümördü. Hasta total larenjektomiye kabul etmediği için parsiyel larenjektomi uygulandı. Postop erken dönemde lokal rekürrens izlendi. Ancak hasta radyoterapi ve kemoterapiyi de kabul etmedi. Evre III olan bir hastamızda da akciğer metastazı gelişti. Evre I-II ve evre III-IV olgularda p53 pozitif olanlarda rekürrens riskini düşük oranda gözledik.

Boyle ve arkadaşlarına göre baş boyun tümörlerinde p53 mutasyon varlığı veya yokluğu yaş, seks, tümörün yeri, büyüklüğü ve evresi ile ilişkili değildi (22).

Biz çalışmamızda 13 olguda nod metastazı saptadık. p53 pozitif olguların %36,4'ünde nod metastazı varken, %63,6'sında nod metastazına rastlamadık. Orta derecede diferansiye olguların yarısından fazlasında p53 pozitifliği izlerken, az diferansiye olguların hepsinde p53 pozitifliği gözledik. Tümörün diferansiyasyon derecesi ile p53 pozitifliğini değerlendiren literatür bilgisine rastlamazken, bu konuda yorum yapabilmek için vaka sayısını arttırmak gerektiği kanısına vardık.

Resnick ve arkadaşları larengeal tümörler üzerine yaptıkları araştırmada p53 pozitifliğinin nod metastazı ile korelasyon göstermediğini ve p53 pozitifliğinin surviyi etkilemediğini belirttiler (26). Nagueira ve Dolan da baş boyun kanserlerinde p53 pozitifliği ile lenf nodu metastazı arasında ilişki bulunmadığını ifade ettiler (25).

Lee ve arkadaşları da kemik, kartilaj, sinir ve kan damarları invazyonunun p53 mutasyonu ile korelasyon göstermediğini belirten bir makale yayınladılar (23).

p53 pozitifliği kolon, meme, endometrium kanserlerinin agresif davranışı ile ilişkili bulunduğu halde, baş boyun tümörlerinin %80'inde p53 overekspresyonunun tümörün yeri, evresi, nod metastazı, grade'i, vasküler invazyonunun varlığı arasında korelasyon göstermediği belirtilmiştir (27,28). Maestro ve arkadaşları 58 larengeal karsinomlu hastanın %60'ında p53 pozitif saptamışlar, ancak klinikopatolojik korelasyon olmadığını ifade etmişlerdir (28).

p53 proteinindeki değişiklikler, akciğer, özefagus, baş, boyun, meme, serviks kanserlerinde erken dönemlerde; mide, beyin, karaciğer, over tümörlerinde ise geç dönemlerde meydana gelir (29).

Agresif biyolojik davranışı gösteren en önemli kriterlerinden birisi tümörün sellüler proliferasyon oranıdır. Son zamanlarda mortalite ve tümörün rekürrens ve metastaz oranı ile ilişkisini araştırmak için birkaç proliferasyon markını üzerinde durulmuştur. En yaygın kullanılan proliferasyon markımları timidin label indeks, bromodeoksiüridin label indeks, Ki-67, DNA polimeraz- $\alpha$ , DNA flow cytometry ve PCNA'dır (37).

PCNA skorları kolon, meme, üriner sistem tümörlerinin grade'i ile korelasyon gösterir. PCNA'nın overekspresyonu farengal, servikal ovarian ve akciğer kanserlerinde kötü survi ile ilişkilidir (13).

Yaptığımız araştırmada larenks karsinomlu olguların %88.5'inde PCNA pozitifliği saptadık. Sigara öyküsü bulunan hastalarda PCNA pozitifliği %89.7 gibi yüksek bir değerdedi. Aynı şekilde alkol alan hastalarda da PCNA pozitifliği yüksekti (%92.3). Ancak alkol kullanmayanlarda da PCNA insidansı yüksek olduğu için (%85.2) alkolün PCNA overekspresyonuna direk etkisi olmadığını düşündük. Literatürde bu konuda bilgiye rastlanmamaktadır. Evre I-II olguların %85.7'sinde, evre III-IV olguların %88.5'inde PCNA pozitif olarak belirledik. Her iki evrede de PCNA pozitifliğinin yüksek ve birbirine yakın değerlerde olduğunu gözledik. PCNA pozitifliğinin tümörün evresi ile ilişkili olmadığına kanaat getirdik, bulgularımız literatür ile uyumluydu. Histopatolojik değerlendirmede nod metastazı saptadığımız olgularda PCNA pozitifliği %37.1 iken, nod metastazı olmayanlarda %62.9 gibi yüksek bir değeri. PCNA'nın negatif olduğu hiçbir hastada ise nod metastazı görmedik. Az diferansiye olgularda da iyi ve orta derecede diferansiyasyona göre daha düşük oranda PCNA pozitifliği saptadık. PCNA'nın negatif olduğu 5 hastamızın hiçbirinde rekürrens gelişmezken, tümörün evresi arttıkça PCNA pozitif olgularda rekürrens riskinin arttığını gözledik.

Welkoborsky ve arkadaşları larenks kanserli hastaların survi ve rekürrens oranlarını değerlendirmek için çeşitli proliferasyon markımları kullandılar. T<sub>4</sub> tümörlerde proliferatif hücre fraksiyonunun daha yüksek değerlerde olduğunu saptadılar. PCNA'nın tümör progresyonu ve proliferasyon oranı ile tümörün evresi arasında ilişki bulunmadığını, ancak rekürrens gösteren tüm tümörlerde yüksek proliferasyon olduğunu ve bunun da tümörün agresifliği ile ilişkili olduğunu ifade ettiler. Larengeal karsinomlu hastalarda PCNA'nın prognozla ilişkisini istatistiksel olarak anlamlı buldular (38).

Wen ve arkadaşları larengeal lezyonlarda PCNA pozitifliğini değerlendirdiler Ciddi displazi, kanser hücreleri ve özellikle metastatik lenf nodlarında boyanmanın yoğun olduğunu gözlemlediler Hafif displazide ise sadece zayıf, diffüz bir boyanma izlediler. TNM evrelemesi ile PCNA skorları arasında korelasyon olduğunu belirttiler (39).

Zhao ve Hirano larenksin premalign lezyonlu 44 olgudan 41'inde (%93) PCNA pozitifliği saptadılar. Premalign lezyonlardaki ortalama PCNA indeksinin (PCNA pozitif nükleusların yüzdesi) %22 olduğunu gözlemlediler ve bunun normal dokularla karşılaştırıldığında anlamlı derecede (%42) yüksek olduğunu belirttiler Düşük PCNA ekspresyonu gösteren 16 vakanın hiçbirinde invaziv karsinoma gelişmemiş ve bunların 3'ünde (%18,8) rekürrens gelişmişti. Orta derecede PCNA ekspresyonu olan 20 vakadan 4'ünde (%20) invaziv karsinom gelişmiş ve 6'sı (%75) nüksetmişti Yüksek PCNA ekspresyonunun rekürrens ve kanserizasyon yüzdesinin daha yüksek olduğunu belirttiler. Araştırmalarında şu sonuçlara vardılar :

1. PCNA immunostaining hücresel proliferasyonun değerlendirilmesinde kullanılabilir,
2. PCNA pozitifliği, baş-boyun kanserlerinde histolojik diferansiyasyonla korelasyon göstermektedir,
3. PCNA indeksi, karsinoma insitu'yu ciddi displazilerden ayırt etmede kullanılabilir,
4. Premalign lezyonların izlenmesinde yararlı olabilir,
5. PCNA pozitifliği, karsinoma insitu'nun invaziv lezyona ilerleyip ilerlemeyeceğinin belirlenmesinde yardımcı olabilir,
6. Zor vakalarda PCNA; potansiyel bir tanı aracı olarak kullanılabilir (14).

Zidar ve arkadaşları ise, larenksin benign ve malign epitelial lezyonlarında PCNA ekspresyonunu değerlendirdiler Larenksin yassı hücreli karsinomunda karsinomun grade'i ve PCNA yüzdesi arasında anlamlı bir korelasyon saptamadılar Karsinomun grade'i ve epitelial hiperplazinin ciddiyeti ile proliferatif fraksiyonun progressif olarak arttığını ifade ettiler (40).

Felix ve arkadaşları da tükürük bezi tümörlerinde tümörün agresifliği ile yüksek PCNA seviyesinin ilişkili olduğunu belirttiler (41).

Nylander ve Gustafson baş-boyun bölgesinin 33 yaşlı hücreli karsinomlu olgularının hepsinde PCNA pozitifliği saptadılar. PCNA pozitifliği ile tümörün T ve N evreleri arasında ilişki olmadığını belirttiler (21).

Resnick ve arkadaşları ise PCNA pozitifliğinin nod metastazı ile korelasyon göstermediğini, PCNA'nın surviyi etkilemediğini ifade etmişlerdir. Yüksek PCNA değerlerinin tümörün agresif davranışı ile korelasyon gösterdiğini belirtmişlerdir (26).

Farengeal karsinomlarda da PCNA ekspresyonunun azalmış survi ile korelasyon gösterdiği, ancak tümörün büyüklüğü, nod metastazı ve grade'i ile ilişkisi olmadığı belirtilmektedir (42).

Dobras ve Olzewski ilerlemiş larenks karsinomlarında PCNA'nın prognostik önemini araştırdılar. PCNA skorları ile survi arasında korelasyon saptadılar. 35 olguda (%71.4) düşük PCNA skoru, 15 olguda (%36.6) yüksek PCNA skoru belirlediler ve yüksek PCNA skorlu hastalarda lenf nodu metastazı sayısının arttığını gözlemlediler. Ancak PCNA skoru ile tümörün diferansiyasyonu, tümörün büyüklüğü arasında korelasyon izlemediler. İlerlemiş larenks kanserli hastalarda PCNA'nın prognostik faktör olabileceği kanısına vardılar (43). Bizim araştırmamızda, az diferansiyasyon gösteren vakalarımızın sayısı düşük olduğu için PCNA, p53, c-erbB-2 pozitifliğinin diferansiyasyon derecesi ile ilişkisini değerlendirmek zordu.

Golusinski ve arkadaşları yaptıkları retrospektif araştırmada tümörlerin çoğunun T<sub>3</sub> (%43), T<sub>4</sub> (%18) olduğunu gözlemlediler ve pozitif boyanmanın p53 için %70, PCNA için %80 olduğunu belirttiler. Tümörün evresi ile immunohistokimyasal boyanmanın pozitif bir korelasyon gösterdiğini ifade ettiler. Tümörün agresif davranışı ve proliferatif aktivitesi ile de anlamlı bir korelasyon izlemediler (44).

Hake ve Eckel parsiyel lazer rezeksiyonu uyguladıkları larenks karsinomlu hastalarda tümörün rekürrens riski ve survi ile PCNA ekspresyonu arasında zayıf bir ilişki gözlemlerken, p53 ekspresyonu ile bir korelasyon olmadığını belirttiler (45).

Urano ve Iwata ise vokal kordlarda hiperplazi, displazi, invaziv kanser vakalarında histolojik atipi arttıkça PCNA pozitifliğinin artış gösterdiğini ifade ettiler. İlerlemiş ve rekürrens gösteren kanserlerde PCNA ekspresyonunun yüksek olduğunu, kanser

vakalarında ise tümörün evresi ve diferansiyasyonu ile anlamlı ilişki bulunmadığını gözlemlediler (46)

Pignatoro ve arkadaşları, larenksin premalign lezyonlarında tümörün progresyonu ile PCNA indeksinin anlamlı ilişki gösterdiğini ve bunun da tedavinin seçiminde yardımcı olduğunu belirtmişlerdir PCNA indeksi tümörün agresifliğini gösterdiği için metastaz ve lokal rekürrens riskindeki artışla ilişkili olabileceğini ifade ettiler (47,48)

c-erbB-2 onkogeninin fonksiyonel abnormalitelerinin glandüler dokuların, özellikle de memenin karsinogenezisinde kritik olayı yarattığı düşünülmektedir (49,56,57,58) Bu konudaki yayınların çoğunluğu meme ve over kanserlerindeki prognoz ile c-erbB-2'nin ilişkisi üzerinedir

Araştırmamızda vakaların %32,5'inde c-erbB-2 pozitifliği saptadık Somers ve Cartwright baş-boyun karsinomlu 21 olgudan hiçbirinde c-erbB-2 artışı izlememişlerdir (53). Luzor ve arkadaşları ise, larengeal papillomlu 24 hastadan sadece 2'sinde c-erbB-2 pozitifliği saptamışlardır (54).

Riviere ve arkadaşları baş-boyun ve meme kanserlerinde c-erbB-2 ekspresyonunu değerlendirdiler. Oral mukoza, epiglot ve larênksten oluşan 14 yassı hücreli karsinom olgusunun hiçbirinde c-erbB-2 overekspresyonuna rastlamadılar. Normal veya inflame bir mukozadaki kadar c-erbB-2 ekspresyonu gözlediler. Aksine memenin metastatik adenokarsinomlarının hepsinde overekspresyon izlediler (50)

Demirel ve arkadaşları da larenksin yassı hücreli karsinomlu 41 vakanın hepsinde c-erbB-2'nin negatif olmasının, larenks tümörlerinin en azından bir kısmında bu proteinin eksprese edilmediği kanısına vardılar (55)

Gale ve Zidar larenksin epitelial hiperplastik lezyonlarında c-erbB-2 overekspresyonunu değerlendirdiler 43 vakanın çoğunluğunda c-erbB-2'nin zayıf pozitiflik gösterdiğini belirttiler c-erbB-2 pozitifliği ile tümörün grade'i arasında anlamlı bir korelasyon saptamadılar C-erbB-2'nin klinik değerinin az olduğunu vurgulayarak larenksin epitelial hiperplastik lezyonları için güvenilir bir prognostik faktör olamayacağı kanısına vardılar (51).

Weinstein ve Nuamah 32 supraglottik larenks karsinomlu hastayı izlediler. Olguların %34'ünde c-erbB-2 pozitifliği gözlediler Tüm vakalarda, onkogenin prognostik önemini değerlendirmek için uzun dönem takiplerinin güvenilir olduğunu belirttiler c-erbB-2 ile uzak metastaz arasında anlamlı korelasyon saptadılar (52)

Sugano ve arkadaşları tükürük bezi tümörleri üzerine yaptıkları çalışmada c-erbB-2 pozitif tümörlerin daha ilerlemiş olduğunu ve bunların tamamen eksizyonunun zor olduğunu belirtmişlerdir. c-erbB-2 pozitifliğinin lenf nodu metastazı ile korelasyon gösterdiğini ifade etmişlerdir. 5 yıllık survi, pozitiflik gösterenlerde %20, negatif tümörlerde %58 olarak belirlenmiştir. Histolojik diferansiyasyonla c-erbB-2 overekspresyonu arasında da korelasyon saptanmamıştır (18).

Bizim çalışmamızda tümörün evresi arttıkça c-erbB-2 pozitifliğinin arttığını gözledik. Evre I-II olgularda c-erbB-2 pozitif olanların hiçbirinde rekürrens veya metastaz gelişmezken, evre III-IV tümörlerde pozitiflik gösterenlerin %33.3'ünde rekürrens gelişti. Nod metastazının da c-erbB-2 pozitif olgularda negatif olanlara göre daha yüksek olduğunu gözledik.

Sigara kullananlarda c-erbB-2 pozitifliğini %33.3, negatifliğini ise %66.7 olarak belirledik. Alkol almayan hastalarımızda c-erbB-2 pozitifliğinin daha yüksek insidanda (%37.0) olduğunu gözledik. c-erbB-2 ekspresyonunun sigara ve alkol alımı ile ilişkili olmadığına kanaat getirdik. Literatürde bu konu ile ilgili bilgiye rastlamadığımız için daha fazla sayıda hastanın değerlendirilmesi gerektiğini düşündük.

## SONUÇ

- p53 geni 17 kromozomun kısa koluna yerleşmiştir. İnsan tümörlerinde en sık genetik değişikliğe uğrayan genidir. Normal hücrelerde p53 geni bulunur, ancak düşük seviyede olduğu için ölçülemez. Mutasyona uğradığı zaman yarı ömrü uzadığı için tesbit edilir.
- Baş-boyun bölgesinin yassı hücreli karsinomlarında sigara öyküsü bulunanlarda p53 pozitifliği daha yüksek insidanstadır. Sigaradaki karsinojenler p53 genindeki mutasyonlara sebep olabilir. p53 ekspresyonu ile alkol kullanımı arasında ise anlamlı ilişki yoktur. PCNA ve c-erbB-2'nin sigara ve alkol ile ilişkisini değerlendirmek için daha fazla sayıda araştırmaya gerek vardır.
- p53 overekspresyonu ile tümörün evresi arasında korelasyon mevcuttur.
- p53 pozitifliği nod metastazı ile korelasyon göstermemekte ve surviyi etkilememektedir.
- PCNA doku proliferasyon aktivitesini göstermekte olup, tümörün evresi ile ilişkili değildir. Tümörün evresi arttıkça PCNA pozitif olgularda rekürrens riski artış göstermektedir. Bu nedenle ilerlemiş larenks kanserli hastalarda prognostik faktör olabilir.
- PCNA pozitifliği nod metastazı ile korelasyon göstermemektedir, tümörün diferansiyasyonu ile ilişkili değildir.
- c-erbB-2 17 kromozomun uzun kolunda lokalizedir.
- Larenks kanserli olgularda c-erbB-2 pozitifliğine düşük oranda rastlanmaktadır.
- c-erbB-2 pozitifliği nod metastazı ile korelasyon göstermemektedir. Larenks kanserli hastalarda c-erbB-2 insidansı düşük olduğu için klinik değeri azdır.

## ÖZET

Akdeniz Üniversitesi Tıp Fakültesi Kulak Burun Boğaz Hastalıkları Kliniğinde larenks kanseri tanısı ile opere edilen 40 hasta değerlendirmeye alındı.

Hastaların yaş, cins, sigara ve alkol alışkanlıkları kaydedilerek, histopatolojik incelemeye göre nod metastazı varlığı ve tümörün diferansiyasyon derecesi belirlendi.

TNM sistemine göre hastalar klasifiye edildi. Operasyon sonrası 3 yıllık takibe alındı.

Formalinle fikse parafine gömülü 40 biopsi materyali Akdeniz Üniversitesi Tıp Fakültesi Patoloji Laboratuvarında değerlendirildi. p53, PCNA, c-erbB-2 için immunohistokimyasal boyama yapıldı.

Sigara ve alkol alışkanlığı, nod metastazının varlığı, tümörün diferansiyasyon derecesi ve survi ile p53, PCNA ve c-erbB-2 pozitifliği ile karşılaştırıldı ve prognoza etkileri değerlendirildi.



## KAYNAKLAR

- 1 Jones SR, Myers EN, Barnes S, et al : Benign neoplasms of the larynx. *Otolaryngol Clin North Am*, 17: 151, 1984.
- 2 Tucker F, et al : The anatomy of laryngeal cancer. Ed Alberti, Centennial Conference of Laryngeal Cancer. Appleton Century Crofts. New York, 1976.
- 3 Keser R, Bacacı K, Gürser G, Aksoy F, Balkan E : Macroscopical and histological researches in larynx carcinoma. *Oto Rhino Laryngology* 32, 1982.
- 4 Bookstein R, Alfred DC, et al : Recessive oncogenes. *Cancer*; 71: 1179-1186, 1993.
- 5 Soussi T, Caron C, May P, et al : Structural aspects of the p53 protein in relation to gene evaluation. *Oncogene* 5: 945-952, 1990.
- 6 Hollstein M, Sidransky D, Vogelstein B, et al : p53 mutations in human cancers. *Articles*; 49-53, 1991.
- 7 Brambilla E, Gazzeri S, Marro D, et al : Immunohistochemical study of p53 in human cancer. *Am J Pathol*; 143: 199-210, 1993.
- 8 Coulter LK, Wolber R, Tron VA, et al : Site specific comparison of p53 immunostaining in squamous cell carcinomas. *Human Pathology*, Vol 26, No 5; 531-3, May 1995.
- 9 Cerutti P, Hussain P, Pourzand C, et al : Mutagenesis of the H-ras protooncogene and the p53 tumours suppressor gene. *Cancer Res*, 54: 1934-1938, 1994.
- 10 Carson DA, Lois A : Cancer progression and p53. *Lancet*, 8981: 1009-1011, 1995.
- 11 Lowe JW, Ruley HE, Jacks T, et al : p53 dependent apoptosis modulates the cytotoxicity of anticancer agents. *Cell*, 74: 957-967, 1993.
- 12 Esposito V, Baldi A, Luca AD, et al : Prognostic value of p53 in non-small cell lung cancer: Relationship with proliferation cell nuclear antigen and cigarette smoking. *Hum Pathol*, 28: 233-237, 1997.
- 13 Robert A, Frankenthaler Adel K El-Naggar, Nelson G, et al: High correlation with survival of proliferating cell nuclear antigen expression in mucoepidermoid carcinoma of parotid gland. *Otolaryngol Head and Neck Surgery*, 111: 460-466, 1994.
- 14 Zhoo R, Hirano M, Kurita S : Expression of proliferating cell nuclear antigen in premalignant lesions of the larynx. *Am J Otolaryngol*, 17: 36-44, Jan-Feb 1996.

15. Linden MD, Torres FX, Kubus J, Zaiba RJ : Clinical application of morphologic and immunocytochemical assessment of cell proliferation. *Am J Clin Pathol*, 162: 285-294, 1990
16. Day J, Digiuseppe J, Yeo C : Immunohistochemical evaluation of her-2/neu expression in pancreatic adenocarcinoma and pancreatic intraepithelial neoplasms. *Human Pathol*, 27: 119-124, Feb 1996
17. Laviella JP, Brambilla E, Riva-Laviella C, et al: Immunohistochemical detection of p53 protein in preneoplastic lesions and squamous cell carcinoma of the head and neck. *Acta Otolaryngol (Stockholm)*, 115: 334-339, 1995
18. Sugano S, Mukai K, Tsuda H: Immunohistochemical study of c-erbB-2 oncoprotein overexpression in human major salivary gland carcinoma: An indicator of aggressiveness. *Laryngoscope*, 102: 923-927, Aug 1992
19. Harris C, Hollstein N: Clinical implications of the p53 tumour suppressor gene. *The New Eng J Med*; 1318-1327, Oct 1993
20. Field JK, Spondidos DA, Mallini A, Gosney SR, Yiagnisis M, Stell PM: Elevated p53 expression correlates with a history of heavy smoking in squamous cell carcinoma of the head and neck. *Br J Cancer*, 1991; 64: 573-577.
21. Nylander K, Sterling R, Gustafsson H, Zarckrisson B, Roos G: p53 expression and cell proliferation in squamous cell carcinomas of the head and neck. *Cancer*; 75: 87-93, 1995.
22. Boyle JO, Halim J, Kach W: The Incidence of p53 Mutations increases with progression of head and neck cancer. *Cancer Research*; 53: 4477-4480, Oct 1993.
23. Lee NK, Ye Y, Chen J: p53, Retinoblastoma and human papillomavirus in squamous cell carcinoma and adjacent normal mucosa of the upper aerodigestive tract. *ARCH Otolaryngol Head Neck Surg*; 119: 1125-1131, Oct 1991
24. Wood NB, Katelnikov V, Caldarelli DD: Mutation of p53 squamous cell cancer of the head and neck: Relationship to Tumor Cell Proliferation. *Laryngoscope* 107: 827-833, June 1997
25. Nogueira CP, Dolan RW, Gooley J: Inactivation of p53 and amplification of cyclin D1 correlate with clinical outcome in head neck cancer. *Laryngoscope*, 108: 345-350, March 1998.
26. Resnick MJ, Uhlman D, Niehans G, Gapany M: Servical lymph node status and survival in larengeal carcinoma: prognostic factors. *Ann Otol Rhinologyngol*, 104: 685-694, 1995

27. Gapany M, Pavelic Z, Gapany S, et al: Relationship between immunohistochemically detectable p53 protein and prognostic factors in head and neck tumours *Cancer Detect Prev*, 17: 379-386, 1993
28. Maestro R, Dolcetti R, Gasparotto D, et al: High frequency of p53 gene alterations associated with protein overexpression in human squamous cell carcinoma of the larynx. *Oncogene*, 7: 1159-1166, 1992.
29. Greenblat MS, Bennet WP, Hollstein M, Harris CC: Mutations in the p53 tumor suppressor gene: Clues to cancer etiology and molecular pathogenesis *Cancer Research*, 54: 4855-4878, Sept 1994
30. Çakmak HÖ, Akyol MU, Hazal S ve ark : Parotis kanserlerinde p53 ekspresyonu; Klinik ve histopatolojik parametreler ile ilişkisi ve prognoza etkileri. *KBB ve Baş Boyun Cerrahisi Derg*, 4(3): 247-253.
31. Fouret P, Dabit D, Sibory M, et al: Expression of p53 protein related to the presence of human papillomavirus infection in precancer lesions of the larynx. *Am J Pathol*, 146: 599-604, March 1995
32. Ingle RR, Setzen G, Kottai P, et al: p53 protein expression in benign lesions of the upper respiratory tract. *Arch Otolaryngol Head and Neck Surg*, 123: 297-300, March 1997.
33. Hegde PU, Brenski AC, Calderelli DD, et al: Tumor angiogenesis and p53 mutations, prognosis in head and neck cancer. *Arch Otolaryngol Head and Neck Surg*, 124: 80-85, Jan 1998
34. MacMillan C, Kapadia SB, Finkelstein SD, et al: Lymphoepithelial carcinoma of the larynx and hypopharynx: Study of eight cases with relationship to Epstein Bar virus and p53 gene alterations, and review of the literature. *Human Pathology*, 27: 1172-1179, Nov 1996.
35. Levine AJ, Momand J, Finlay CA. The p53 tumour suppressor gene. *Nature*, 351: 453-456, June 1991
36. Ullrich SJ, Anderson C, Mercer WE. The p53 tumor suppressor protein, a modulator of cell proliferation. *The Journal of Biological Chemistry*, 267: 15259-15266, Aug 1992
37. Saraç S, Ayhan A, Hoşal Ş, Kaya S: Prognostic significance of PCNA expression in laryngeal cancer. *Arch Otolaryngol Head Neck Surg*, 124: 1321-1324, Dec 1998
38. Welkoborsky HS, Hinni M, Dienes H, Mann WJ: Predicting recurrence and survival in patients with laryngeal cancer by means of DNA cytometry, tumor grading and proliferation markers. *Ann Otol Rhinol Laryngol*, 104: 503-510, 1995

39. Wen QH, Nishimura T, Miva T, et al: Expression of EGF, EGFR and PCNA in laryngeal lesions. *The Journal of Laryngology and Otology*, 109: 630-636, July 1995.
40. Zidar N, Gale N, Cor A, Kambic V: Expression of Ki67 antigen and proliferating cell nuclear antigen in benign and malignant epithelial lesions of the larynx. *The Journal of Laryngology and Otology*, 110: 440-445, May 1996
41. Felix A, El-Naggar AK, Press MF: Prognostic significance of biomarkers (c-erbB-2, p53, proliferating cell nuclear antigen and DNA content) in salivary duct carcinoma. *Human Pathology*, 27: 561-566, June 1996.
42. Pich A, Chlusa L, Pisani P, et al: Argyrophilic nucleolar organiser region counts and proliferating cell nucleolar antigen scores are reliable indicators of survival in pharyngeal carcinoma. *J Cancer Res Clin Oncol*, 119: 106-110, 1992
43. Dobros W, Rys J, Niezabitowski A, Olszewski E: The prognostic value of proliferating cell nuclear antigen (PCNA) in the advanced cancer of larynx. *Auris Nasus Larynx*, 25: 295-301, Sept 1998.
44. Golunski W, Szmeja Z, Olofsson J, et al: Retrospective analysis of selected tumor markers (p53, PCNA, Ki67, DNA ploidy) and ultrastructure in patients with larynx carcinomas. *HNO*, 46: 233-240, March 1998.
45. Hake R, Ackel H, von Pritzbuer E, et al: Value of monoclonal antibodies (PC10, MIB1, p53 and LeuM1) for assessing the prognosis of patients with squamous epithelial carcinoma of the larynx after partial laser resection. *Pathologe*, 16: 197-203, May 1995
46. Urano M, Iwata S, Takasu A, et al: An immunohistochemical study of proliferating cell nuclear antigen (PCNA) and MIB-1 in epithelial hyperplasia and dysplasia of the vocal cords. *Nippon Jibiinkoka Gakkai Kaiho*, 99: 395-401, March 1996.
47. Pignataro LD, Broich G, Lavezzi AM, Biondo B, Ottaviani F: PCNA a cell proliferation marker in vocal cord cancer. Part I: Premalignant laryngeal lesions. *Anticancer Res*, 15: 1517-1520, Jul-Aug 1995.
48. Broich G, Lavezzi AM, Brondo B, Pignataro LD: PCNA a cell proliferation marker in vocal cord cancer. Part II: Recurrence in malignant laryngeal lesions. *Anticancer Res*, Jul-Aug 1995.
49. Slamon DS, Godolphin W, Jones LA, et al: Studies of the HER-2/neu proto oncogene in human breast and ovarian cancer. *Science*, 244: 707-712, 1989
50. Riviere A, Becker J, Löning T: Comparative investigation of c-erbB-2/neu expression in head and neck tumors and mammary cancer. *Cancer*, 67: 2142-2149, April 1991

51. Gale N, Zidar N, Kambic V, Paljah M, Cor A: Epidermal growth factor receptor, c-erbB-2 and p53 overexpressions in epithelial hyperplastic lesions of the larynx. *Acta Otolaryngol: Suppl (Stockh)*, 527: 105-110, 1997
52. Weinstein GS, Nuamah IF, Tucker J, Mantone K: Evaluation of HER-2/neu(c-erbB-2) oncogene expression in whole organ section of supraglottic squamous cell carcinoma. *Ann Otol Rhinol Laryngol*, 105: 275-279, April 1996.
53. Somers KD, Cartwright SL, Schechter GL. Amplification of the int 2 gene in human head and neck squamous cell carcinomas. *Oncogene*, 5: 915-920, June 1990.
54. Luzar B, Gale W, Kambic V, et al: Human papillomavirus infection and expression of p53 and c-erbB-2 protein in laryngeal papillomas. *Acta Otolaryngol, Suppl (Stockh)* 527: 120-124, 1997.
55. Demirel D, Çermik H, Çakalağaoğlu F, et al: Larenksin squamöz hücreli karsinomunda immunoreaktivitesinin prognostik önemi. *Türk Patoloji Dergisi*
56. Haerslev T, Jacobsen GK: An immunohistochemical study of p53 with correlations to histopathological parameters, c-erbB-2, proliferating cell nuclear antigen and prognosis. *Human Pathology*, 26: 295-301, March 1995.
57. Mack L, Kerkvliet N, Doig G, et al: Relationship of a new histological categorization of ductal carcinoma in situ of the breast with size and the immunohistochemical expression of p53, c-erbB-2, bcl2, and Ki67. *Human Pathology*, 28: 974-979, Aug 1997.
58. Bertheau P, Steinberg SM, Merino MJ: c-erbB-2, p53, and nm23 gene product expression in breast cancer in young women: immunohistochemical analysis and clinicopathologic correlation. *Human Pathology* 29: 323-329, April 1998