

T1411

Başlıca 2006

T.C.
Akdeniz Üniversitesi Tıp Fakültesi
Radyoloji Anabilim Dalı
Başkan: Prof. Dr. Ersin Lüleci

+

**MENİSKAL YIRTIKLARIN 0,35 VE 1,5 TESLA MRG
CİHAZLARINDA DEĞERLENDİRİLMESİ VE
ARTROSKOPİ KORELASYONU**

Uzmanlık Tezi

Dr. Gökhan Esen

T1411 / 1-1

Tez Danışmanı: Prof. Dr. Oğuz Bircan

"Tezinden Kaynakça Gösterilerek Yararlanılabilir"

AKDENİZ ÜNİVERSİTESİ
REKTÖRLÜĞÜ MÜHÜRÜ

Antalya, 2002

Uzmanlık eğitimim boyunca her türlü değerli katkılarını esirgemeyen, Anabilim Dalı Başkanımız Sayın Prof. Dr. Ersin Lüleci başta olmak üzere sayın hocalarım, Prof. Dr. Timur Sindel, Prof. Dr. Oğuz Bircan, Prof. Dr. Ali Apaydın, Prof. Dr. Can Özkaynak, Doç.Dr. Adnan Kabaalioğlu, Doç.Dr. Saim Yılmaz, Doç. Dr. Utku Şenol, Doç.Dr. Gökhan Arslan, Doç. Dr. Metin Çubuk, Yrd. Doç. Dr. Can Çevikol, Yrd. Doç. Dr. Kağan Çeken, Yrd. Doç.Dr. Kamil Karaali, Uzm.Dr. Emel Alimoğlu, Uzm.Dr. Meltem Ünal ve birlikte çalışmaktan mutluluk duyduğum araştırma görevlisi arkadaşlarıma teşekkürlerimi sunarım.

İÇİNDEKİLER

1. GİRİŞ VE AMAÇ	3
2. GENEL BİLGİLER	5
2.1. Menisküslerin Gelişimi ve Embriyolojisi	5
2.2. Menisküslerin Anatomik Yapısı	6
2.3. Menisküs Patolojileri	8
2.4. Menisküs Yırtıklarında Klinik Bulgular ve Menisküs Testleri ..	9
2.5. Tanı Yöntemleri	12
2.5.1. Artrografi	12
2.5.2. Artroskopi	13
2.5.3. Bilgisayarlı Tomografi	14
2.5.4. Manyetik Rezonans Görüntüleme	14
3. GEREÇ VE YÖNTEM	18
4. BULGULAR	21
5. TARTIŞMA	35
6. SONUÇ	42
7. ÖZET	43
8. KAYNAKLAR	44

1. GİRİŞ VE AMAÇ

Diz eklemi patolojilerinin tanısında direkt grafler, artrografi, bilgisayarlı tomografi (BT), artroskopi ve manyetik rezonans görüntüleme (MRG) kullanılmaktadır.

Diz eklemine yönelik MRG incelemeleri ilk olarak, menisküsleri değerlendirmek amacıyla 1984 tarihinde uygulanmıştır. Daha sonra MRG tetkiki diz travması ve eklem hastalıkları için rutin olarak uygulamaya girmiştir. MRG noninvaziv bir tetkiktir. MRG, menisküslerin yapısını ve yüzeyini değerlendirmede en değerli tetkiktir. Artrografi yüzey anatomisini gösterir. Ancak fibrokartilaj yapısını ve kemiği değerlendirmede yetersiz kalır (1,2).

MRG seçilmiş hastaların preoperatif değerlendirilmesinde oldukça faydalıdır. Günümüzde MRG incelemelerinin yaygınlaşması ile artrografi ve tanısal artroskopi uygulamalarının sayısı azalmıştır.

MRG yumuşak doku, ligamentler, menisküsler ve eklem kıkırdağının değerlendirilmesinde bilgisayarlı tomografiden (BT) üstündür. Hızlı spin eko sekansları, yağ baskılı sekanslarla kombine edildiğinde, eklem kıkırdak patolojileri daha yüksek sensitivite ve spesifisite ile saptanabilir. MRG'de meniskal yırtıkların saptanmasında üç boyutlu (3D) sekanslar kullanılabilir (3,4).

MRG'nin diğer kesitsel görüntüleme yöntemlerine göre başlıca avantajları, multiplanar görüntüleme yapılabilmesi ve yüksek yumuşak doku kontrast rezolüsyonuna sahip olmasıdır.

Bu alıřmada, dūřuk (0,35 T) ve yūksek (1.5T) Tesla'lı MRG cihazlarının, meniskūis yırtıklarının saptanmasındaki tanısal deęerleri, artroskopi ile korele edilerek karřılařtırılmıřtır.

2. GENEL BİLGİLER

2.1. Menisküslerin Gelişimi ve Embriyolojisi

Diz eklemine menisküse benzer yapıya ilk sahip olan canlıların “amphibienler” olduğu bilinmektedir. Günümüzde en gelişmiş fibrokartilajöz menisküs yapısı dört ayaklı memelilerde görülmektedir.

İnsanlarda, intrauterin hayatın 8. haftasında, kıkırdak kemik modeller arasındaki mezenkimal doku fibröz bir kılıf yapısı kazanır. Hilal şeklindeki bu yapı fibroblastlardan oluşmuştur ve zengin bir damarsal yatağa sahiptir. Fetüsün gelişimine paralel olarak menisküsün matriksinde kollajen demetlerin arttığı ve bunların halkasal bir dizilim gösterdiği dikkat çeker. Kollajen miktarındaki bu artış ve fibröz organizasyon postnatal dönemde de devam eder. Doğumda menisküslerin zengin damarsal yatağa sahip olmalarına karşın, adölesan dönemde iç ve orta kesimleri avaskülerdir.

Menisküslerin histolojik yapısını kollajen lifler ve az miktarda proteoglikanlar ile kıkırdak hücreleri oluşturur. Proteoglikanlar kollajen liflerin arasına girerek dokunun viskoelastitesini arttırırlar. Menisküsler, hyalin kıkırdaktakine göre 1/8 oranında proteoglikan içerirler. Yaşlanma ile proteoglikanlarda önemli değişiklikler olur. Yaşlanmayla, proteoglikan yapı menisküsten tamamen ayrılabilir. Protein miktarı azalır, glikozaminoglikanlar ise artar.

Polarize ışık mikroskopunda, menisküste horizontal yerleşim gösteren orta hat lifleri tanımlanmıştır. Patolojik menisküs yapısında bu bölgedeki liflerde stroma mukoid miktarı artmakta ve dejenerasyon öncelikle bu bölgede başlamaktadır (1,5,6).

2.2. Menisküslerin Anatomik Yapısı

Diz ekleminde yer alan menisküsler, femur ve tibia kondilleri arasında bulunan bir çift fibrokartilajenöz plak şeklinde oluşumlardır. Vertikal kesitlerde kama şeklinde olup üst yüzeyleri konkav, tibia platosuna bakan alt yüzeyleri düzdür. Fonksiyonel olarak menisküsler tibial eklem yüzlerini derinleştirirler ve femur kondillerine sıg bir yuva oluştururlar. Esnek ve mobil olmaları nedeniyle değişik pozisyonlarda kendi şekillerini değiştirerek eklem yüzlerine uyum gösterirler.

Medial Menisküs : Anterior kısmı dar (6-8 mm), posterior kısmı geniş (12-20 mm) görünümü ile bir virgül biçimindedir. Anterior ve posterior kıvrılabilir uçları ile tibia platosunda interkondiler bölgeye yapışır. Ön ve arka boynuzları arasında 30-45 mm açıklık vardır. Kalın periferal kenarları ile komşu sinovyal membrana yapışan medial menisküs, kapsülden sinovyaya uzanan fibröz liflerle sabitlenir. Kenardaki fibröz bantlar koroner ligamentleri oluşturur. Bu ligamentler, menisküsün orta kesiminde medial taraftaki tibial kollateral ligamentin derin kısmına uzanır.

Lateral Menisküs : Bütünüyle aynı genişlikte ve "C" harfi şeklinde olup ön-arka boynuzlar arasında 20-30 mm mesafe bulunmaktadır. Anterior boynuz, interkondiler eminensin ön kısmına yapışır. Bazı bireylerde anterior krusiat ligamente

uzanabilmektedir. Koroner ligamentler gevşektir. Posterior kenarı popliteus tendonunun gövdesine yapışmaktadır. Tibial eminensin posterior kesimine yapışan arka boynuz, anterior meniskofemoral ligament (Humphry ligamenti) ve posterior meniskofemoral ligament (Wrisberg ligamenti) ile medial femoral kondile bağlanmaktadır. Femur lateral kondilinden fibula başına uzanan arkuat ligament, lateral menisküse yapışmakta ve posterolateral kapsülü güçlendirmektedir.

Vaskülerizasyon : Diz ekleminde medial ve lateral menisküslerin kanlanması medial ve lateral geniküler arterlerin inferior ve süperior dallarından sağlanmaktadır. Bu damarların dalları sinovyal ve kapsüler doku içinde perimeniskal kapiller pleksusu oluşturmakta ve menisküslerin periferik kenarlarının kanlanmasını sağlamaktadır. Menisküslerin ince olan santral kesimlerinin kanlanması sınırlıdır. Damardan yoksun olan bu bölümler sinovyal sıvıdan ve hücre içi kaynaklardan beslenirler (1,7,8,9,10).

Fonksiyonel olarak menisküsler, tibia eklem yüzlerini derinleştirip sığ birer yuva oluşturarak femur kondilleri ile uyumunu ve eklem stabilitesini sağlamaktadırlar. Menisküslerin bir diğer fonksiyonu ise fleksiyon ve ekstansiyon hareketi sırasında sinovyal ve kapsüler yapıların eklem içine aspirasyonunun önlenmesi ve sinovyal sıvının eklem yüzlerine eşit olarak dağılımını sağlayarak artiküler kıkırdağın beslenmesine yardımcı olmasıdır.

2.3. Menisküs Patolojileri

Medial menisküs periferik yapışmalarının, lateral menisküse oranla daha güçlü olması nedeniyle daha az hareket edebilmekte ve travmalardan daha sık etkilenmektedir. Bu yırtıklar da en sık olarak posterior boynuzda ve longitudinal yırtık şeklindedir.

Medial menisküs yırtıklarının oluşumunda en sık görülen mekanizma, diz semifleksiyonda ve sabitken, tibia üzerinde femurun iç rotasyona zorlamasıdır. Ani femoral rotasyon, menisküsü arka kısımda sıkıştırarak longitudinal yırtık oluşumuna neden olur.

İleri yaşlarda, artiküler kıkırdağın incilmesi ve sertleşmesi, fibrokartilaj yapının dejenerasyona uğraması sonucunda ani dönmeler ve çömelmiş pozisyondan kalkmalar menisküste horizontal yırtık oluşumuna neden olur. Diz semifleksiyonda iken femurun dış rotasyonu lateral menisküste yaralanmaya neden olmaktadır.

Menisküslerde yırtıklar vertikal ve horizontal düzlemlerde oluşabilmektedir. Vertikal düzlemdeki yırtıklar menisküsün dairesel dizilim gösteren kollajen liflerine paralel uzanmaktadır. Gerçek horizontal düzlemde oluşan yırtıklar ise yaşlı şahıslarda medial menisküsün 1/3 posterior kısmında görülmektedir.

Medial menisküs yırtıklarına lateral menisküs yırtıklarından 5-7 kat daha siktir. Medial menisküste arka boynuzun longitudinal yırtığı en sık görülen yırtık tipidir (Tablo 1). Transvers, radial ve oblik yırtıklar ise daha çok lateral menisküste ve yerleşim yeri olarak ön ile 1/3 orta kesimler arasında görülmektedir (11,12).

Tablo 1. Menisküs yırtık tiplerinin görülme sıklıkları.

Menisküs Yırtık Tipleri	Görülme Sıklığı	Sık Görüldüğü Menisküs
Longitudinal yırtık	%43	Medial menisüs (%72)
Horizontal yırtık	%27	Medial menisküs (%91)
Transvers yırtık	%18	Lateral menisküs (%79)
Kompleks yırtık	%12	Medial menisküs (%65)

2.4. Menisküs Yırtıklarında Klinik Bulgular ve Menisküs Testleri :

Menisküs yapısında duyu sinirleri yoktur. Klinik belirtiler diz eklemi kapsülüne yakın kesimlerdeki yırtıklarda, irritasyona bağlı olarak ya da yırtılmış menisküs parçasının eklem hareketine mekanik bir engel oluşturması sonucunda ortaya çıkmaktadır.

Öykü ön tanıda büyük önem taşır. Olgular sıklıkla diz fleksiyondayken yapılan ani dönme hareketini takiben diz içerisinde şiddetli bir ağrı olduğunu ve yırtılma hissini tarif ederler. Olgulardan her zaman ciddi bir travma öyküsü alınmayabilir. Basit bir çömelme hareketi, burkulma yada yatakta dönme hareketi gibi durumlarda da menisküs yırtıkları oluşabilir. Yürüme sırasında, dizde boşalma hissi tanımlayan

olgularda, menisküs arka boynuzunda longitudinal ya da horizontal yırtıklar ön planda düşünölmelidir.

Menisküs lezyonlarında efüzyon, yırtık menisküsün eklemde yaptığı mekanik engel ve sinovyal irritasyona baęlı gelişen hidroartroz şeklindedir. Diz ekleminde efüzyon travmayı takiben akut olarak gelişmişse, büyük olasılıkla ligament yaralanmasına, sinovyal yırtığa veya osteokondral kırığa baęlı olarak gelişen hemorajiyi düşöndürmelidir. Travmadan 6-12 saat sonra yavaş gelişen eklem şişlięi eklemde irritasyona yol açan minör ligament yaralanmasını veya menisküs yırtığını akla getirmelidir. Menisküs lezyonlarında öykü ve fizik muayene bulguları ile %60-70 oranında doğru tanıya ulaşılabilir.

Diz ekleminde gerçek kilitlenmenin gerçekleşebilmesi için menisküsteki longitudinal yırtığın öne kadar uzanması gerekmektedir. Gerçek kilitlenme ani gelişmektedir ve diz kilitlenmede 10-40 derece fleksiyondadır. Ektansiyonun yavaş yavaş engellenmesi ve aynı şekilde normale dönmesi çoęu kez hemartroz, hidroartroz, infrapatellar yağ yastığında hipertrofi, kırık, eklem faresi ve gergin popliteal kist gibi nedenlere baęlıdır.

Menisküs testlerinde ortak amaç; menisküsün anormal hareketli veya yırtık parçasını eklem yüzleri arasında tuzığa düşürmektir. Bu sırada aęrı duyusunun ortaya çıkıp çıkmadığına veya klik sesine bakılır. Bu amaçla Mc Murray, Apley ve Steinmann testleri kullanılmaktadır.

Mc Murray testinin menisküs arka boynuz yırtıklarında tanı değeri yüksektir. Hasta sırtüstü yatarken bir el ile topuktan tutularak diz tam fleksiyona getirilir. Dięer

el ile başparmak lateral eklem çizgisine diğer parmaklar medial eklem çizgisine paralel olacak şekilde tutulur. Topuktan iç ve dış rotasyon yaptırılarak bacak gevşetilir ve bacak dış rotasyonda iken dize valgus zorlaması yaptırılarak diz yavaş yavaş ekstansiyona getirilir. Bu esnada medial eklem çizgisinde klik sesi alınması veya kişinin ağrı tanımlaması medial menisküs arka boynuz yırtığını düşündürmelidir.

Apley testinde, hasta yüzükoyun yatarken dizi 90 derece fleksiyona getirilir. Bu pozisyonda ayak tabanından aşağı doğru baskı uygulanarak rotasyon zorlamaları yaptırılır. Dizin değişik fleksiyon derecelerinde değerlendirilmesi sırasında ağrı duyusunun oluşması veya klik sesi alınması menisküs lezyonunu düşündürmelidir.

Steinmann testinde, hasta muayene masasında bacakları boşlukta sallanacak şekilde oturtulur. Bu pozisyonda ayaktan tutularak iç ve dış rotasyon yaptırılır. Test sırasında eklem çizgisinde ağrı duyusu alınması menisküs lezyonunu düşündürür (1,13).

2.5. Tanı Yöntemleri

2.5.1. Artrografi : Artrografi eklem içine kontrast madde verilerek intraartiküler oluşumların görüntülenmesini sağlayan bir radyolojik inceleme yöntemidir. Artrografi sadece sinovyal eklemlere uygulanabilir.

Diz eklemi gibi büyük volümlü eklemlerin artrografik incelemesi çift kontrast tekniği ile yapılmaktadır. Bu uygulamada hava gibi negatif kontrast maddeler, pozitif kontrast maddeler ile kombine edilirler. Negatif kontrast ajan miktarının fazla olması isteniyorsa karbondioksit verilmesi daha uygundur. Bu gaz süratle absorbe olduğundan emboli riskini düşürür. Tetkik sırasında eklem kapsülünün gerilmesi ile ortaya çıkabilecek rahatsızlıkları da tetkik süresini kısaltarak en aza indirir. Pozitif kontrast ajan olarak monomerik bileşikler veya non-iyonik kontrast maddeler kullanılabilir.

Diz artrografisinin temel endikasyonları, menisküs ve çapraz bağların yaralanmalarıdır. Diz artrografisinde eklem içine giriş noktası genellikle patellanın orta seviyesinde dış kenarının bir santim lateralindedir. Gerekirse medial kenardan da giriş mümkündür. Giriş için 19 gauge iğne kullanılır. Kontrast madde enjeksiyonu yapılmadan önce eklem içi sıvı aspire edilir. Böylece verilecek olan kontrast maddenin dilüsyonu önlenir ve hava kabarcığı oluşumu en aza indirilmiş olur. Yaklaşık 20 ml kadar havayı takiben 3 ml pozitif kontrast madde eklem boşluğuna verilir. Artrografinin en önemli kontrendikasyonu enfeksiyon şüphesinin olmasıdır. Diz ekleminde lokal bir enfeksiyon şüphesi bulunan olgularda uygulama akut septik artrit riskini artırır. Ancak günümüzde artrografinin yerini noninvaziv tetkikler almıştır.

2.5.2. Artroskopik : Eklem içi yapıların değerlendirilmesinde artroskopik tanı değeri oldukça yüksek bir yöntemdir. Artroskopinin menisküs yırtıklarında tanı değeri değişik serilerde %94-98 arasında bildirilmiştir. Endikasyonları dışında kondromalazi, menisküs dejenerasyonu ve sinovit gibi hastalıklarda tanıya katkı sağlar.

Özel eğitim gerektirdiği için her cerrah tarafından kolaylıkla uygulanamaması, yüksek maliyetli özel aletler gerektirmesi ve dar olan intraartiküler sahada çalışılması sırasında artiküler yüzlerde iyatrojenik hasar riskinin bulunması artroskopinin dezavantajlarıdır.

Artroskopik bir cerrahi girişim olup, aseptik koşullarda ameliyat odasında yapılmalıdır. Sadece tanı amaçlı artroskopide lokal anestezi yeterlidir. Artroskopik değerlendirmenin başarı ile yapılabilmesinde eklem distansiyonunun sağlanması ve irrigasyon önemlidir. Bu amaçla gaz (nitrojen, karbondioksit) veya sıvı (ringer laktat, serum fizyolojik) kullanılmaktadır.

Artroskopik girişim en sık anterolateral olarak, patellar tendonun lateral kenarı, iliotibial bantın ön kenarı ve lateral retinakulumun patellaepikondiler lifleri arasında kalan üçgen bölgeden yapılır.

Diz eklemine tanısal artroskopik inceleme sırasında bütün kompartmanlar, interkondiler bölge, suprapatellar bölge, patellafemoral eklem, medial ve lateral posterior kompartmanlar sırası ile değerlendirilir. Değerlendirme tamamlandıktan sonra eklem içi irrigasyon sıvısı ile yıkanır ve cilt kesisi uygun suture ile kapatılarak bandajlanır. İşlem sonrasında uygun sürede aktif egzersize başlanması önerilir.

2.5.3. Bilgisayarlı Tomografi : Kesitler, mümkün olan en düşük kesit kalınlığında (1.5 veya 2 mm) ve transvers planda alınır. Hastanın incelenecek bacağı diz eklemi seviyesinde, istirahat fleksiyonunda (8-10 derece) bırakılır. Popliteal fossa buna uygun şekilde yastıkçıkla desteklenir. Tetkike frontal planda alınan skenogram ile başlanır. İlk kesit olarak tibianın birkaç milimetre altı belirlenir ve femoral kondillerin birkaç milimetre üstüne kadar kesitlere devam edilir. Sadece menisküslerin değerlendirilmesi için 8-12 transvers kesit yeterli olmaktadır.

Normal menisküslerin kenarları düzgün ve yapısı homojen görünümündedir. Bu yapı içerisinde tespit edilen lineer radyolüsen hat yırtık olarak değerlendirilir. Menisküsün kenar düzgünlüğünün kaybı ya da homojen özelliğinin bozulması menisküs dejenerasyonu lehine yorumlanır. Ancak günümüzde bilgisayarlı tomografi incelemesi yerini manyetik rezonans görüntülemeye bırakmıştır (5,13).

2.5.4. Manyetik Rezonans Görüntüleme: MRG'nin temeli, güçlü manyetik alan içerisine yerleştirilmiş vücutta gerçekleşen moleküler düzeydeki etkileşimlere dayanmaktadır. Burada elde edilen veriler değerlendirilir ve görüntüleme ünitesinde resimlere dönüştürülür.

Manyetik rezonans ilk defa 1946 yılında birbirinden ayrı olarak çalışan Bloch ve Purcell isimli bilim adamları tarafından tanımlanmıştır. Bu yıllarda kimyacıların karmaşık kimyasal bileşiklerin analizi için kullandıkları bir yöntem olarak sınırlı kalmıştır. Manyetik rezonansı görüntüleme yöntemi olarak ilk olarak 1973 tarihinde Lauterbur kullanmıştır. MRG ile saptanan ilk lezyon ise 1980 yılında Hawkes ve arkadaşları tarafından yayınlanmıştır.

MRG cihazı birbiri ile uyum içerisinde çalışan üç temel alt birimden oluşur. Bunlardan ilki kesit görüntülerine temel olan bilgilerin elde edildiği gantri, diğerleri ise bilgisayar ve görüntüleme alt birimleridir. MRG bilgisayarında görüntü oluşturmak üzerine kullanılan programlar ve algoritmalar bilgisayarlı tomografiden çok farklıdır. Bununla birlikte yapısal olarak MRG'nin bilgisayarlı tomografiden en önemli ayırt edici özelliği gantridir. MRG'de gantri ünitesi iki alt bölümden oluşur. Bunlar magnet ve bobinlerdir.

Magnet: MRG cihazındaki gantri ünitesinin en önemli elemanı mıknatıstır. Magnetin işlevi, organizmada görüntüleme için yeterli manyetizasyonu yaratabilecek düzenli ve güçlü bir manyetik alan oluşturmaktır. Elde edilebilecek manyetik güç, kullanılan magnetin cinsine göre önemli farklılıklar gösterir. MRG cihazında manyetik alanı farklı yöntemlerle elde eden süperkondüktif, rezistiv, permanent ve elektromagnetler ile birden fazla yöntemi kombine eden hibrid magnetler kullanılabilmektedir.

Süperkondüktif magnetler en yüksek manyetik alan gücünün elde edilebildiği magnet tipidir. Bu magnetler gantrinin çevresini saran bobin şeklinde tellerden oluşur. Böyle bir bobinden elektrik akımı geçirildiğinde çevresinde manyetik alan oluşmaktadır. Süperkondüktif magnetlerde iletkenler elektrik akımına sıfır direnç gösterdikleri çok düşük sıcaklık derecelerinde bulundurulurlar. Bu amaçla kriyostat adı verilen ve içerisinde sıvı helyum bulunan üniteler, bobin tellerinin süperiletken olabildikleri düşük sıcaklık seviyelerini sağlarlar.

Permanent magnetler diğeri bir magnet cinsidir. Elektriksel bir manyetik alan oluşturulmasına ihtiyaç göstermeden doğal ve sürekli manyetik alan gücü sağlarlar. Permanent magnetlerde yüksek manyetik alan güçlerine ulaşmak mümkün değildir. Manyetik alan gücü, magnetin ağırlığı ile orantılı olarak artar.

Manyetik alan gücü Gauss birimi ile ifade edilir ve 10 bin Gauss 1 Teslaya eşittir. Günümüzde klinik kullanım amacıyla 2 Teslaya ulaşan manyetik güçte MRG cihazları üretilmekle birlikte, deneysel amaçlı cihazlarda daha yüksek manyetik alan güçleri sağlanabilmektedir.

Bobinler : Gantri içerisinde, magnetin yanısıra iletken tellerden oluşturulmuş bobinler bulunur. Bobinler magnetin iç tarafından gantri boşluğuna doğru sırasıyla; shim, gradient ve RF sargılarıdır.

Shim sargıları manyetik alanın daha düzenli olmasını sağlamak için kullanılan sargılardır. Ana magnetin oluşturduğu manyetik alanda lokalize düzensiz ve inhomojen alanlar, bu sargılarla düzenlenir.

Gradient sargıları; özellikle kesit oluşturma sırasında dış manyetik alanda değişiklik yapmak üzere kullanılırlar. Gradient sisteminin üç ayrı düzlemde de etki gösterebilmesi amacıyla üç farklı sargı vardır ve her biri X, Y, Z koordinatlarından sadece birini kontrol eder.

RF sargıları ise görüntülenecek dokuları uyarmak ve sinyal kaydı yapmak amacıyla kullanılır.

MRG cihazındaki bilgisayar ünitesi bilgisayarlı tomografi ünitesinde kullanılanların bir benzeridir. RF sargılarında saptanan sinyallerin görüntüye dönüştürülmesi için gereken matematiksel işlemler sonucu elde edilen bilgiler, daha sonra görüntüleme ünitesinde ekran yada film üzerinde izlenebilecek şekilde resimlere dönüştürülür.

Diz eklemının MRG incelemelerinin, eklem 10-15 derece eksternal rotasyonda iken yapılması önerilir. Aşırı eksternal rotasyon femoral kondilde anterior-posterior çapın uzamasına neden olur ve menisküs anatomisini tam olarak görmemizi engeller. Kesit kalınlığı transvers ve koronal plandaki imajlar için 4mm, sagittal plandaki imajlar için 3-4 mm olmalıdır. Gerekli olduğu durumlarda, üç boyutlu volüm protokolleri incelemeye eklenebilir. Menisküsleri değerlendirmek için maksimum kesit kalınlığı 5mm'dir. Çocuklarda optimum kesit kalınlığı 3mm olarak belirlenmiştir (1,14,15).

T1 ağırlıklı sagittal kesitler, menisküsleri değerlendirmede, konvansiyonel ağırlıklı T2 ve özellikle yağ baskılı TSE tekniği, sıvıları ve artiküler hasarı değerlendirmede daha yararlıdır. Menisküs patolojileri primer olarak sagittal plandaki imajlarla değerlendirilir.

3. GEREÇ YÖNTEM

1998-2001 yılları arasında, Akdeniz Üniversitesi Tıp Fakültesi Radyoloji Anabilim Dalı'nda düşük (0.35 T) ve yüksek (1.5 T) Tesla'lı MRG cihazlarında menisküs yırtığı ön tanısı ile diz incelemeleri yapılan ve klinik izlemleri boyunca artroskopi uygulanan toplam 111 olgu çalışmaya dahil edilmiş ve retrospektif olarak değerlendirilmiştir. MRG tetkiki öncesinde artroskopi yapılmış olan olgular çalışmaya alınmamıştır. Olguların 43'üne eylül 2000 ile aralık 2001 tarihleri arasında düşük (0.35 T) Tesla'lı MRG cihazında inceleme yapılmıştır. 68 olgu ise temmuz 1999 ile mart 2002 tarihleri arasında yüksek (1.5 T) Tesla'lı MRG cihazında incelenmiştir.

Düşük Tesla'lı (0.35 T) MRG cihazında (açık magnet) diz incelemeleri yapılan 43 olgunun 16'sı kadın (%37.2), 27'si erkek (%62.8) idi. Olguların yaş ortalaması 40.04'dü. Yaşları 17 ile 70 arasında idi.

Yüksek Tesla'lı (1.5 T) MRG cihazında diz incelemeleri yapılan 68 olgunun 34'ü kadın (%50), 34'ü erkek (%50) idi. Olguların yaş ortalaması 40.55'di. Yaşları 16 ile 73 arasında idi.

DİZ MR İNCELEMELERİ

MRG incelemeleri 0.35 T (açık magnet) MRG (Opact, Toshiba, Japan) ve 1.5 T MRG (Gyrosan ACS-NI, Philips, Best, The Netherlands) cihazlarında diz sargıları kullanılarak yapıldı. 0.35T ve 1.5T MRG cihazlarında diz incelemelerinde rutin olarak,

transvers planda T2 FFE, sagittal planda T1, T2, PD (proton dansite) hızlı spin eko (TSE) ve koronal planda STIR veya yağ baskılı PD ağırlıklı sekanslar kullanıldı.

Düşük Tesla'lı (0.35 T) MRG cihazında sekans parametreleri, T2 FFE sekanslar için; TR 1075, TE 30, kesit kalınlığı 4mm, gap 0.8, FOV 15 cm, T1 ağırlıklı TSE sekanslar için; TR 385, TE 20, kesit kalınlığı 4mm, gap 0.8, FOV 16 cm, T2 ağırlıklı TSE sekanslar için; TR 1200, TE 100, kesit kalınlığı 4mm, gap 0.8, FOV 18 cm, PD TSE sekanslar için TR 4000, TE 20, kesit kalınlığı 4mm, gap 0.8, FOV 16 cm, STIR sekanslar için; TR 1200, TE 30, kesit kalınlığı 4mm, gap 0.8, FOV 17 cm' dir.

Yüksek Tesla'lı (1,5 T) MRG cihazında sekans parametreleri, T2 FFE sekanslar için; TR 500, TE 18, kesit kalınlığı 4mm, FOV 18 cm, T1 ağırlıklı TSE sekanslar için; TR 550, TE 17, kesit kalınlığı 4mm, FOV 16 cm, T2 ağırlıklı TSE sekanslar için; TR 3800, TE 100, kesit kalınlığı 4mm, FOV 18 cm, PD TSE sekanslar için; TR 1099, TE 17, kesit kalınlığı 4mm, FOV 18 cm, yağ baskılı PD sekanslar için; TR 2439, TE 17, kesit kalınlığı 4mm, FOV 18 cm' dir

GÖRÜNTÜ ANALİZİ

Diz artroskopisi yapılmış olan olgulara ait MRG tetkikleri, retrospektif olarak, Akdeniz Üniversitesi Tıp Fakültesi Radyoloji Anabilim Dalı'nda birbirinden habersiz iki radyolog tarafından değerlendirilmiştir. İki radyoloğun tanıları arasında uyumsuzluk olduğu durumlarda, olgular tekrar değerlendirilerek fikir birliğiyle ortak karara varılmıştır. Artroskopi sonuçları altın standart olarak kabul edilerek, düşük (0,35 T) ve yüksek (1.5 T) Tesla'lı MRG cihazlarında yapılan diz incelemelerinin sonuçları, menisküs yırtığı açısından artroskopi sonuçları ile karşılaştırılmıştır. Düşük

ve yüksek Tesla'lı cihazlarda yapılan incelemelerin menisküs lezyonlarını saptamadaki sensitivite, spesifisite, tanısal doğruluk, pozitif prediktif değer ve negatif prediktif değer oranları hesaplanmıştır.

Düşük ve yüksek Tesla'lı cihazlarda yapılan tetkiklerin menisküs yırtıklarındaki tanısal etkinliklerinin karşılaştırılmasında ki-kare testi kullanılmıştır.

4. BULGULAR

Artroskopi sonuçları bulunan, düşük (0.35 T) Tesla'lı MRG cihazında tetkikleri yapılmış 43 olgu ve yüksek (1.5 T) Tesla'lı MRG cihazında tetkikleri yapılmış 68 olgunun tetkikleri değerlendirildi. İncelemelerde düşük Tesla'lı MRG cihazında rutin tetkik süresi, yüksek Tesla'lı MRG cihazına göre yaklaşık 15 dakika daha uzundu. Bu iki grupta medial ve lateral menisküs yırtıkları artroskopi bulgularıyla korele edilerek istatistiksel değerlendirme yapıldı.

Yüksek Tesla'lı (1.5 T) MRG'de; medial menisküs yırtığı 57 olguda hem MRG'de hem de artroskopide gösterildi. İki olgunun MRG' sinde yırtık gözlenirken artroskopisi negatifti. İki olguda MRG'de yırtık gösterilemezken, artroskopisinde meniskal yırtık mevcuttu. Lateral menisküs için 5 olguda artroskopi ve MRG'de yırtık saptandı. Bir olgunun artroskopisinde yırtık mevcut iken, MRG'de yırtık gösterilemedi. Bir olguya MRG'de meniskal yırtık denilmesine karşın, artroskopi sonucu negatifti.

Bu sonuçlarla yüksek Tesla'lı MRG'nin, medial menisküs yırtıklarını saptamadaki sensitivitesi %88.23, spesifisitesi %96.66, pozitif prediktif değeri %96.66, negatif prediktif değeri %88.23, tanısal doğruluk oranı %94.77 olarak bulundu. Lateral menisküs yırtıkları için, sensitivite %71, spesifisite %98, pozitif prediktif değer %83, negatif prediktif değer %97, tanısal doğruluk değeri %96 olarak belirlendi (Tablo 2).

Düşük (0.35 T) Tesla'lı MRG'de; 30 olguda medial menisküs hem MRG görüntülerinde, hem de artroskopi bulgularında yırtık olarak değerlendirildi. İki olguda MRG'de medial menisküsde yırtık tanısı konulmasına rağmen, bu olguların artroskopilerinde meniskal yırtık saptanamadı. MRG'de yırtık olarak değerlendirilmeyen 2 olguda da artroskopide yırtık saptandı. Lateral menisküste; 7 olguda hem artroskopide hem de MRG'de yırtık tespit edildi. İki olguda MRG'de yırtık görülmemesine rağmen artroskopide meniskal yırtık saptandı. Bir olgunun MRG' sinde meniskal yırtık saptanmamasına karşın artroskopi sonucu yırtık ile uyumlu değerlendirildi.

Bu sonuçlarla, düşük Tesla'lı MRG' nin medial menisküs yırtığını saptamadaki sensitivitesi %88.23, spesifisitesi %93.75, pozitif prediktif değeri %93.75, negatif prediktif değeri %87.50, tanısal doğruluk değeri %91.66 olarak bulundu. Lateral menisküs yırtığını saptamada sensitivitesi %87.50, spesifisitesi %95, pozitif prediktif değeri %77.77, negatif prediktif değeri %97.43, tanısal doğruluk oranı %93.75' di (Tablo 3).

Medial menisküs lezyonlarında düşük ve yüksek Tesla'lı MRG cihazları arasında anlamlı fark saptanmamıştır ($p>0.05$). Lateral menisküs olgularının rölatif azlığına bağlı olarak her iki cihaz arasında anlamlı fark saptanmıştır ($p<0.05$).

Tablo 2. Yüksek (1.5 T) Tesla'lı MRG cihazında yapılan incelemelerde menisküs yırtıklarının artroskopi ile korelasyonu.

OLGULAR	MEDİAL MENİSKÜS	LATERAL MENİSKÜS
Gerçek pozitif	57	5
Yalancı pozitif	2	1
Gerçek negatif	15	68
Yalancı negatif	2	2

MEDİAL MENİSKÜS

Spesifisite: %88

Pozitif prediktif değer: %96

Sensitivite: %96

Negatif prediktif değer: %88

Tanısal doğruluk: %94

LATERAL MENİSKÜS

Spesifisite: %98

Pozitif prediktif değer: %83

Sensitivite: %71

Negatif prediktif değer: %97

Tanısal doğruluk: %96

Tablo 3. Düşük (0.35 T) Tesla'lı MRG cihazında yapılan incelemelerde menisküs yırtıklarının artroskopi ile korelasyonu.

OLGULAR	MEDIAL MENİSKÜS	LATERAL MENİSKÜS
Gerçek pozitif	30	7
Yalancı pozitif	2	2
Gerçek negatif	14	38
Yalancı negatif	2	1

MEDIAL MENİSKÜS

Spesifisite: %88

Pozitif prediktif değer: %93

Sensitivite: %93

Negatif prediktif değer: %87

Tanısal doğruluk: %93

LATERAL MENİSKÜS

Spesifisite: %95

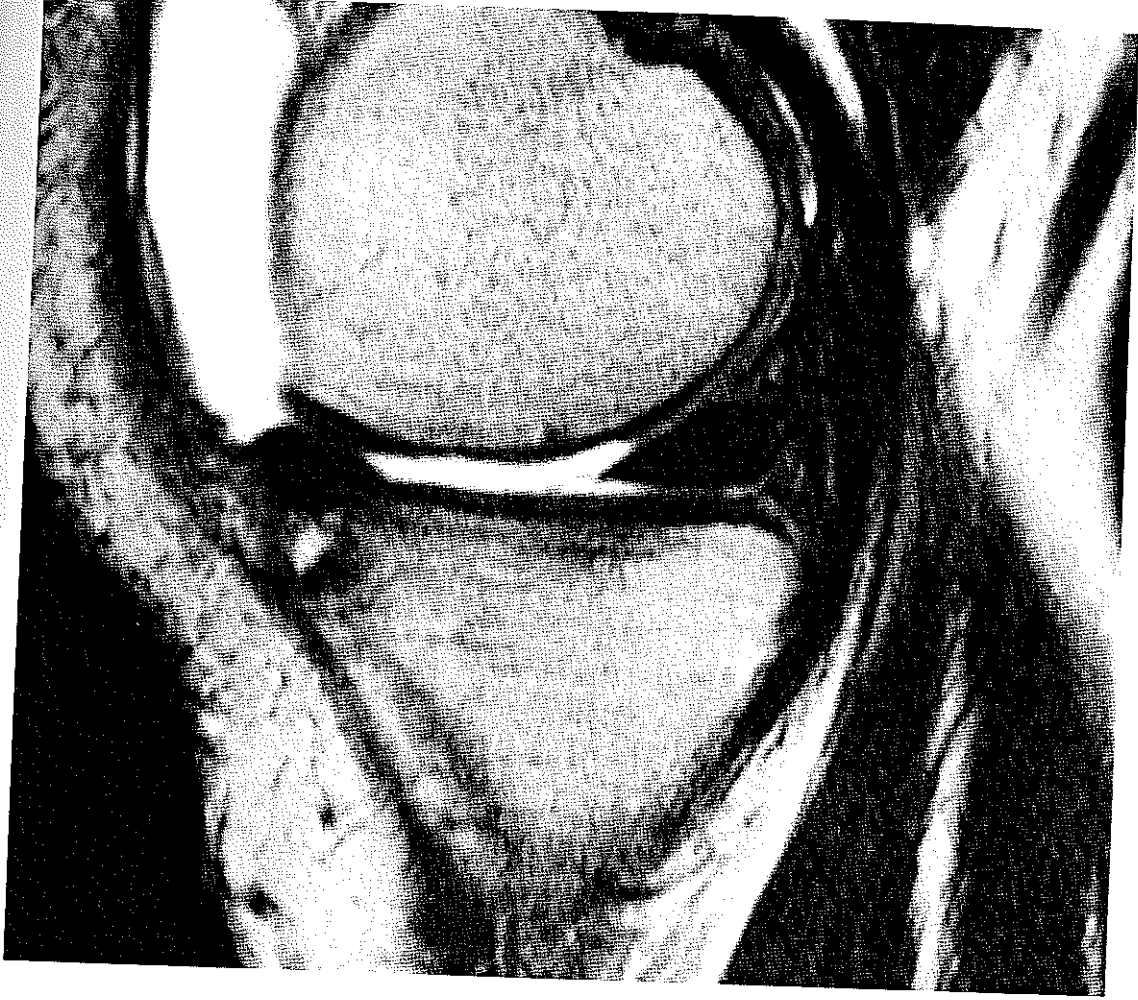
Pozitif prediktif değer: %77

Sensitivite: %87

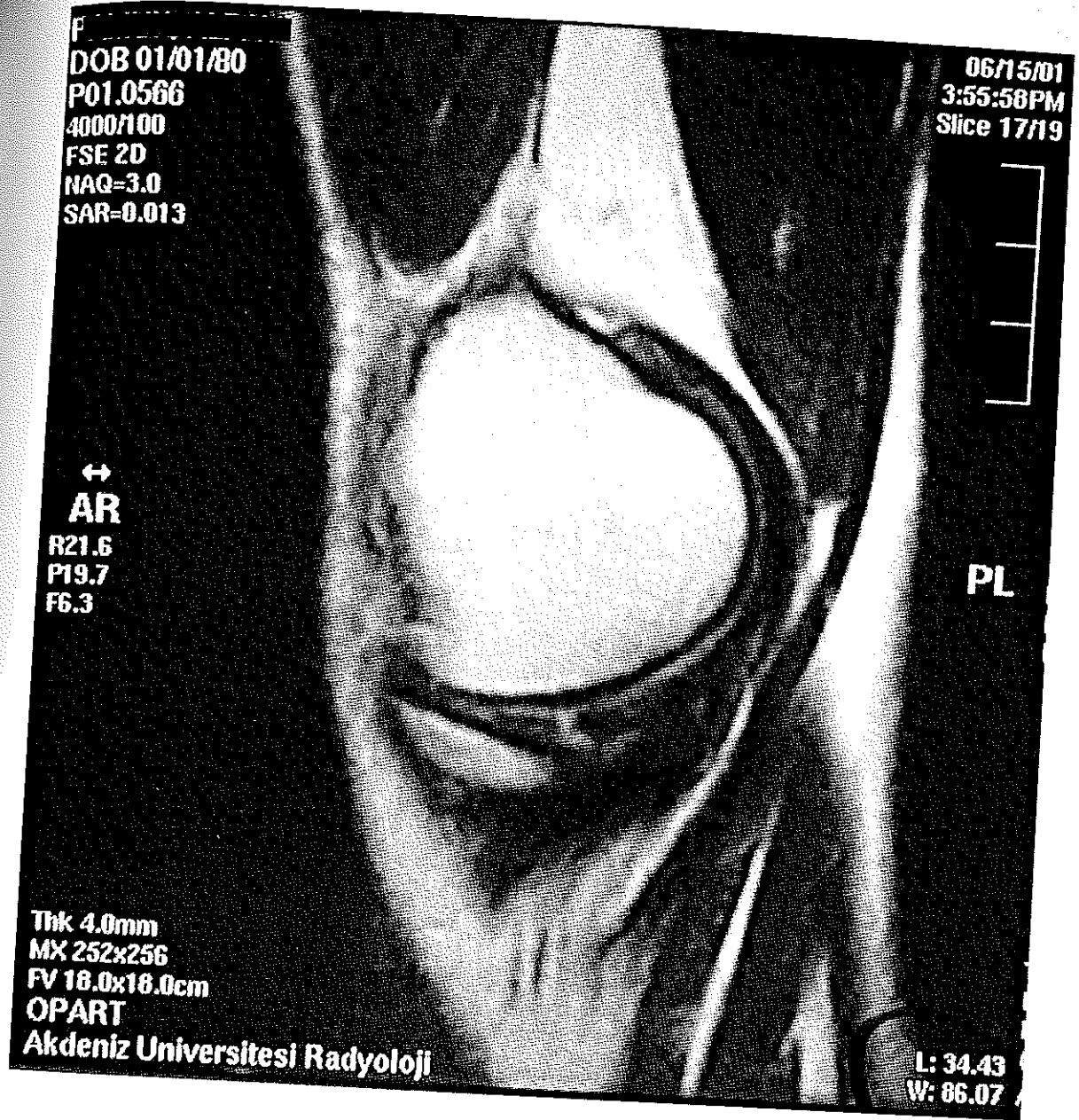
Negatif prediktif değer: %97

Tanısal doğruluk: %93

OLGULARDAN ÖRNEKLER (Resim 1- 7)

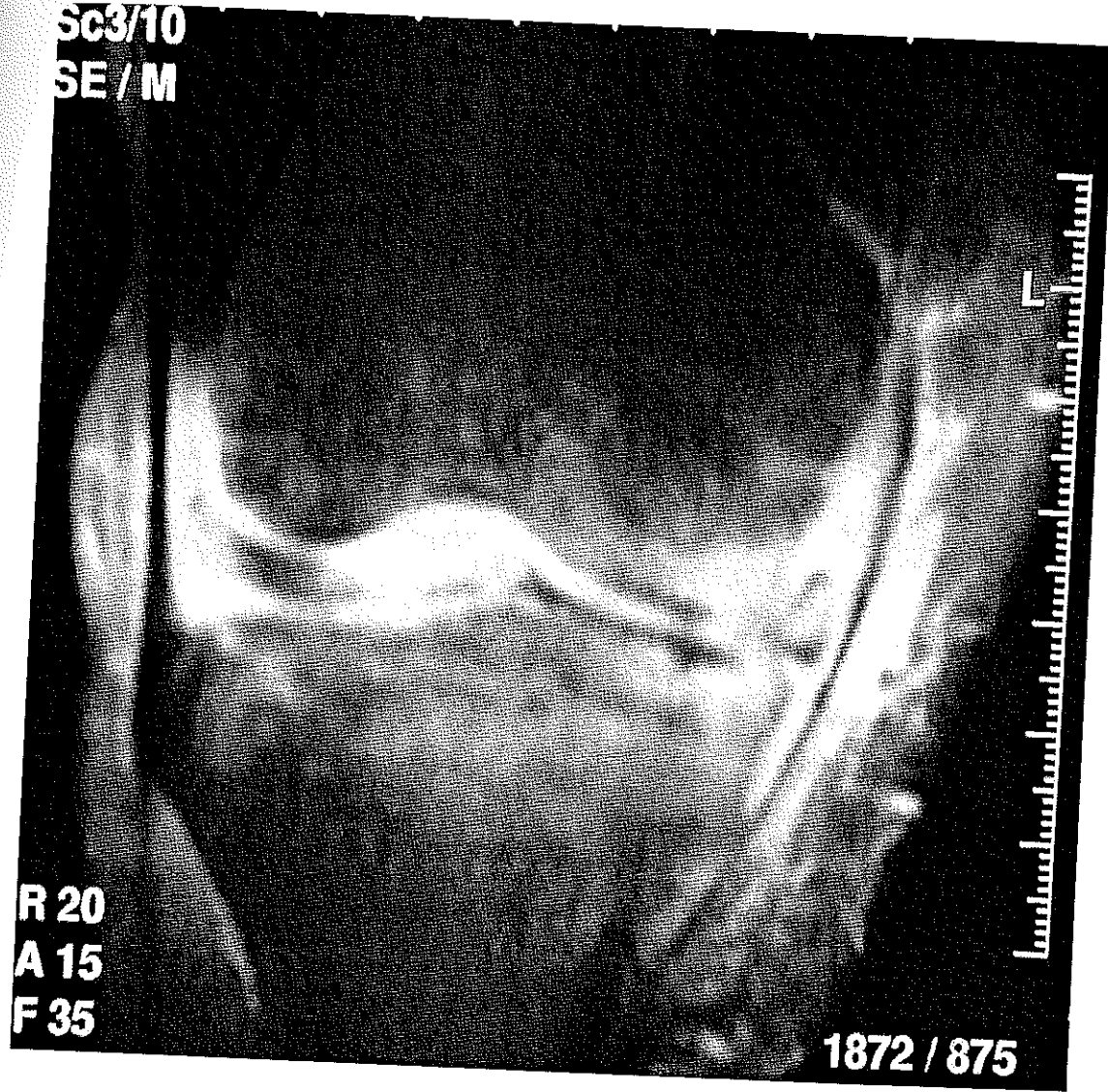

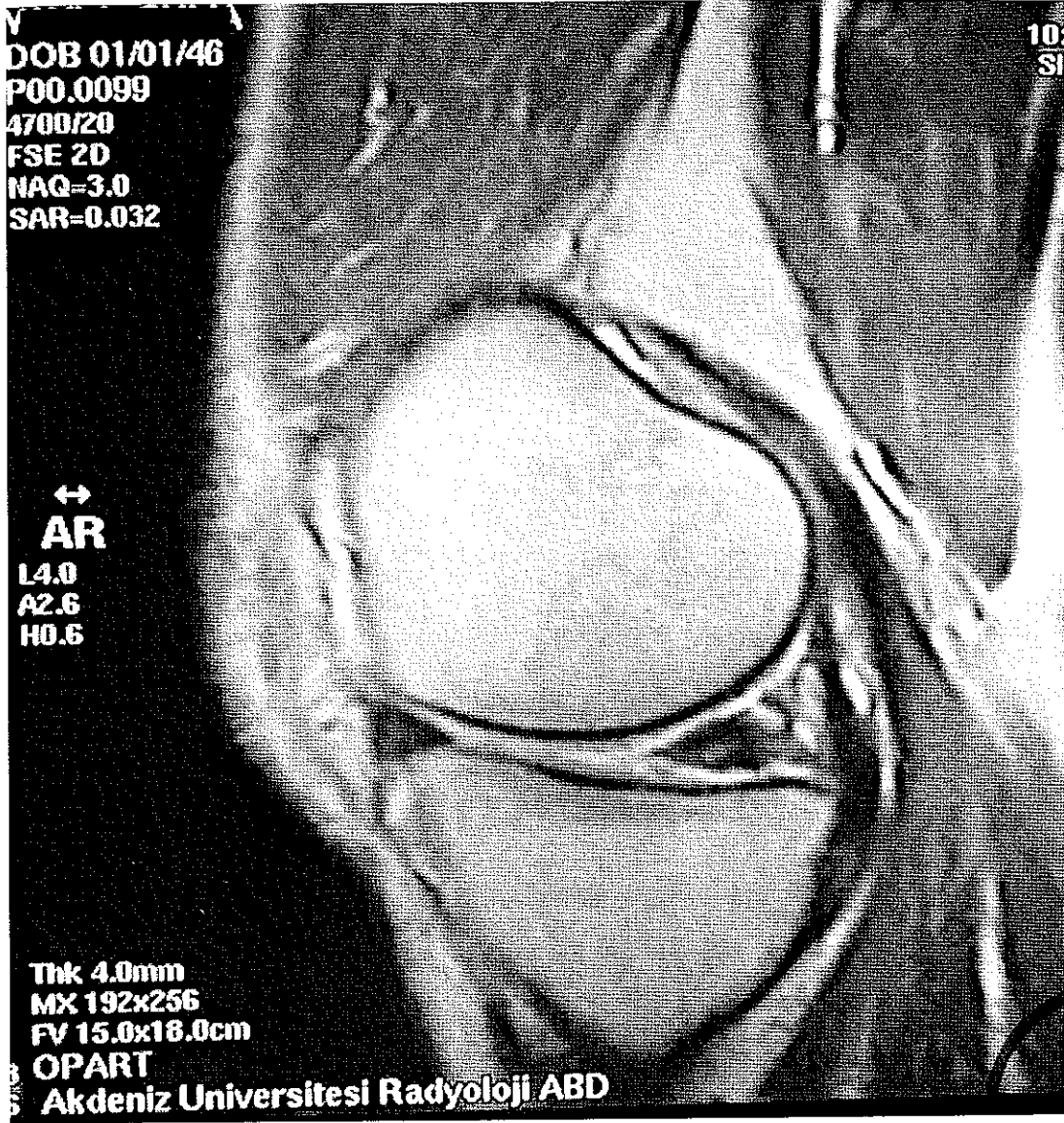
Resim 1. T2 ağırlıklı sagittal kesitte, medial menisküs arka boynuzunda horizontal seyirli yırtık. Ayrıca suprapatellar poшта sıvı artışı izleniyor.



Resim 2. Medial menisküs arka boynuzunda radyal ve horizontal komponentleri bulunan meniskal yırtık (PD sagittal kesit).

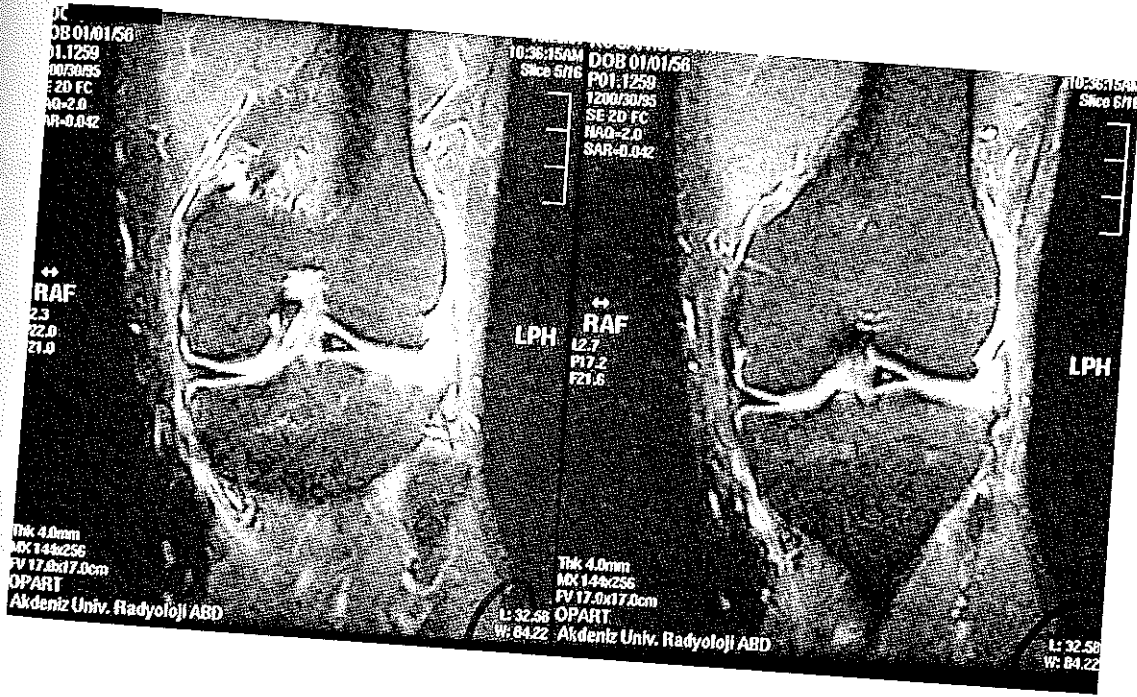
Resim 3. Medial menisküste dejeneratif yırtığı olan bir olgunun, yağ baskılı PD kesiti. Ayrıca medial femoral kondilde ve tibia plato medialde izleniyor.

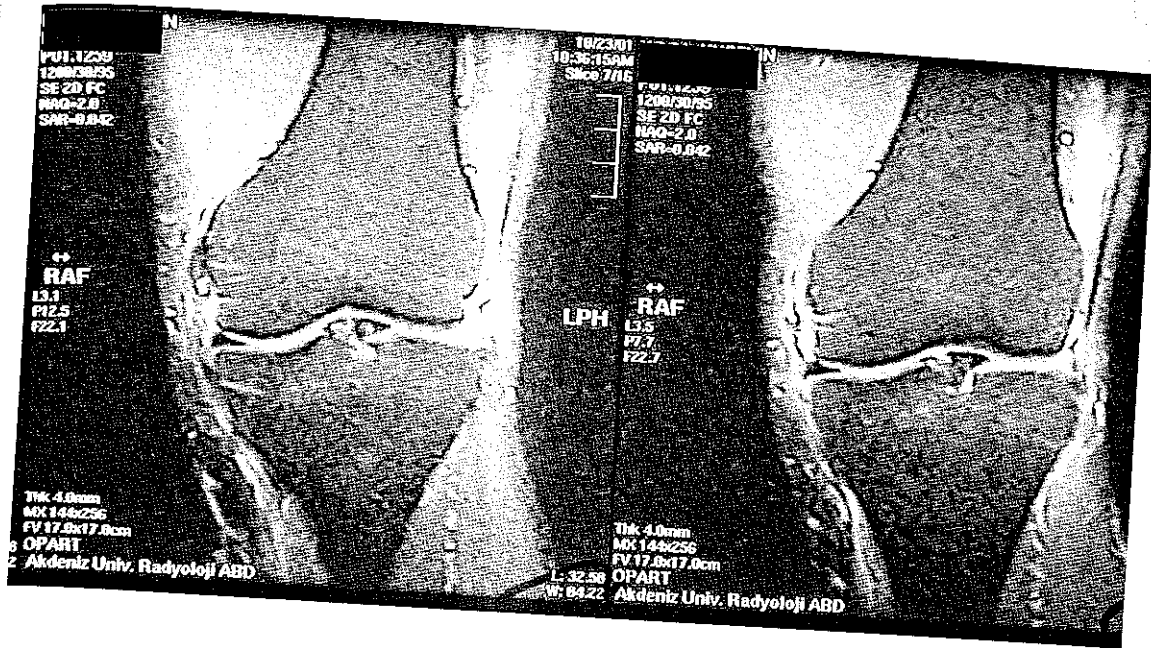




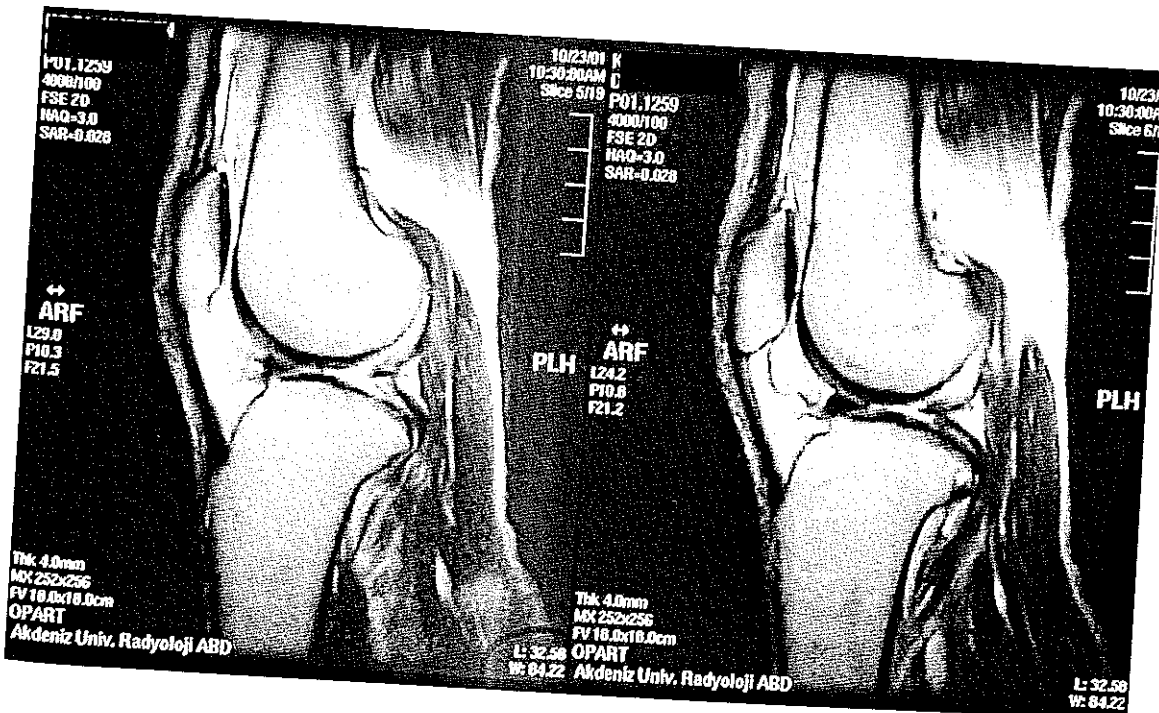
Resim 4. Medial menisküs arka boynuzunda inferior artiküler yüzle ilişkili, oblik seyirli meniskal yırtık (PD ağırlıklı sagittal kesit).

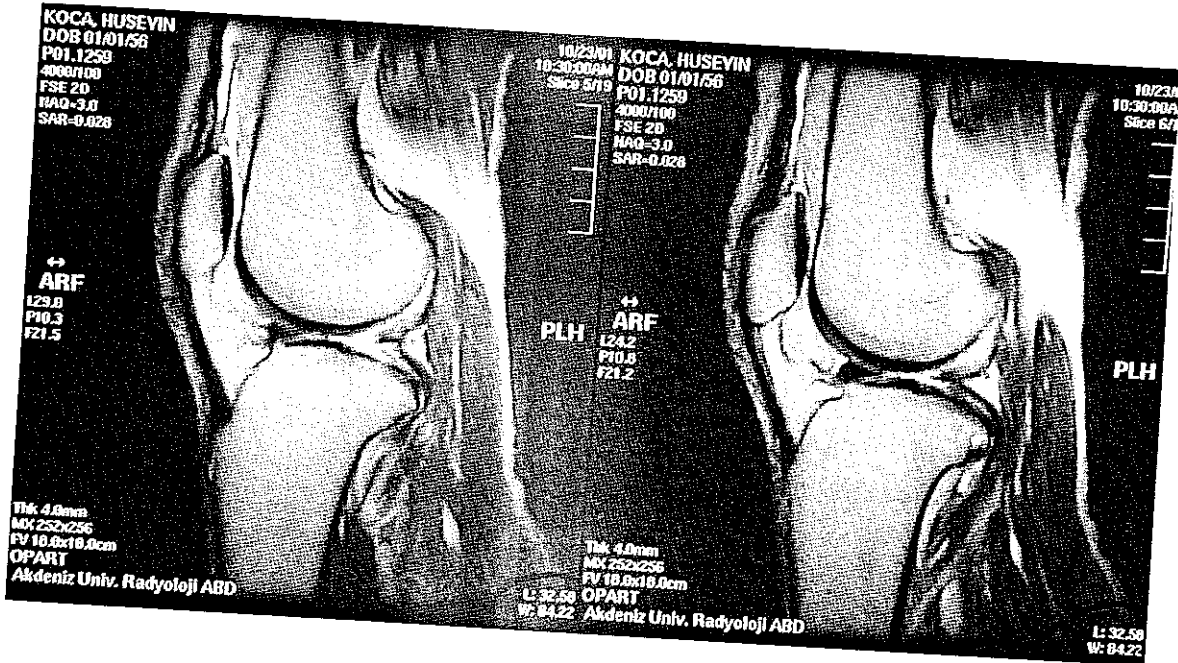
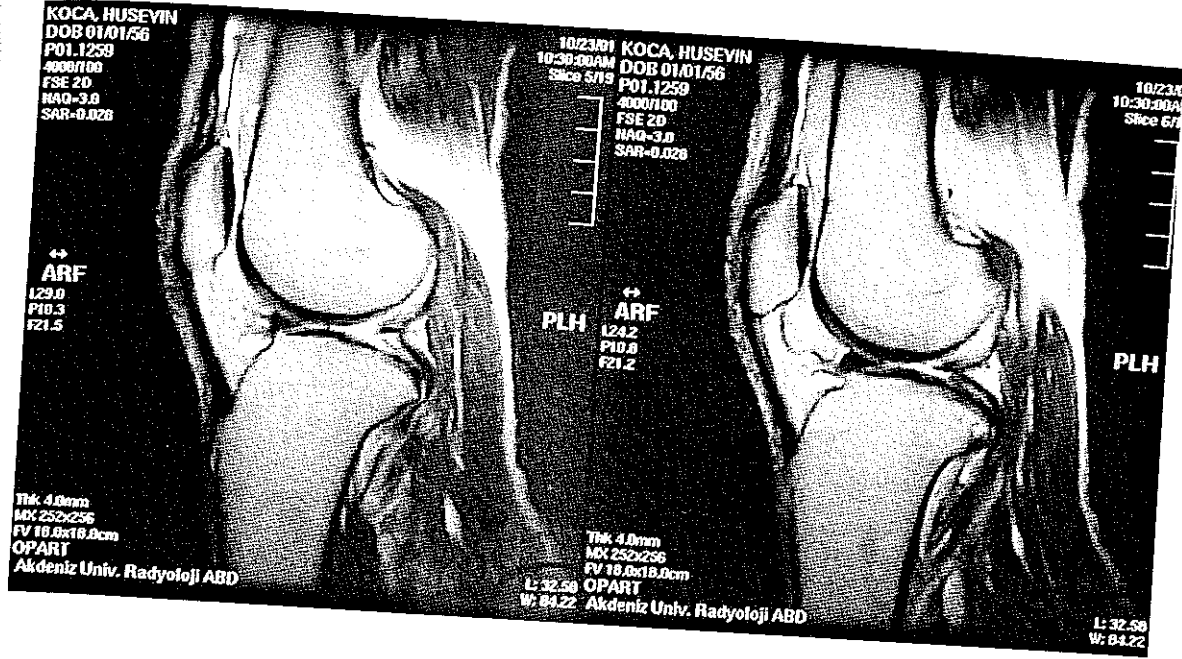
Resim 5 A. Koronal STIR sekanslarda, lateral menisküsün flep tarzında katlanarak interkondiler sahada yer aldığı izleniyor.



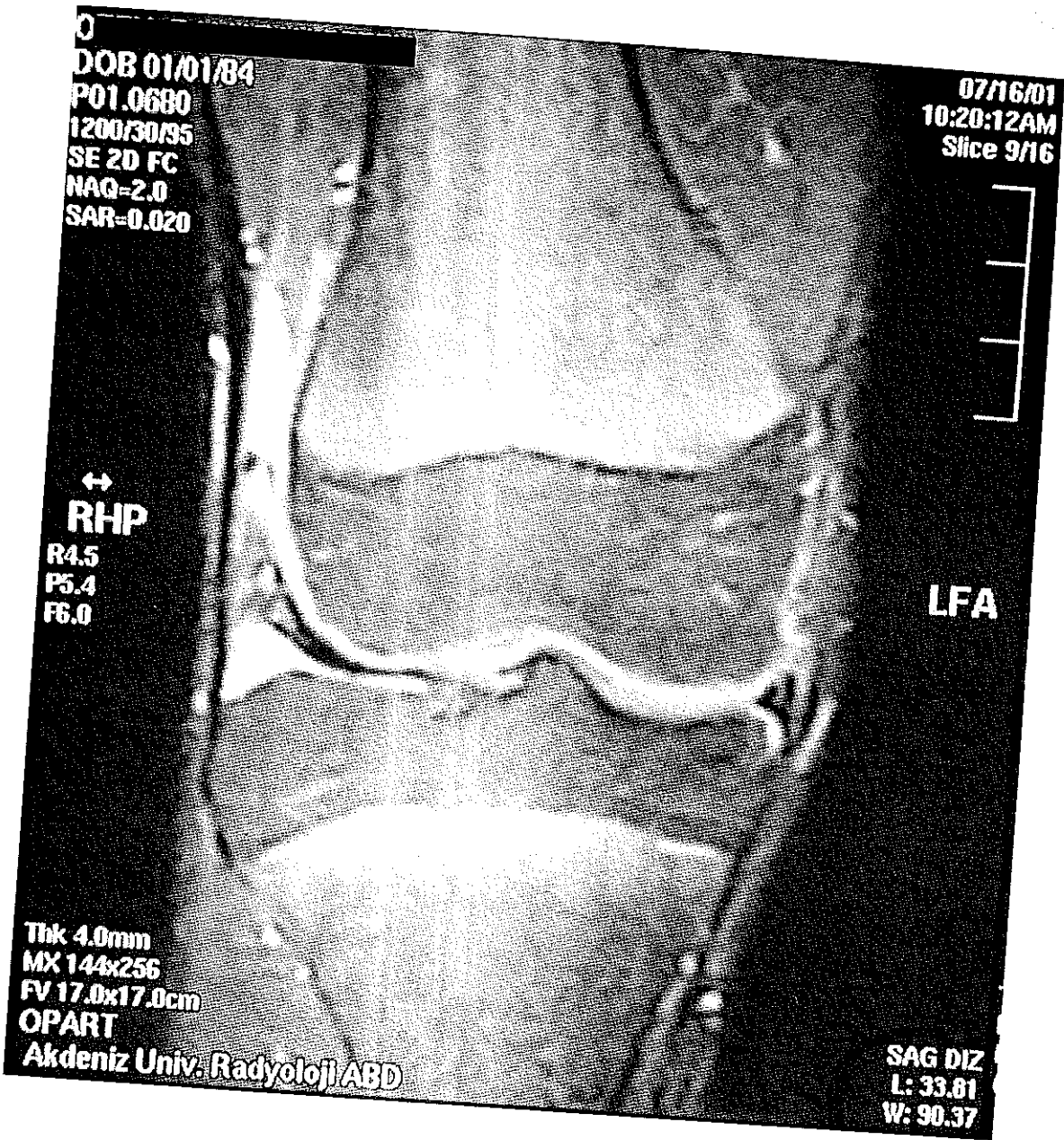


Resim 5 B, C. Aynı olgunun STIR koronal ve PD sagittal ağırlıklı kesitlerinde normal lateral menisküs konfigürasyonu izlenmiyor, interkondiler sahada kova sapı yırtığa ait separe fragman izleniyor.

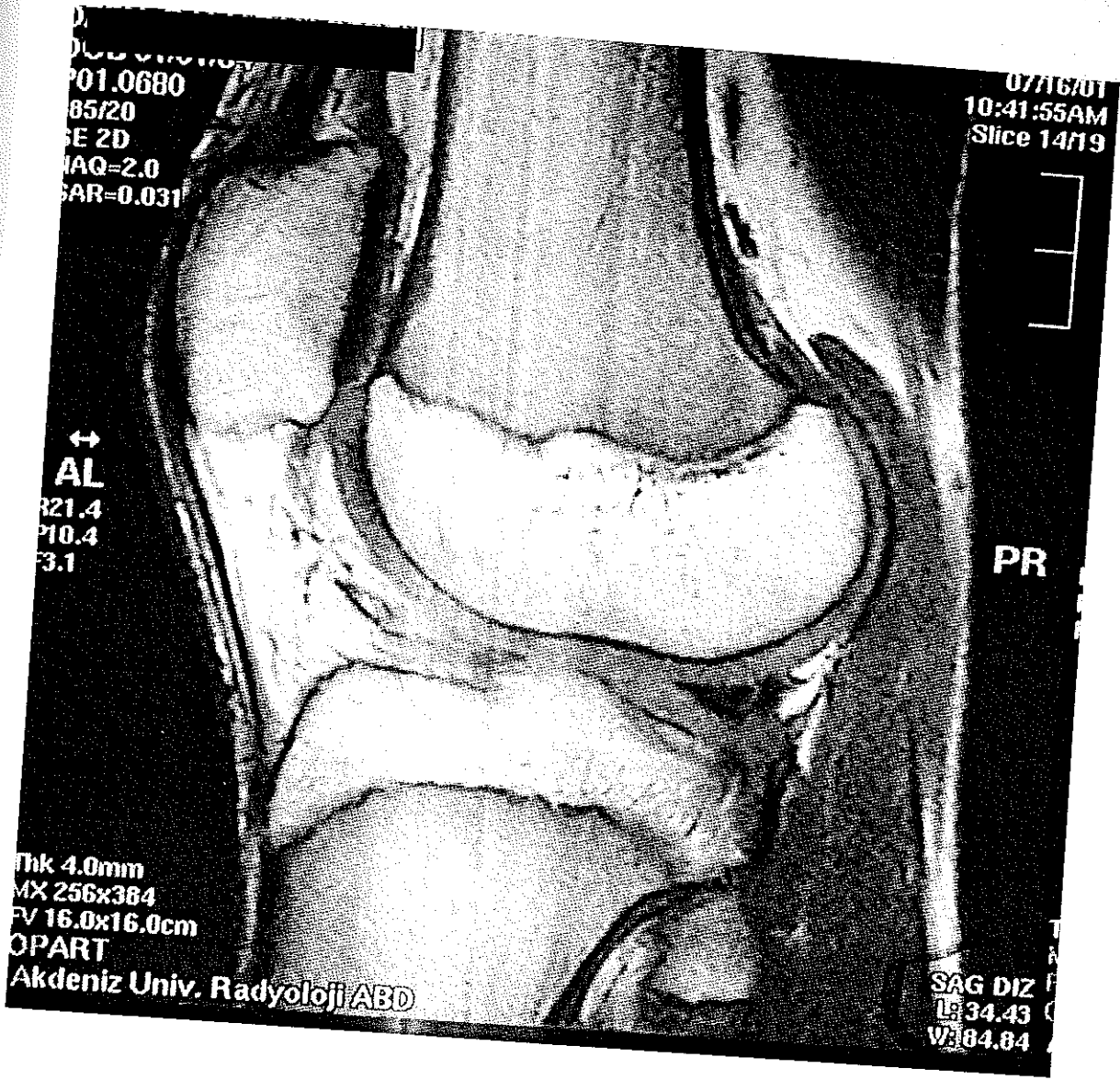




Resim 6 A,B. Kova sapı yırtığı koronal kesitlerde daha iyi tanımlanmasına karşın sagittal kesitlerde de ayırt edilebilir. PD sagittal ağırlıklı kesitler.



Resim 7 A. STIR sagittal kesitte, medial menisküs arka boynuzunda oblik seyirli meniskal yırtık. Ayrıca lateral menisküs arka boynuzda kompleks yırtık izleniyor.



Resim 7 B. Aynı olguya ait sagittal T1 ağırlıklı kesitte medial menisküs arka boynuzunda yırtık izleniyor.

DOB 01/01/84
P01.0680
4000/100
FSE 2D RNW
NAQ=3.0
SAR=0.013

↔
AL
R26.1
P9.3
F3.0

Thk 4.0mm
MX 252x256
FV 19.0x19.0cm
OPART

Akdeniz Univ. Radyoloji ABD

Resim 7 C. Aynı olgunun PD ağırlıklı sagittal kesitinde, medial menisküs arka boynuzundaki oblik yırtığın superior artiküler yüzle ilişkisi daha net izleniyor.

5. TARTIŞMA

Diz eklemının MRG incelemesi, ilk defa 1984 tarihinde gerçekleştirilmiştir. Bu tarihten sonra MRG tetkiki diz travması ve eklem hastalıklarının değerlendirilmesinde rutin olarak uygulamaya girmiştir.

Değişik araştırmacılar menisküs yırtıklarında, düşük ve yüksek Tesla'lı MRG cihazları için farklı tanısal doğruluk değerleri bildirmişlerdir. Partizel, Kladny, Kersting Sommerhof ve arkadaşlarının çalışmalarında, düşük ve yüksek Tesla'lı MRG cihazlarında tanısal doğruluk açısından anlamlı farklılık saptanmamıştır (1,4,16).

Fisher ve arkadaşları menisküs yırtıklarının, düşük (0,35 T) Tesla'lı MRG cihazının tanısal doğruluğunun, yüksek (1,5 T) Tesla'lı MRG cihazına göre daha düşük olduğunu bildirmişlerdir. Kinnunen ve arkadaşları düşük (0.1 T) Tesla'lı MRG'nin lateral meniskal lezyonlarını saptamada spesifisitesini % 25 olarak bildirmiştir.

Bu çalışmalarda farklı sonuçlar bulunması, farklı manyetik alan gücüne sahip MRG cihazlarının kullanılması, teknik olarak farklı manyetik rezonans protokolleri uygulaması ve bazı çalışmaların çok küçük populasyonlara uygulanmasına bağlı olabilir.

Düşük Tesla'lı MRG sistemleri, tanısal açıdan etkin ve ucuz olmasına karşın, dezavantajları vardır. Bunlar; inceleme süresinin uzun olması, düşük sinyal gürültü oranı, ince kesit elde edememe ve düşük uzaysal rezolüsyondur. Bununla birlikte son yıllarda gelişen daha iyi magnet homojenitesi, teknolojik olarak gelişmiş yüzey

şargıları ve daha küçük bant genişliđi alıcılarının kullanılması ile tespit edilen puls sekansları düşük Tesla'lı cihazlarda manyetik rezonans görüntülemenin kalitesini arttırmıştır.

Çalışmamızda, 0.35 T ve 1.5 Tesla MRG cihazları menisküs yırtıklarında, tanısal performansları açısından karşılaştırılmıştır. Tanısal doğruluk değerleri 1.5 T MRG için medial menisküs yırtıklarında %94.7, lateral menisküs yırtıklarında % 96 olarak bulunmuştur.

0.35 T MRG cihazının menisküs yırtıklarını saptamada tanısal doğruluđu, medial menisküs için %91.66, lateral menisküs için %93.75 olarak bulunmuştur. Lateral menisküs lezyonlarında, 1.5 T MRG cihazında yapılan incelemelerin tanısal doğruluđunun, 0.35 T MRG cihazında yapılan incelemelerin tanısal doğruluk oranından düşük olması, olgu sayısının rölatif olarak az olmasına bağlanmıştır.

Düşük Tesla'lı magnetlerde meniskal lezyonların değerlendirilmesindeki farklı sonuçlar, farklı parametrelerde sekans kullanımına bağlı olabilir. Bu çalışmada benzer sekans ve kesit kalınlığı, hem 0.35 hem de 1.5 Tesla manyetik rezonans cihazlarında kullanılmıştır. Bununla birlikte iki cihaz arasındaki fiziksel fark nedeniyle (farklı relaksasyon zamanları, farklı alıcı bant genişliđi aralıkları, farklı şargı teknolojileri, farklı oryantasyon sahaları) sekans parametreleri iki sistem için farklıdır. Her iki MRG cihazında optimal rutin klinik parametrelili sekanslar kullanılmıştır. Düşük Tesla'lı cihazlarda düşük sinyal gürültü oranı için eksitasyonu (NEX) arttırmak gereklidir. Bu işlem tetkik süresini uzatır. 0.35 Tesla MRG'de rutin diz çekimleri 1.5 Tesla MRG'ye oranla ortalama 15 dakika daha uzundur.

Konvansiyonel hızlı spin eko (TSE) sekanslarında normal menisküsler homojen düşük sinyal intensitesinde görülür (T1, T2, gradient eko ve STIR ağırlıklı sekanlarda). Düşük sinyal intensitesi sağlam menisküslerde mobil protonların yokluğuna bağlıdır (menisküs içindeki su molekülleri kapalıdır veya büyük kollajen molekülleri içersinde absorbedir). Ardısıra defaze olan hidrojen çekirdekleri T2 zamanını kısaltırlar, bu da meniskal dokunun tüm puls sekanlarında düşük sinyal intensitesinde görülmesine neden olur

Dejenerasyon ve yırtıklarda sinovyal sıvının emilmesine bağlı menisküslerde sinyal intensitesi artar. Sinovyal sıvının menisküslere olan bu hareketi T1 ve T2 değerlerini küçültür. Bu fenomen meniskal dejenerasyon ve yırtıklara neden olan T1 ve proton ağırlıklı imajların duyarlı olduğunu açıklar. Dejeneratif değişikliklerde ve yırtıklarda su moleküllerinde lokal artış olur, bunun sonucunda T2 zamanı artar ve kısa TE sekanslarıyla yüksek sinyal intensitesi saptanabilir. Bu nedenle dejenerasyon ve yırtıkta artmış intrameniskal sinyal intensitesi en iyi olarak kısa TE süreleri kullanılan T1, proton ve gradient eko sekanslarında vizüalize edilebilir (1,17,18).

Menisküs anomalilerinde sinyal sinyal intensitesi artış özelliklerinin anlaşılması sayesinde patolojik modellerle korele edilerek MRG gradeleme sistemi geliştirilmiştir. Dejenerasyonda sinyal intensite artışını derecelendirmede sinyal morfolojisi, artiküler meniskal yüzlerle ilişki, meniskal apeks ve periferal kapsüler kenara uzanım gibi kriterler temeldir.

MRG'de menisküs lezyonlarının değerlendirilmesinde, grade 1 sinyal intensitesi eklem yüzeyleriyle ilişkili olmayan fokal veya noktasal "intrasubstance"

artmış sinyal intensitesinin görülmesidir. Bizim çalışmamızda da grade 1 dejeneratif sinyal intensitesine en hassas sekanslar T1 ve gradient eko ağırlıklı sekanslardır. Grade 1 sinyal intensitesi atletlerde ve normal şahıslarda görülmekle birlikte asemptomatiktir.

MRG'de grade 2 sinyal intensitesi horizontal, lineer intrasubstance artmış sinyal intensitesidir. Genellikle menisküs periferine kapsüler yüze ulaşabilmesine karşın eklem yüzleri intakttır. Grade 2 sinyal intensitesi en sık olarak medial menisküs posterior boynuzdadır. Bizim çalışmamızda da grade 2 sinyal intensitesi ve meniskal yırtıkların en sık olduğu yer medial menisküs posterior boynuzudur. Literatürlerde stabil dizlerde üç yıl süren grade 2 meniskal intensite takiplerinde progresyon belirlenememiştir. Egzersiz sonrası yapılan çalışmalar, meniskal dejenerasyonda artan sinyal intensitesinin değişmediğini göstermiştir. Aynı ayı yapılan prospektif çalışmalar, asemptomatik futbol oyuncularında bir yılın üzerinde yapılan periyotlarda meniskal dejenerasyondaki gradelerin progresyon gösterdiği bildirilmiştir. Bu çalışmalar intrasubstance dejenerasyonun ilerleyerek menisküs yırtığı saptamanın mümkün olamayacağını göstermiştir. Medial menisküs arka boynuzda grade 2 sinyal intensitesi prevalansı literatürde 54 hastalık basit bir çalışmada %24.1, olarak bildirilmiştir. Kadavralarda yapılan çalışmalarda grade 2 sinyal intensitesi sıklığı daha da artmaktadır (9,19).

Diskoid menisküslerde kistik alanlar ve kaviterlerin olduğu musinöz dejenerasyon ve grade 2 sinyal intensitesi semptomatik olabilir parsiyel menisektomi gerektirebilir.

MRG'de grade 3 lezyonlarda, artmış sinyal intensitesi en az bir eklem yüzüyle ilişkilidir. Bizim çalışmamızda eklem yüzüyle ilişkili artmış sinyal intensiteleri meniskal yırtık olarak değerlendirilmiştir. Grade 3 sinyal intensitesi sıklıkla medial menisküs arka boynuzu lokalizasyonundadır.

Kapalı meniskal yırtıkların tanısı artroskopi esnasında cerrahi manüplasyon ve tecrübe gerektirir. Bununla birlikte eğer eklem yüzlerine uzanım mevcut değilse artroskopide gözden kaçabilir. İntrasubstance yırtıklar ağrıya neden olurlar. Ek olarak artroskopide bu bölgede fibrilasyona ve saçaklanmaya bağlı menisküs yırtığı gibi yalancı negatif sonuçlar olabilir. Bizim çalışmamızda grade 1 ve grade 2 dejeneratif sinyal intensiteleri meniskal yırtık olarak değerlendirilmemiştir. Grade 3 sinyal intensiteleri ve eklem yüzleriyle ilişkili artmış sinyal intensiteleri meniskal yırtık olarak kabul edilip artroskopi bulgularıyla karşılaştırılmıştır. Artroskopinin menisküs arka boynuz inferior yüzey yırtıklarını tespit etmesi %45-65 arasındadır. Dahası artroskopik tetkikler grade 1 ve grade 2 intrasubstance dejenerasyonu saptamada duyarlı değildir.

Menisküs yırtıkları MRG'de, sagittal plan üzerinde primer olarak vertikal ve horizontal şekildedir. Horizontal ve vertikal yırtık paternlerinin birleşmesiyle kompleks yırtıklar oluşur. Artroskopide meniskal yırtıklar longitudinal, radyal veya transvers, oblik ya da flep şeklinde olarak isimlendirilirler. Yırtığın lokalizasyonu ve morfolojik tanımlaması menisküs onarımı ve parsiyel menisektominin arasında seçim yaparken oldukça faydalıdır.

Düşük Tesla'lı MRG cihazlarında yırtığın lokalizasyonu, morfolojisi ve eklem yüzeyleri ile ilişkisini göstermesi düşük uzaysal rezolüsyon nedeniyle rölatif bir dezavantaj olabilir.

Kova sapı yırtıklar; genellikle medial menisküste longitudinal yırtığın yer değiştirmesi kova sapı yırtığı diye tanımlanır. Çünkü separe santral fragman kova sapına benzer, menisküsün büyük periferal kesimi kova gibi kalır. Medial menisküste kova sapı yırtıklar lateral menisküse oranla üç kat daha sık görülür. Kova sapı yırtığı genellikle genç hastalarda önemli bir travma sonrası oluşur. Kova sapı yırtıkta efektif olarak menisküs genişliği azalır ve periferal sagittal imajlarda menisküs gövdesinin normal papyon benzeri konfigurasyonu kaybolur. Arka boynuzda kısalma eğer öyküde parsiyel menisektomi öyküsü yoksa kova sapı yırtığı morfolojisi ile ilişkili olabilir. Yer değiştiren parça sıklıkla koronal imajlarda interkondiler çentikte tespit edilir. Kova sapı yırtıkta yer değiştiren fragman arka çapraz bağ (AÇB) anteriorunda ve ona paralel bant şeklinde düşük sinyal intensite şeklinde gözlenebilir. Fakat bu fazla sık olan bir yerleşim yeri değildir. Kova sapı yırtıklı hastalarda dizde fleksiyonda veya tam ekstansiyonda kilitlenme olabilir (Resim5) (1,17,20,21,22).

Radyal veya transvers yırtıklar dairesel menisküsün serbest kenarında vertikal bir yırtık şeklinde tanımlanır. Sagittal imajlarda tek bulgu bir veya iki kesitte artmış sinyal intensitesi olabilir. Yırtık 3mm'den az ise genellikle asemptomatiktir . 5 mm'den fazla ise semptomatiktir Artroskopik olarak traşlama yöntemi ile tedavi edilirler.

Oblik yırtık longitudinal ve transvers yırtığın karışımı ile menisküsün serbest kenarında başlar ve meniskal fibrokartilaj içine oblik olarak meyil gösterirler. Bu yırtıklar flep yırtıkları olarak da anılırlar. İnce transvers veya üç boyutlu imajlar kullanılmazsa sagittal imajlarda longitudinal yırtık ve flep yırtık arasında ayırım yapmak güç olabilir.

Artroskopi ile karşılaştırmalı çalışmalarda, menisküs yırtıklarının saptanmasında MRG'nin sensitivitesi %80-100 arasında değişmektedir. 1014 hastalık bir seride, MRG'nin tanısal doğruluğu medial menisküs için %89, lateral menisküs için %88 olarak bildirilmiştir. La Prade ve arkadaşları asemptomatik olgularda menisküs yırtıklarının görülme sıklığını %5.6 olarak bulmuşlardır (23,24).

Literatürde, artroskopi ile karşılaştırmalı çalışmalarda MRG'nin menisküs yırtıklarının tanısında doğruluk oranları değişiklik göstermektedir. MRG bulgularının farklı tecrübelerde radyologlar tarafından yorumlanması, intrasubstance dejeneratif yırtıklarını saptamada artroskopinin yetersizliği, MRG incelemelerinde farklı sargıların ve değişik Tesla güçlerinde MRG cihazlarının kullanımıdır (25,26,27).

6. SONUÇ

Son yıllarda düşük Tesla'lı MRG cihazları, daha iyi magnet homojenitesi sağlamaları ve ekonomik açıdan avantajlı olmaları nedeniyle, yüksek Tesla'lı MRG cihazlarına alternatif seçenek olarak kullanılmaya başlanmıştır.

Ancak düşük Tesla'lı MRG cihazların, yüksek Tesla'lı MRG cihazlarına göre, tetkik inceleme süresinin uzun olması, düşük sinyal gürültü oranı, yeteri kadar ince kesit elde edememe ve düşük uzaysal rezolüsyon gibi dezavantajları vardır.

Çalışmamızda, farklı hasta gruplarında, düşük (0.35 T) Tesla'lı ve yüksek (1.5 T) Tesla'lı MRG cihazlarının menisküs yırtıklarını saptamadaki tanısal doğrulukları karşılaştırılmıştır.

Düşük ve yüksek Tesla'lı MRG cihazları arasında, medial menisküs yırtıklarında tanısal etkinlik açısından, anlamlı farklılık saptanmamıştır ($p > 0.05$). Lateral menisküs yırtıklarının tanısında ise yüksek ve düşük Tesla'lı cihazların tanısal değeri arasında anlamlı farklılık bulunmuştur ($p < 0.05$). Bunun sebebi lateral menisküs yırtıkları sayılarının, medial menisküs yırtık sayılarına oranla rölatif düşüklüğüdür.

Sonuç olarak, menisküs lezyonların tanısında, düşük Tesla'lı MRG cihazlarının, yüksek Tesla'lı MRG cihazları kadar etkin olduğunu düşünüyoruz.

7. ÖZET

Çalışmamızda, düşük (0.35 T) Tesla'lı ve yüksek (1.5 T) Tesla'lı MRG cihazlarında yapılan diz MRG incelemelerinin, menisküs yırtıklarının tanısındaki etkinlikleri karşılaştırılmıştır.

Düşük Tesla'lı MRG cihazında (açık magnet) 1.5 yıllık bir zaman aralığında, artroskopi sonucu bulunan 43 olgu, yüksek Tesla'lı MRG cihazında 3.5 yıllık bir zaman aralığında artroskopi sonucu bulunan 68 olgu, retrospektif olarak, MRG cihazlarının tanısal etkinlikleri açısından değerlendirilmiştir.

Düşük (0.35 T) Tesla'lı MRG cihazının menisküs yırtıklarını saptamadaki değeri, medial menisküs için sensitivitesi %93, spesifisitesi %88, lateral menisküs için sensitivitesi %87, spesifisitesi %95 olarak bulunmuştur.

Yüksek (1.5 T) Tesla'lı MRG cihazının menisküs yırtıklarını saptamadaki değeri, medial menisküs için sensitivitesi %96, spesifisitesi %88, lateral menisküs için sensitivitesi %71, spesifisitesi %98 olarak bulunmuştur.

Çalışmamızda lateral menisküs lezyonlarının saptanmasında, düşük ve yüksek Tesla'lı MRG cihazlarının tanısal doğrulukları arasında anlamlı farklılık bulunmuştur ($p < 0.05$). Medial menisküs lezyonlarının saptanmasında, düşük ve yüksek Tesla'lı MRG cihazlarının tanısal doğrulukları arasında anlamlı farklılık bulunmamıştır ($p > 0.05$).

7. KAYNAKLAR

1. Stoller DW. Magnetic Resonance Imaging in Orthopaedics and Sports Medicine. 2nd ed. San Fransisco: Lipincott-Raven Publishers, 1997; 203-282.
2. Mink JH, Deutsch AL. MRI of the knee. *Clinical Orthop* 1989; 244:29-34.
3. Disler DG, Kattapuram SV, Chew FS, RosenthalDI, Patel D. Meniscal tear of the knee: preliminary comparison three dimensional MR reconstruction with two-dimensional MR imaging and arthroscopy *AJR* 1993; 160 (2):343-5.
4. Cotten A, Delfaut E, Demondion X, et al. MR Imaging of the knee at 0.2 and 1.5 T: Correlation with surgery *AJR* 2000; 174:23-7.
5. Tuncel E. *Klinik Radyoloji*. Bursa: Güneş Nobel, 1994; 547-49.
6. Sutton D. *Textbook of Radiology Imaging*. 6th ed. London:Pearson Professional Limited , 1998; 116-7.
7. Roca FA, Vilalta A. Lesions of the meniscus. Macroscopic and Histologic Findings. *Clin Orthop* 1980; 146:289-92
8. Watts I, Pitfalls in double contrast knee arthrography. *BJR* 1980; 134:107-9.
9. Kornick JK, Meniscal abnormalities in the asymptomatic population at MR imaging. *Radiology* 1990; 177:463-8.
10. Elhan A. *Kemikler*. Ankara: Murat kitapevi, 1990; 34-8.

11. Levinsohn ME, Baker BE. Preartrotomy diagnostic evaluation of the knee: review of 100 cases diagnosed by arthrography and arthroscopy. *AJR* 1980; 134:107-12.
12. Blankenbaker DG, De Smet AA, Smith JD. Usefulness of two indirect MR imaging signs to diagnose lateral meniscal tears. *AJR* 2002; 178 (3):579-82.
13. Diren B. Menisküs lezyonlarının tanısında bilgisayarlı tomografi. Samsun: Renk ofset, 1988; 15-36.
14. Kaya I. Temel Radyoloji Tekniği. Eskişehir: Güneş Nobel, 1996; 357-60
15. Konez O. Manyetik Rezonans Görüntüleme. İstanbul: Nobel Tıp Kitapevleri, 1995; 137-43.
16. Rand T, Imhof H, Breitenseher M, Happel B, Turet schek K, Schneider B, Trattinig S. Comparasion of diagnostic sensivity in meniscus diagnosis of MRI examinations with 0.2 T low field and a 1.5 T high field system *Radiologe* 1997; 37:802-6.
17. Weis KL. Sagittal MR images of the knee: low signal. *AJR* 1995; 163:395.
18. Dahnert W. *Radiology Review Manual* 3rd ed. Phoenix, Arizona: Williams Wilkins, 1995; 81-2.
19. Miller TT, Staron RB, Feldman F, Cepel E. Meniscal position routine MR Imaging of the knee. *Skeletal Radiol* 1997; 26(7):424-7.
20. Singson RD. MR imaging of displaced bucket-handle tear of the medial meniscus. *AJR* 1991; 156:121-3.

21. Wright DH, De Snet AA, Norris M. Bucket-handle tears of the medial and lateral menisci of the knee: value of MR imaging in detected displaced fragments. AJR 1995; 163:395-9.
22. Rowe PA, Wright J, Lynch JK, et al. Can MR imaging effectively replace diagnostic arthroscopy Radiology 1992; 183:335-8.
23. Rubin DA, Kneeland JB, Listerud J, Underberg-Davis SJ, Dalinka MK, MR diagnosis of meniscal tears of the knee: value of fast spin echo vs conventional spin-echo pulse sequences. AJR 1994; 162 (5):1131-5.
24. Tuckman GA, Miller WJ, Remo JW, Fritts HM Radial tears of the menisci: MR findings. AJR 1994; 163:395-9
25. Spiers ASD, Meagher I, Ostlare SJ. Can MRI of the knee affect arthroscopic practise: a prospective of 58 patients J Bone Joint Surgery (Br) 1993; 75:49-53.
26. Stoller DW. Gradient echo MR imaging of the knee. Radiology 1987; 165:132-6.
27. Quinn SF, Brown TR, Szumozskwi J. Menisci of the knee: radial MR imaging correlated with arthroscopy in 259 patients Radiology 1992; 185:57-81.