

T1824



T.C  
AKDENİZ ÜNİVERSİTESİ  
TIP FAKÜLTESİ  
PATOLOJİ ANABİLİM DALI

AKDENİZ ÜNİVERSİTESİ  
MERKEZ KÜTÜPHANESİ

**KÜÇÜK HÜCRELİ DIŞI AKCİĞER KARSİNOMLARINDA  
TGF BETA-1, FİBRONEKTİN ve TİP IV KOLLAJEN  
EKSPRESYONUNUN DEĞERLENDİRİLMESİ**

+

Uzmanlık Tezi

Dr. İlknur KÜÇÜKOSMANOĞLU

Tez Danışmanı :  
Doç.Dr. Gülay ÖZBİLİM

*"Kaynakça Gösterilerek Tezimden Yararlanılabilir"*

Antalya-2005

## TEŞEKKÜR

Uzmanlık eğitimim boyunca ve tez çalışmalarımda değerli yardım ve katkılarını esirgemeyen tez danışmanı hocam Sayın Doç.Dr.Gülay ÖZBİLİM' e, Anabilim Dalı Başkanı Sayın Prof.Dr. Akif ÇİFTÇİOĞLU' na ve tüm hocalarıma, asistan arkadaşlarıma, laboratuvar çalışanlarına, eşime ve aileme teşekkür ederim.

*Dr.İlknur KÜÇÜKOSMANOĞLU*

*Antalya, 2005*

# İÇİNDEKİLER

## Sayfa

SİMGELER VE KISALTMALAR DİZİNİ .....	v
GRAFİK VE RESİMLER DİZİNİ .....	vi
ÇİZELGELER DİZİNİ .....	vii
1. GİRİŞ VE AMAÇ .....	1-3
2. GENEL BİLGİLER .....	3-16
2.1 EPİDEMİYOLOJİ VE ETİYOLOJİ .....	3-5
2.2 KLİNİK BULGULAR .....	5-6
2.3 RADYOLOJİK BULGULAR .....	6-8
2.4 EVRELEME .....	9-10
2.5 SINIFLAMA .....	10-11
2.6 YASSI EPİTEL HÜCRELİ KARSİNOM .....	12-13
2.7 ADENOKARSİNOM .....	13-14
2.8 ADENOSKUAMÖZ KARSİNOM .....	14
2.9 YAYILIM PATERNLERİ, METASTAZ ve TEDAVİ .....	15
2.10 PROGNOZ .....	16
3. GEREÇ ve YÖNTEM .....	17-25
4. BULGULAR .....	26-30
5. TARTIŞMA .....	31-33
SONUÇ .....	34-35
ÖZET .....	36
KAYNAKLAR .....	37-39

## SİMGELER VE KISALTMALAR DİZİNİ

AK.....	Adenokarsinom
BT.....	Bilgisayarlı Tomografi
DAB.....	Diaminobezidine
HE.....	Hematoksilen Eosin
HPV.....	Human Papilloma Virüs
KHAK.....	Küçük Hücreli Akciğer Karsinomu
KHDAK.....	Küçük Hücreli Dışı Akciğer Karsinomu
MR.....	Magnetik Rezonans
TGF B-1.....	Transforming growth factor Beta -1
YEHK.....	Yassı Epitel Hücreli Karsinom

“Alfabetik sıraya göre yazılmıştır”

# GRAFİKLER VE RESİMLER DİZİNİ

<u>Grafik/Resim</u>	<u>Sayfa</u>
Resim 3.1 Yassı epitel hücreli karsinomlarda TGF Beta -1 ekspresyonu .....	20
Resim 3.2 Adenokarsinomlarda TGF Beta- 1 ekspresyonu.....	21
Resim 3.3 Yassı epitel hücreli karsinomlarda fibronektin ekspresyonu .....	22
Resim 3.4 Adenokarsinomlarda fibronektin ekspresyonu.....	23
Resim 3.5 Yassı epitel hücreli karsinomlarda Tip IV kollajen ekspresyonu.....	24
Resim 3.6 Adenokarsinomlarda Tip IV kollajen ekspresyonu .....	25
Grafik 4.1.Kollajen Tip IV'ün gruplar arasındaki boyanma alanı yüzdeleri.....	29
Grafik 4.2 TGF Beta-1' in boyanma alanı yüzdelerine göre dağılımı.....	30

# ÇİZELGELER DİZİNİ

<u>Çizelge</u>	<u>Sayfa</u>
Çizelge 2.1 Akciğer karsinomlarının etiyojisinde yer alan ajanlar,meslekler akciğer dokusundaki histopatolojik deęişikler. ....	4
Çizelge 2.2.Akciğer karsinomlarında bulgu ve semptomlar.....	5-6
Çizelge 2.3. Akciğer karsinomlarında kullanılan radyolojik teknikler.....	7
Çizelge 2.4. Akciğer karsinomlarının histolojik tiplerinin konvansiyonel radyograflerdeki prezentasyonu.....	8
Çizelge 3.1. Antikorların dilüsyon oranları.....	17
Çizelge 4.1 Bulgular.....	27-28
Çizelge 4.2.Olguların istatistiksel sonuçları(boyanma alanı yüzdeleri).....	28

# 1. GİRİŞ ve AMAÇ

Akciğer karsinomları bugün dünyada görülen kanserlerin başında yer almaktadır. Tüm yeni kanser olgularının %12,6'sını, kanserden ölümlerin %17,8'ini oluşturmaktadır. Erkek kadın oranı E:K=2,7'dir. Daha çok 6. dekattan sonra görülmektedir. Bu olguların yaklaşık %80'ini küçük hücreli dışı akciğer karsinomları oluşturmaktadır(1,2,3,4).

Önceki dönemlerde erkeklerde görülme sıklığı daha fazla iken kadınlardaki görülme oranı gün geçtikçe artmakta ve aradaki fark kapanmaktadır. Bu istatistikler sigara içimi ile akciğer karsinomları arasındaki ilişkiye bağlıdır(3). Tanı anında hastaların % 50'sinden fazlasında uzak metastaz, %25'inde bölgesel lenf düğümü metastazı bulunmaktadır. Akciğer karsinomları kötü prognozludur. Tüm evreler için 5 yıllık survey yaklaşık %14' dür(3).

Teröpötik amaçla akciğer karsinomları iki geniş gruba ayrılmaktadır: Küçük hücreli akciğer karsinomları (KHAK) ve küçük hücreli dışı akciğer karsinomları (KHDAK). Bu ayırımın temel nedeni KHAK'larının tanı anında metastaz yapmış olmaları ve küratif cerrahiden yarar görememeleridir. Aksine KHDAK'larının kemoterapiye yanıtı kötü, cerrahi tedaviye yanları daha iyi olmaktadır(3).

Dünyadaki kanser ölümlerinde başı çekmesi, erken metataz yapması ve kemoterapiye iyi yanıt vermemesi nedeniyle, akciğer kanserleri ve yeni prognostik parametreler üzerine yapılan çalışmalar araştırmacıların odak noktası olmuştur.

Ekstraselüller matriks her dokunun kayda değer bir kısmını oluşturmaktadır. Lokal olarak yapılı, dinamik, kalıcı taslak yapan makromoleküler bir komplekstir(3). Hücre adezyonu için substrat sağlar ve

hücrelerin büyümesi, hareketi ve diferensiyasyonunu düzenler. Ekstrasellüler matriks iki temel şekilde oluşur:

1. İntertisyel matriks:Bağ dokusu ve epitel ile destekleyici damar ve düz kas yapıları arasındaki mesafeyi gösterir, mezenkimal hücreler tarafından yapılır. Esas yapısını proteoglikan, glikoprotein ve fibrilli/fibrilsiz kollajen oluşturmaktadır.

2. Bazal membran:Bağ doku intertisyel alanda gelişigüzel dağılmıştır, fakat epitel hücreleri, endotel hücreleri ve düz kas hücreleri etrafında ileri derecede organize olarak bazal membranı oluşturur. Ana elemanları fibrilsiz tip IV kollajen ve adeziv glikoproteinlerdir(3). Ekstrasellüler matriks hücre büyümesini kontrol eder.

Ekstrasellüler matriks ve kanser hücreleri arasındaki ilişki tümör hücrelerinin migrasyonuna ve metastaza neden olmaktadır(5).

Fibronektin bazal lamina ile birlikte non-kollajenöz bir glikoproteindir. Büyük disülfitle bağlı heterodimer şeklinde olup, fibroblastlar, endotel hücreleri, monositler tarafından sentezlenir. Hücre yüzeyleri, bazal membran ve perisellüler matriksde bulunur(3). Hücrel adezyon, migrasyon ve hücre proliferasyonunda rol oynamaktadır(6).

Transforming growth factor Beta -1 (TGF B-1) normal epitelyal hücre proliferasyonunu inhibe etmektedir(6). Çoğu tümörlerde azalmış TGF B-1 reseptörlerinin ekspresyonu, TGF B-1 sensitivitesinin kaybı ve artmış tümör progresyonu ile ilişkilidir(5). Hücrel proliferasyon, diferensiyasyon ve anjiogenezde, doku tamirinde önemli role sahiptir(7,9). Ekstrasellüler matriks tümör hücrelerinin yayılımında bariyer olarak önemli role sahiptir. TGF B-1 ekstrasellüler matriks üzerine proteolitik etkilidir ve matriks formasyonunun regülasyonunu sağlar(8). TGF B-1 mezenkimal hücre proliferasyonunda etkilidir(6). Ekstrasellüler matriks elemanlarından kollajenleri ve fibronektini indükler(3,6).



Tip IV kollajen bazal membranın önemli bir yapısal komponentidir. Kollajenler direnci sağlayan fibröz yapısal proteinlerdir. Bu proteinler üçlü heliks şeklinde üç ayrı peptid zincirden oluşur(3).

Bu çalışmanın amacı dünyada en yaygın öldürücü kanserlerden olan küçük hücreli dışı akciğer kanserlerinde ekstrasellüler matris elemanlarında fibronektin, tip IV kollojen ile TGF B-1'in farklı histopatolojik alt tipler arasında ekspresyon farklılığı olup olmadığını araştırmaktır.

## **2.GENEL BİLGİLER**

### **2.1.EPİDEMİYOLOJİ VE ETİYOLOJİ :**

Akciğer karsinomları tüm yeni kanser olgularının %12,6'sını, kanserden ölümlerin %17,8'ini oluşturmaktadır(1). Avrupa, Kuzey Amerika, Avustralya, Yeni Zelanda, Güney Amerika mortalitenin en yüksek olduğu bölgelerdir. Çin, Japonya ve güney doğu asya mortalite hızının daha düşük olduğu bölgelerdir(1,2). Akciğer karsinomları onkogenleri ve tümör supressör genleri etkileyen genetik değişiklikler sonucu benign bronş epitelinin neoplastik dokuya değişmesi ile meydana gelmektedir(3).

Küçük hücreli akciğer karsinomlarında TP53 ve RB gen mutasyonları yüksek sıklık gösterirken küçük hücreli dışı akciğer karsinomlarında p16/CDKN2A sıklıkla inaktivedir. Aynı zamanda aktive K-RAS onkogen mutasyonları adenokarsinomlarda sınırlı iken, küçük hücreli akciğer karsinomlarında nadirdir(3). Patogenezinde yer alan en önemli faktör sigara içimidir. Akciğer kanserlerinin % 90'nı aktif sigara içicilerinde veya kısa süre

önce sigarayı bırakanlarda görülmektedir Sigara içimi paket-yıl oranı ile akciğer kanseri sıklığı arasında lineer bir ilişki vardır(3). Diğer çevresel faktörler arasında arsenik, asbestoz, berilyum, kadmiyum, krom, nikel gibi çeşitli ajanlar yer almaktadır(Çizelge2.1.). Sigara ve asbestoz birlikte kanser riskini 50 kat arttırmaktadır(2).

Çizelge2.1 Akciğer karsinomlarının etiyolojisinde yer alan ajanlar, meslekler ve akciğer dokusundaki histopatolojik değişiklikler:

- Sigara
- İyonize radyasyon
- Asbestoz
- Formaldehit
- Vinil klorid
- Kobalt
- Polisiklik aromatik hidrokarbonlar
- Silika
- HPV
- Petrol işçileri
- Kozmetik ürünler
- Yazarlar
- Deri endüstrisinde çalışanlar
- Skar dokusu
- Alveoler epitelyal hiperplazi
- Bronkoalveoler hücreli adenom

Colditz ve arkadaşları diyetin de etiyolojide rol oynayabileceğini belirtmiştir C vitamini ya da E vitamini içeren, selenyumdan zengin diyetlerin akciğer karsinomlarına karşı koruyucu olduğu ifade edilmiştir(2).

Skar karsinomları ilk olarak 1930'lu yıllarda tanımlanmıştır. Eski tüberküloz alanları, infarkt, pnömokonyoz gibi kronik inflamasyonla giden hastalıklardan sonra gelişen skar dokusunun akciğer karsinomları ile ilişkili olduğu gösterilmiştir. Skar dokusu üzerinde tanımlanan karsinomlar özellikle adenokarsinomlardır(2)

Akciğer kanserlerinin nedenleri arasında sigara içimi ve diğer çevresel faktörler çok önemli olmasına rağmen, aynı miktar tütün dumanı veya çevresel karsinojenlere maruz kalan herkeste kanser gelişmemektedir(3). Karsinojenik mutajenlerin etkisi genetik faktörler tarafından artırılabilir. Prokarsinojenlerin karsinojen haline gelmesinde p 450 monoooksijenaz enzim sistem yolunun aktivasyonu gerekmektedir. Bu enzim sisteminin karsinojenlerle aktive olmasının genetik kontrol altında olduğuna dair bulgular vardır(3)

## 2.2.KLİNİK BULGULAR:

Akciğer karsinomlarının ilk klinik yansıması progresiv solunum güçlüğüdür. Öksürük, göğüs ağrısı, hemoptizi, artmış balgam miktarı diğer bulgular arasında yer almaktadır. Balgam sitolojisi ve konvansiyonel radyografi tarama yöntemi olarak kullanılmaktadır. Adenokarsinomlar daha çok periferik yerleşimli olduklarından asemptomatik olabilir, göğüs grafilinde insidental olarak saptanabilirler. Ateş, kilo kaybı gibi konstitusyonel semptomlar eşlik edebilir. Vena kava superior sendromu, Pancost Sendromu, Horner Sendromu, paraneoplastik sendromlar görülebilmektedir(1,2,3,4)(Çizelge 2 2).

Çizelge 2 2 Akciğer karsinomlarında bulgu ve semptomlar:

- Asemptomatik :%5-20 olgu
- Sistemik bulgular:Anoreksi, kaşeksi,malazi, ateş, ortostatik hipotansiyon

- Lokal bulgular(endobronşial büyüme, göğüs duvarı, vertebra invazyonuna bağlı):Öksürük, dispne, stridor, wheezing, göğüs/sırt ağrısı, obstüriktif pnömoni, plevral efüzyon
- Mediastinal yayılıma bağlı bulgular:Rekürren laringeal sinir, frenik sinir paralizisi, süperior vena kava sendromu, perikardiyal efüzyon ve tamponad, aritmi, kalp yetmezliği, disfaji, bronkoözefagial fistül
- Metastatik hastalık:Anormal karaciğer fonksiyon testleri
- Paraneoplastik sendromlar:Akantozis nigrikans, dermatomyozit, polimyozit, klubbing, hipertrofik pulmoner osteoartropati, ensefalopati, kortikal dejenerasyon, periferik nöropati, myastenik sendrom, transvers myelit, pogrressiv multifokal lökoensefalopati, retinal körlük
- Endokrin sendromlar:Hiperkalsemi, hiponatremi, Cushing Sendromu, karsinoid sendrom, jinekomasti, hiperpigmentasyon, hipoglisemi, hiperglisemi, prolaktin seviyelerinde artış
- Koagülopatiler:Dissemine intravasküler koagülasyon, rekürren venöz tromboz, nonbakteriyel trombotik endokardit, anemi, disproteinemi, eozinofili, granülositoz, kemik iliğinde plazmositoz
- Diğer:Henoch-Schönlein purpurası, glomerülonefrit, nefrotik sendrom, hipourisemi, amiloidozis, laktik asidozis

### 2.3.RADYOLOJİK BULGULAR:

Radyolojik bulgular tanıda ve evrelemede önem taşımaktadır. Görüntüleme yöntemlerinden konvansiyonel radyografi, bilgisayarlı tomografi(BT), magnetik rezonans(MR), ultrasonografi, pulmoner anjiografi ve galiumlu sintigrafi kullanılmaktadır(2)(Çizelge 2.3.).

Çizelge 2.3. Akciğer karsinomlarında kullanılan radyolojik teknikler

Teknik	Kullanım alanı
Konvansiyonel radyografi	Parankimal tümörün karakteri Bronşial/trakeal tutulumun tespiti Göğüs duvarı invazyonunun tespiti Atelektazi,plevral efüzyon, pnömoni varlığının tespiti
BT	Bronşial/trakeal invazyonunun tespiti Göğüs duvarı invazyonu Mediastinal/hiler lenfadenopati ve invazyonunun tespiti Karaciğer, beyin, adrenal metastazının tespiti
MR	Süperior sulkus tümörlerinde göğüs duvarı invazyonu Mediastinal veya spinal kanal invazyonu BT'nin kontrast madde nedeniyle kontendike olduğu vakalarda
Ultrasonografi	Plevral efüzyonun saptanması Torasentezde yardımcı Medastinal ve periferik kitlelere yapılacak biyopside yardımcı
Galium-67 sintigrafi	Hiler ,mediastinal lenfadenopati Uzak metastazların araştırılması
Pulmoner anjiografi	Santral pulmoner arter invazyonu

Çizelge 2.4. Akciğer karsinomlarının histolojik tiplerinin konvansiyonel radyografilerdeki prezentasyonu

Radyografik bulgu	Yassı epitel hücreli karsinom	Adenokarsinom	Küçük hücreli karsinom	Büyük hücreli karsinom
4 cm'den küçük nodül	%14	%46	%21	%18
Periferik lokalizasyon	%29	%65	%26	%61
Santral lokalizasyon	%64	%5	%74	%42
Hiler/perihiler kitle	%40	%17	%78	%32
Kavitasyon	%5	%3	%0	%4
Plevral/göğüs duvarı tutulumu	%3	%14	%5	%2
Hiler adenopati	%38	%19	%61	%32
Mediastinal adenopati	%5	%9	%14	%10

## 2.4. EVRELEME:

Akciğer karsinomlarında evreleme TNM sistemine göre yapılmaktadır(1,2,4).

T-Primer tümör

Tx: Saptanamayan primer tümör

T0: Primer tümör yok

Tis: Karsinoma insitu

T1: Tümör çapı 3 cm ya da 3 cm den küçük, çevre parankim ve plevrada, bronkoscopi ile proksimal lobar bronküsde tutulum yok

T2: Çapı 3 cm'den büyük tümör ya da herhangi çapta çevredeki plevrayı infiltre etmiş tümör, distal karinaya 2 cm'den daha uzak tümör

T3: Herhangi bir çapta, göğüs duvarı, diafragma invazyonu ya da mediastinal plevra /perikard tutulumu veya karina tutulumu olmadan karinaya 2 cm'den daha yakın tümör

T4: Herhangi bir çapta mediastinal invazyon veya kalp, büyük damar, trakea, özefagus,vertebra tutulumu veya karina tutulumu veya aynı lobda tümör nodülü veya malign plevral efüzyon

N-Bölgesel lenf düğümü

Nx: Saptanamayan bölgesel lenf düğümü

N0: Bölgesel lenf düğümü metastazı yok

N1: İpsilateral peribronşial ve/veya ipsilateral ve intrapulmoner lenf düğümü metastazı

N2: İpsilateral mediastinal ve/veya subkarinal lenf düğümlerine metastaz

N3: Kontrateral mediastinal, hiler, ipsilateral ya da kontrateral skalen lenf düğümü metastazı veya supraklavikuler lenf düğümü metastazı

M-Uzak metastaz

Mx: Saptanamayan uzak metastaz

M0: Uzak metastaz yok

M1: Uzak metastaz var (ipsilateral ya da kontrilateraldeki farklı bir lobdaki tümör noduleünü de içerir)

## 2.5.SINIFLAMA :

Akciğer karsinomları dünya sağlık örgütüne göre akciğer tümörlerinin malign epitelyal tümörleri başlığı altında sınıflandırılmaktadır(1). Akciğerin malign epitelyal tümörlerinin histolojik alt tipleri şunlardır:

### 1. Yassı epitel hücreli karsinom

-papiller

-berrak hücreli

-küçük hücreli

-bazaloid

### 2. Küçük hücreli karsinom

-kombine küçük hücreli karsinom

### 3. Adenokarsinom

-mikst subtip

-asiner adenokarsinom

-papiller

-bronşiolalveoler(müsinöz, nonmüsinöz, mikst )

### 4. Müsinöz solid adenokarsinom

-fetal adenokarsinom

-müsinöz(kolloid) karsinom

-müsinöz kist adenokarsinom

-taşlı yüzük hücreli karsinom

-berrak hücreli adenokarsinom



#### 5. Büyük hücreli karsinom

- büyük hücreli nöroendokrin karsinom(kombine büyük hücreli nöroendokrin karsinom)
- bazaloid karsinom
- lenfoepitelyoma benzeri karsinom
- berrak hücreli karsinom
- büyük hücreli karsinom (rabdoid fenotipte)

#### 6. Adenoskuamöz karsinom

#### 7. Sarkomatoid karsinom

- pleomorfik karsinom
- iğsi hücreli karsinom
- dev hücreli karsinom
- karsinosarkom
- pulmoner blastom

#### 8. Karsinoid tümör

- tipik
- atipik

#### 9. Tükrük bezi tümörleri

- mukoepidermoid
- adenoid kistik karsinom
- epitelyal-myoepitelyal karsinom

#### 10. Preinvaziv lezyonlar

- skuamöz karsinoma insitu
- atipik adenomatöz hiperplazi
- diffüz idiyopatik pulmoner nöroendokrin hücreli hiperplazi

## 2.6.YASSI EPİTEL HÜCRELİ KARSİNOM:

Sigara içicilerinde görülen akciğer karsinomlarının %90'dan fazlasını yassı epitel hücreli karsinomlar oluşturur Arsenik ile yassı epitel hücreli karsinomlar arasında güçlü bir ilişki bulunmuştur(1,2,3). Daha çok santral lokalizasyonda yerleşirler. Lokal hiler lenf düğümlerine yayılırlar fakat toraks dışına diğer akciğer tümörlerinden daha geç yayılırlar. Radyolojik olarak mediastinal şift görülebilir. Periferal yerleştiklerinde soliter pulmoner nodül şeklinde prezente olurlar, santralinde ince duvarlı kavitasyon içerebilir. Tümör distalinde atelektazi, obstürüksiyon görülebilmektedir(1,2,3,4).

Makroskopik olarak genellikle beyaz ya da gri renkte, sert kitleler şeklinde izlenmektedir. Periferinde yıldızimsı retraksiyonlar görülür. Fokal olarak karbon pigmenti içerebilmektedir.

Histopatolojik olarak incelendiğinde en önemli bulgu keratinizasyondur. İyi diferensiye tümörlerde keratin incileri şeklinde izlenmektedir. Diğer önemli bir bulgu intersellüler köprülerdir. Ekzofitik endobronşial büyüme paterni daha çok papiller alt tipte görülmektedir. Berrak hücreli varyant metastatik böbrek parankim hücreli karsinomla, berrak hücreli adenokarsinom ya da büyük hücreli karsinomla karışabilmektedir. Küçük hücreli varyantın diferensiyasyonu azdır ve fokal keratinizasyon alanları içerir. Bazaloid varyantta nükleuslar periferde palizatik olarak dizilmiştir. Skuamöz diferensiyasyon kaybolmuşsa büyük hücreli karsinomun bazaloid varyantı ile karışabilmektedir(1,2,4)

Yassı epitel hücreli karsinomlar derecelendirilirken keratinizasyon oranına göre iyi, orta, az diferensiye olmak üzere derecelendirilirler(4)

İmmünohistokimyasal olarak düşük, yüksek molekül ağırlıklı keratin ile immünreaksiyon gösterirler.

Yassı epitel hücreli karsinom olgularının %20'sinde HPV DNA 'sı yüksek oranda gösterilmiştir.

## 2.7..ADENOKARSİNOM:

Yassı epitel hücreli karsinomlardan sonra en sık görülen alt tiptir. Sıklıkla periferik kitleler şeklinde izlenmektedir Nadiren endobronşial polipoid kitleler şeklinde izlenir Radyolojik olarak solid dansiteli veya buzlu cam görünümünde lezyonlar izlenir.Yapılan epidemiyolojik çalışmalarda prevalansının progresiv olarak arttığı gösterilmiştir(1,2,3).

Makroskopik olarak gri-beyaz , santrali fibrotik kitlelerdir. Tek ya da multiple olabilmektedir. Antrakotik pigmentasyon içerebilir. Nekroz, hemoraji, kavitasyon görülebilmektedir. Tümör lobüle görünümde ve kötü sınırlıdır. İçerdiği mürin miktarına göre parlak, jelatinöz görülebilmektedir. Diffüz bilateral parankimal tutulum olabilir. Plevrayı kalınlaştırarak malign mezotelyomayı taklit edebilmektedir(1,2,3,4).

Histopatolojik olarak derecelendirildiğinde iyi, orta, az diferensiyasyon formları vardır. Diferensiyasyon derecesi belirlenirken yapısal patern ve sitolojik atipi göz önüne alınmaktadır(1) Bronkoalveoler patern iyi veya orta derecede diferensiyedir. Bronkoalveoler karsinomlarda damar, plevra ve stroma invazyonu izlenmez. İnvazyon değerlendirilirken artmış sitolojik atipi, fibroblastik stromal reaksiyon önemlidir. Asiner paternde mürin içeren tubuler yapıları döşeyen kolumnar ya da küboidal hücreler izlenmektedir Solid adenokarsinomlarda asiner, tubuler, papiller yapı kaybolmuştur, fakat tümör hücrelerinde mürin varlığı hem histopatolojik olarak hem de histokimyasal yöntemlerle görülebilmektedir. Genellikle tüm histolojik alt tipler bir arada görülmektedir Taşlı yüzük hücreli tip metastatik gastrointestinal sistem tümörleri ile karışabilir. Fetal adenokarsinomlarda glikojenden zengin

sitoplazmaları olan siliyasız hücreler, fetal akciğer tubullerine benzer tubuler yapıları döşemektedir

İmmünohistokimyasal olarak EMA, CAM5.2, CEA ekspresyonu tipiktir. Sitokeratin 7 'yi sitokeratin 20'den daha çok eksprese etmektedir. TTF-1 genellikle pozitifdir. Sürfaktan apoprotein metastatik karsinomların çevresindeki parankimi boyayabilir. Bu nedenle değerlendirilirken dikkatli olunmalıdır.

Ayrıcı tanıda metastatik adenokarsinom, mezotelyoma, atipik adenomatöz hiperplazi akılda tutulmalıdır(1,2,3,4).

## **2.8. ADENOSKUAMÖZ KARSİNOM:**

Dünya Sağlık Örgütü'nün kriterlerine göre hem yassı epitel hücreli karsinom hem de adenokarsinom komponenti bulunan küçük hücreli dışı akciğer tümörleridir. Her iki komponentten birini % 5'den az içermemelidir. Eğer %5'den daha azsa baskın olan komponent tanımlanır ve diğeri için fokal diferensiyasyon odağı tanımlaması yapılmalıdır.

Makroskopik görünümü diğer küçük hücreli dışı karsinomlara benzer. Santral skar içerebilir. Yousem ve arkadaşlarının serisinde stromada amiloid benzeri eozinofilik materyal varlığından söz edilmektedir. İmmünohistokimyasal olarak her iki komponent EMA, CEA, keratin, vimentin ve S-100 ile pozitif immünreaksiyon gösterebilmektedir.

Adenoskuamöz karsinomlarda diferensiyasyon derecesi baskın olan komponente göre belirtilmelidir.

Ayrııcı tanısında metaplastik deęişiklikler izlenen yüksek dereceli mukoepidermoid karsinom düşünölmelidir.

## 2.9. YAYILIM PATERNLERİ, METASTAZ ve TEDAVİ:

Akcięer karsinomlarında birkaç yayılım yolu bulunmaktadır(2)

Bunlar:

1. Direkt yayılım: Göęüs duvarı, mediasten, vertebralara yayılım bu yolla olmaktadır
2. Hava yolu ile yayılım: Dięer lobda yeni tümöral kitle oluşumuna sebep olur. Daha çok bronkoalveoler karsinomlarda izlenmektedir. Hava yolu ile yayılım mevcut ise balgam sitolojileri genellikle sellülerdir.
3. Lenfatik invazyon: Akcięer karsinomlarında çok yaygındır. Hastalığın evresi ile ilişkilidir
4. Hematojen yayılım
5. Plevral seeding

Lenf düęümü metastazları ilk olarak hiler lenf düęümlerinedir. Azalan sırayla mediastinal, supraklaviküler lenf düęümleri tutulur. Yaygın olmamakla beraber aksiller lenf düęümleri de tutulabilmektedir.

Uzak organ metastazları en sık karacięerde, adrenalde, santral sinir sistemi, kemik ve kemik ilięinde izlenmektedir. Yaygın olmayarak gastrointestinal sistem, tiroid, pankreas, dalak, cilt, pitüiter bez ve çizgili kaslarda da metastatik hastalık görölebilmektedir. Beyin metastazları adenokarsinomlarda daha sıktır ve hastalığın ilk belirtisi metatastaza baęlı olabilir.

Standart tedavi opere edilebilir küçük hücreli dıőı akcięer tümörlerinde cerrahi eksizyondur. Radyoterapi daha çok lokal büyüme gösteren

tümörlerde tercih edilmektedir. Çoklu ilaç tedavisi ise daha çok küçük hücreli akciğer karsinomlu olgulara uygulanmaktadır(4)

## 2.10.PROGNOZ:

Akciğer karsinomlarının prognozu kötüdür. Tüm evrelerde 5 yıllık yaşam oranı beyazlarda %13, siyahlarda %11'dir. Prognozu etkileyen pekçok parametre vardır(4):

1. Yaş:40 yaş altı çok kötü prognozludur.
2. Cinsiyet:Kadınlarda yaşam süresi daha kısadır
3. Lokalizasyon:Superior sulkus tümörleri diğerlerinden daha iyi prognozludur.
4. Evre:TNM sınıflaması tek başına en önemli prognostik parametredir.
5. Tümör çapı:Aynı histolojik subtipteki tümörlerde büyük çaptakiler küçüklere oranla daha kötü prognozludur.
6. Hücre tipi ve diferensiyasyon derecesi:Yassı epitel hücreli karsinomların prognozları daha iyidir. İyi diferensiyasyonlu tümörlerde 5 yıllık yaşam süresi %40, orta derecede diferensiyasyonlu olanlarda %20, az diferensiyasyonlu olanlarda %7'dir.
7. Kan damarı invazyonu
8. Göğüs duvarı invazyonu: Operatif mortaliteyi arttırmaktadır
9. Plevral efüzyon
10. Skar mevcudiyeti:Kötü prognostik faktördür.
11. Lenf düğümü tutulumu
12. İnflamatuvar reaksiyon:Prognozu iyi yönde etkiler.
13. Karbonhidrat antijen:A kan grubunda ekspresyonunun kaybı kötü prognozu gösterir
14. ITF-1:Güçlü ekspresyonu iyi prognoz göstergesidir.
15. DNA piloidi
16. Onkogen ekspresyonu:p53 ve HER/NEU2 fazla ekspresyonu kötü prognostik bulgudur.

### 3. GEREÇ VE YÖNTEM

Bu çalışma Akdeniz Üniversitesi Patoloji Anabilim Dalı rutin ve immünohistokimya laboratuvarlarında yapılmıştır. Çalışmaya 1999-2004 yılları arasında anabilim dalımızda tanı almış, %10 luk formalinle fikse edilmiş, parafine gömülü olarak arşivimizde saklanan 54 küçük hücreli dışı akciğer karsinomu olgusu dahil edilmiştir. Olgulara ait rutin için hazırlanmış, HE boyalı preparatlar yeniden gözden geçirilmiştir. Formalinle fikse parafine gömülü bloklardan elde edilen 5 mikronluk kesitler chromalium-gelatin adhesive ile kaplanan camlara alınmıştır. Doku örneklerine immünohistokimyasal olarak 'streptoavidin-biotin-peroksidaz' yöntemi ile fibronektin(1/800,DAKO), tip IV kollajen(1/500 DAKO) ve TGF Beta-1(1/500 Santa Cruz) antikoları uygulanmıştır ( Çizelge 3.1)

Çizelge 3.1. Antikorların dilüsyon oranları

Antikorlar	Dilüsyon oranı
Tip IV kollajen	1/500
TGF Beta-1	1/500
Fibronektin	1/800

İmmünohistokimyasal olarak boyanacak kesitler chromalium-gelatin adhesiv kaplı lamlara alındıktan sonra 56 °C'de etüvde bir gece kurutulup ksilolde iki kere beşer dakika bırakılarak deparafinize edilmiştir. Daha sonra azalan derecelerde alkollerden geçirilerek, distile suya alınarak hidrate edilmiştir. Fibronektin, tip IV kollajen ve TGF Beta-1 antikoları ile boyanacak doku kesitlerine mikrodalga fırında ısıtma yöntemi ile 'antijen retrieval' işlemi uygulanmıştır. Bu işlem için kesitler 0,01 molar ve pH 6 olarak hazırlanan trisodyum sitrat solüsyonu içinde sıvı seviyesi lamaların üzerini kapatacak ve kesitler kurumayacak şekilde 90°C'de 10 dakika mikrodalga fırında bekletilmiştir. Daha sonra oda ısısında kurumaya bırakılmıştır.

Bundan sonraki aşamada streptoavidin-biotin peroksidaz yöntemi ile immünohistokimyasal boyama sırasıyla aşağıdaki basamaklarla devam etmiştir:

-Endojen enzim blokasyonu için %3'lük H<sub>2</sub>O<sub>2</sub> solüsyonu ile kesitler 10 dakika inkübe edilmiştir. Daha sonra preparatlar tamponlanmış fosfat solüsyonunda yıkanarak 5 dakika bekletilmiştir.

-Zemin boyanmasını önlemek için 10 dakika blocking solüsyonunda bekletilmiştir.

-Primer antikor ile üzerleri kaplanan doku kesitleri 45 dakika inkübe edilerek 5 dakika tamponlanmış fosfat solüsyonunda bekletilmiştir.

-Distile su ve PBS ile yıkama işlemi yapılmıştır.

-Primer antikor ile enzim taşıyan antikor arası bağlayıcı görev yapan Linking Reagent ile doku kesitleri 15 dakika inkübe edilmiştir. Daha sonra distile su ve PBS ile yıkama işlemi yapılmıştır.

-Labelling Reagent streptovidin ile konjüge edilmiş horseradish peroksidaz ile dokular 15 dakika inkübe edilerek, 4 basamak tekrar uygulanmıştır.

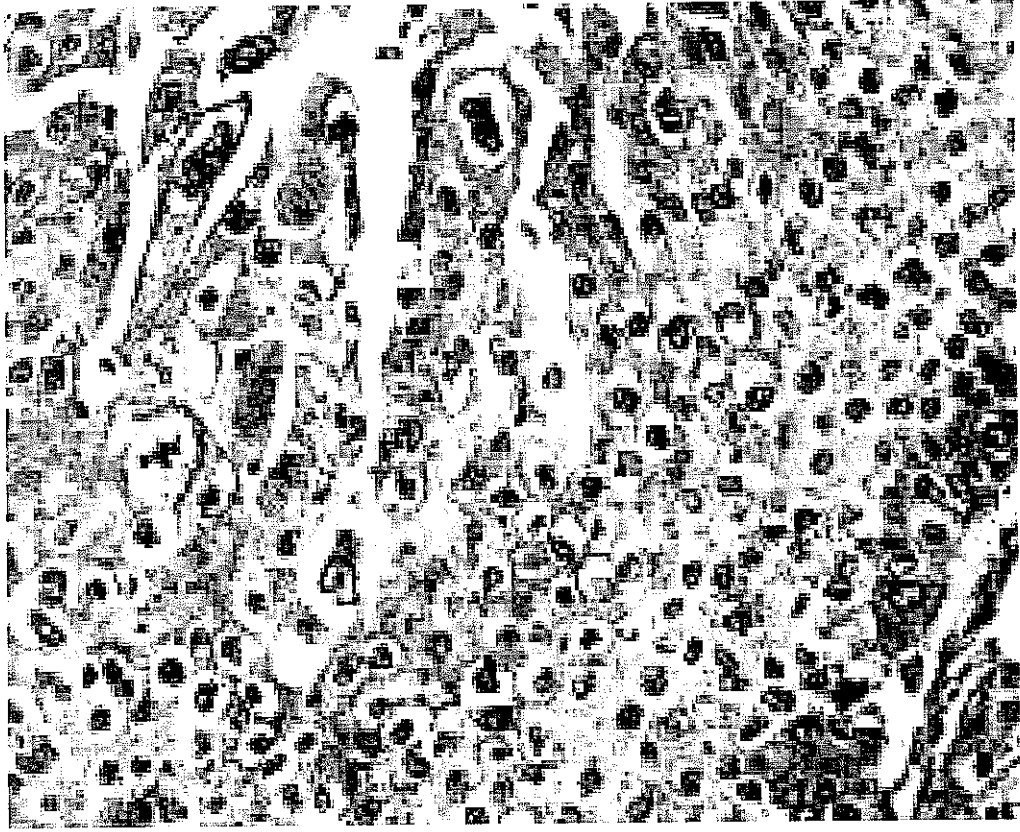
-Cromogenic substrate (DAB) ile 10 dakika inkübe edilmiştir. 4. basamak tekrarlanmıştır.

-Preparatlara mayers hematoksilen ile zıt boyama yapılarak lamelle kapatılmıştır.

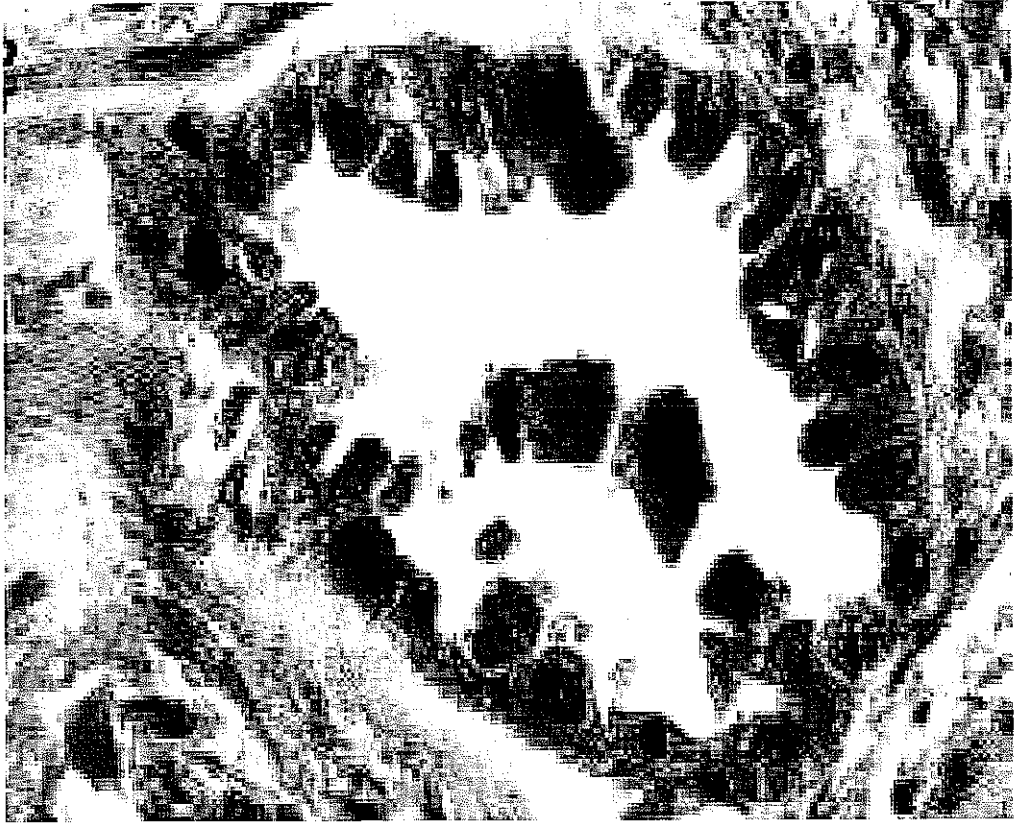


İnkübasyon basamakları oda sıcaklığında ve nemli ortamda gerçekleştirilmiştir. Renklendirici olarak diaminobezidine (DAB) kullanılmış olup, kahverenkte boyanma pozitif immünreaksiyon olarak kabul edilmiştir.

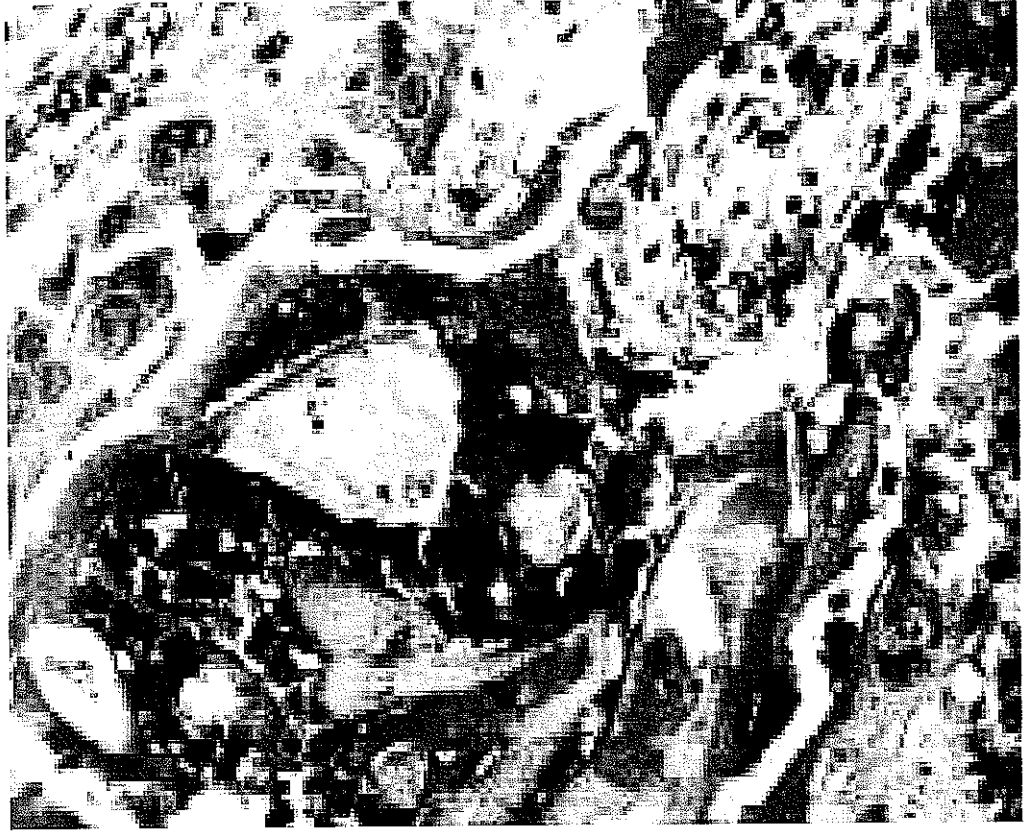İmmünohistokimyasal boyalar ışık mikroskopunda semikantitatif olarak değerlendirilmiştir. IGF Beta-1 için tümör hücre sitoplazmalarında, fibronektin ve tip IV kollajen için tümör stromasında oluşan boyanmanın yoğunluğuna göre hafif(+1), orta(+2), şiddetli(+3) olarak değerlendirildi. Aynı zamanda boyanan alanların yüzdesi semikantitatif olarak değerlendirildi. Fibronektin ile hem tümör hücre sitoplazmalarında hem de stromada boyanma izlendi. (Resim 3 1, 3 2, 3.3, 3.4, 3.5, 3 6) İstatiksel çalışmalar için SPSS 10 0 yazılım programı kullanıldı.



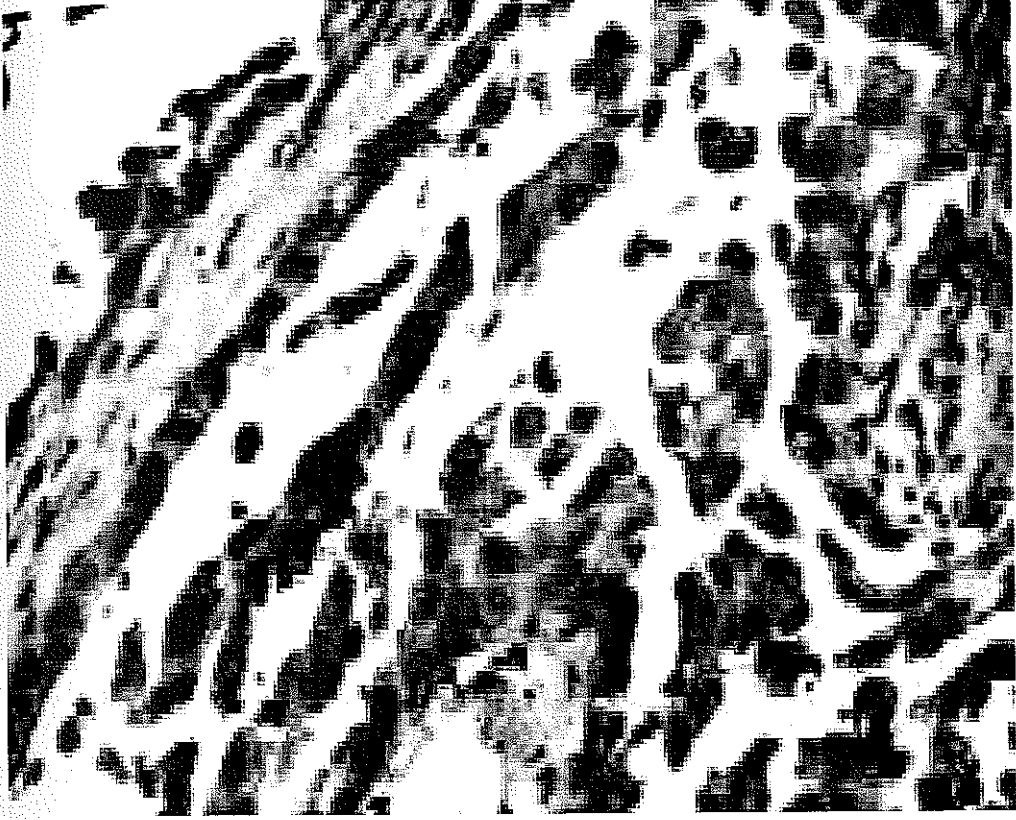
Resim 3.1 Yassı epitel hücreli karsinomlarda TGF Beta-1 ekspresyonu



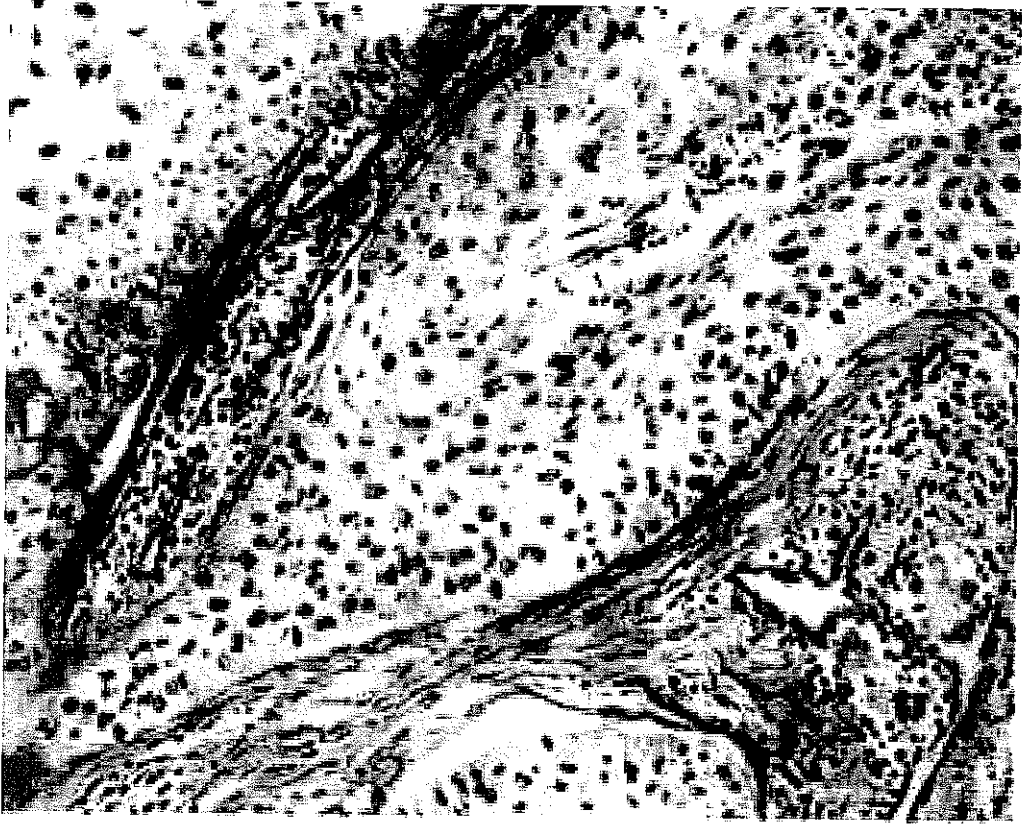
Resim 3.2 Adenokarsinomlarda TGF Beta-1 ekspresyonu



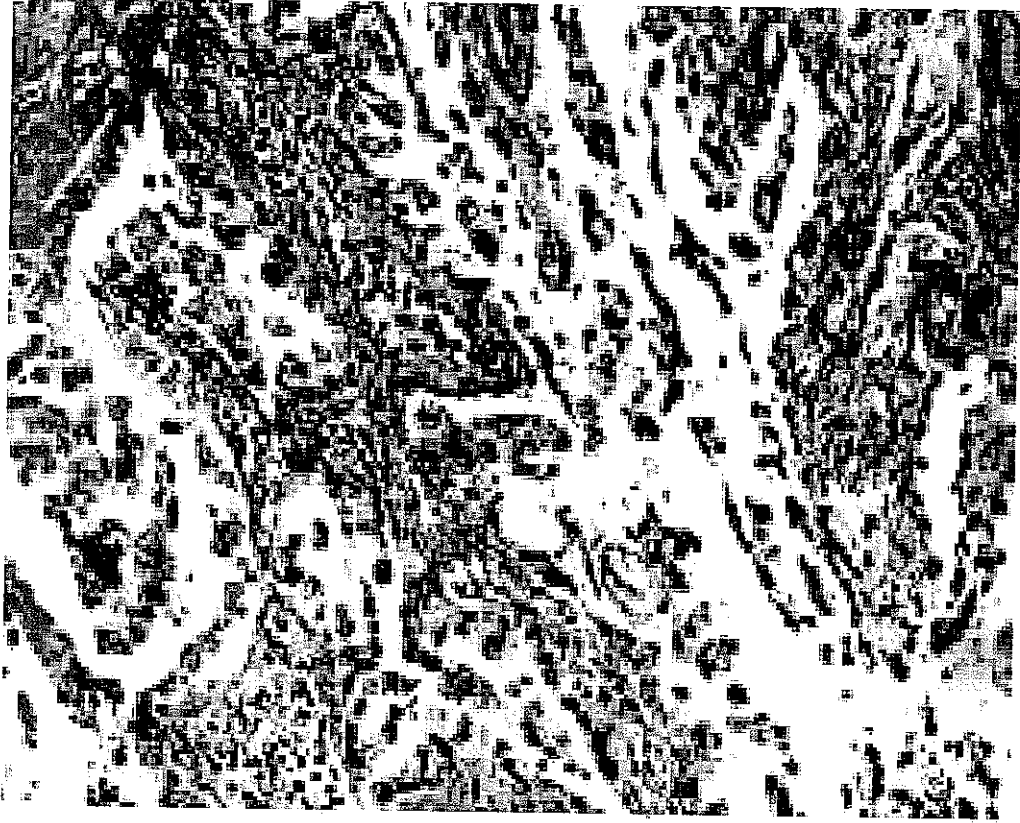
Resim 3 3 Yassı epitel hücreli karsinomlarda fibronektin ekspresyonu



Resim 3.4 Adenokarsinomlarda fibronektin ekspresyonu



Resim 3.5 Yassı epitel hücreli karsinomlarda Tip IV kollajen ekspresyonu



Resim 3.6 Adenokarsinomlarda Tip IV kollajen ekspresyonu

## 4.BULGULAR

Olgulara ait bulgular çizelge 4.1'de sunulmuştur. Olguların %74'ü(40 olgu) yassı epitel hücreli karsinom(YEHK), %26'sı (14 olgu) adenokarsinomdu(AK). Çalışmaya alınan olguların ikisi iyi diferensiye(1), otuzu orta derecede diferensiye(2), yirmi ikisi az diferensiye(3) idi. Olguların sekiz tanesinde (%15) lenfatik ve/veya damar invazyonu saptandı(Çizelge 4.1). İstatiksel değerlendirmede boyanma alanı yüzdeleri için T testi kullanılmıştır(Çizelge 4.2). Boyanma alanı yüzdelerinde YEHK ve AK arasında, tip IV kollajen ve TGF Beta-1 için anlamlı fark bulunmuştur(Grafik 4.1, Grafik 4.2). Tip IV kollojen için  $p=0,032$ , TGF Beta-1 için  $p=0,002$ 'dir.

Damar ve/veya lenfatik invazyonu değerlendirmek için olgulara ki-kare testi uygulandı. İnvazyon içeren sekiz olguda gruplar arasında fark bulunmadı( $p=0,325$ ) Boyanma şiddeti açısından incelendiğinde fibronektin, Tip IV kollajen ve TGF Beta-1 için her iki grup arasında anlamlı fark yoktu. Boyanma şiddeti açısından fibronektin için  $p=0,834$ , tip IV kollajen için  $p=0,208$ , TGF Beta-1 için  $p=0,237$  olarak bulundu. Her bir boya için, kendi aralarında yüzde alan ve şiddet değerlendirildiğinde ise her üç boya için korelasyon saptandı. Tip IV kollajen, fibronektin ve TGF Beta-1 için; boyanma şiddeti ve alan yüzdesi arasında korelasyonda  $p=0,000$  olarak saptandı.

Fibronektin ile tip IV kollajen arasındaki ilişki değerlendirildiğinde  $p=0,246$ , fibronektin-TGF Beta-1 arasındaki ilişki için  $p=0,101$ , Tip IV kollajen TGF Beta-1 arasındaki ilişki için  $p=0,772$ 'dir Bu değerler göz önüne alındığında korelasyon bulunmamıştır. Histopatolojik diferensiyasyon derecesi ve boyanma yüzdeleri karşılaştırıldığında TGF Beta-1 ekspresyonu ile korele bulunmuştur TGF Beta-1'in iyi diferensiye tümörlerde ortalama boyanma alanı yüzdesi %40, orta derecede diferensiye tümörlerde %30, az diferensiye tümörlerde %7,4 olarak değerlendirildi. Az diferensiye tümörlerde diğerlerine göre anlamlı olarak daha az boyanma olduğu gösterildi( $p=0,001$ ).



Çizelge 4.1 Bulgular

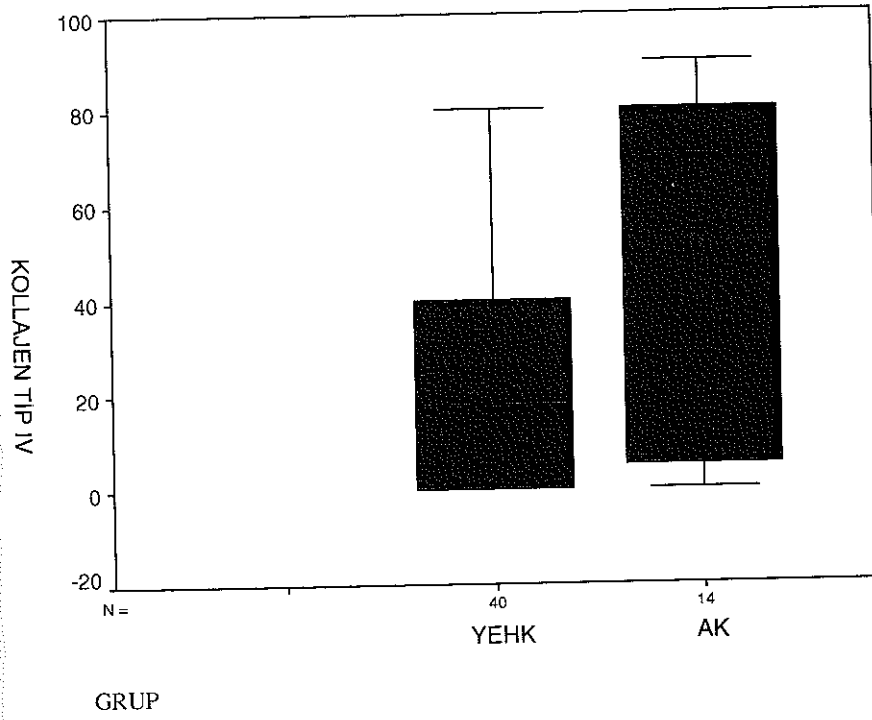
OLGU	TANI	DİFERENŞİ YASYON	İNVAZYON	FİBRONEKTİN %YOĞUNLUK		TİP IV KOLLAJEN %YOĞUNLUK		IGF BETA-1 %YOĞUNLUK	
1	SCC	1	-	60	+2	-	-	40	+2
2	SCC	2	+	15	+1	-	-	-	-
3	SCC	2	-	-	-	-	-	15	+1
4	SCC	2	-	80	+2	-	-	40	+2
5	AC	2	-	50	+2	-	-	-	-
6	AC	1	-	90	+2	30	-	40	+2
7	SCC	2	-	90	+2	15	+1	30	+2
8	SCC	2	-	90	+2	15	+1	15	+2
9	SCC	2	+	90	+2	30	-	10	+2
10	SCC	2	+	90	+2	40	+2	80	+2
11	SCC	2	-	90	+2	-	-	30	+2
12	SCC	2	+	60	+2	15	+1	80	+2
13	SCC	2	-	60	+2	15	+2	30	+2
14	SCC	3	-	80	+2	15	-	20	+1
15	SCC	3	-	90	+2	40	-	15	+1
16	SCC	2	-	90	+2	40	-	40	+2
17	SCC	2	-	70	+2	60	-	20	+1
18	SCC	3	-	70	+2	15	-	-	-
19	SCC	2	+	70	+2	15	-	80	+2
20	SCC	2	-	90	+2	40	-	80	+2
21	SCC	3	-	15	+1	30	-	15	+2
22	AC	2	-	90	+2	80	+2	10	+2
23	SCC	2	-	80	+2	-	-	40	+2
24	AC	2	-	80	+2	-	-	-	-
25	AC	2	-	90	+2	80	+2	-	-
26	AC	2	+	80	+2	80	+2	5	+1
27	SCC	3	-	80	+2	-	-	15	+2
28	SCC	3	-	80	+2	-	-	-	-
29	SCC	2	-	80	+2	40	+2	40	+2
30	AC	3	-	80	+2	80	+2	10	+1
31	AC	2	-	90	+2	60	-	15	+2
32	SCC	3	-	80	+2	80	+2	5	+1
33	AC	2	-	80	+2	80	+2	15	+2
34	SCC	3	-	80	+2	20	+1	10	+2
35	SCC	3	-	90	+2	20	+1	10	+2
36	AC	2	-	15	+2	90	+2	-	-
37	SCC	3	-	80	+2	-	-	-	-
38	SCC	3	-	80	+2	-	-	15	+1
39	SCC	3	-	80	+2	-	-	5	+1
40	SCC	3	+	60	+2	20	+2	-	-
41	SCC	3	-	80	+2	-	-	-	-
42	SCC	3	-	80	+3	80	+2	-	-
43	SCC	3	-	90	+2	20	+2	15	+1
44	SCC	3	+	30	+1	-	-	-	-
45	AC	3	-	20	+2	5	+1	15	+1
46	SCC	2	-	60	+2	40	-	40	+2
47	SCC	3	-	20	+2	40	-	5	+1
48	AC	2	-	20	+2	20	+1	-	-

49	SCC	2	-	80	+2	80	+1	40	+1
50	AC		-	80	+2	-	-	10	+1
51	SCC	2	-	80	+2	20	-	60	+2
52	SCC	3	-	60	+1	60	+2	-	-
53	AC		-	90	+1	80	+1	-	-
54	SCC	2	-	90	+2	60	+2	60	+2

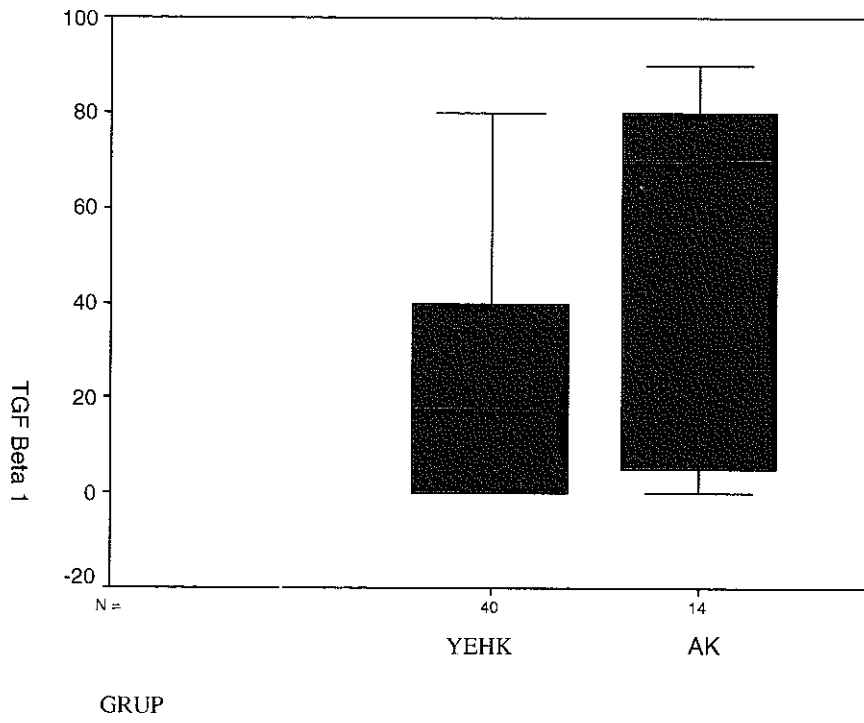
Çizelge 4.2. Olguların istatistiksel sonuçları(boyanma alanı yüzdeleri)

Grup	Tanı	Sayı	Ortalama	P değeri
Fibronektin	YEHK	40	71	0,721
	AK	14	68.21	
Tip IV kollajen	YEHK	40	24.12	0,032
	AK	14	48.92	
TGF Beta-1	YEHK	40	25	0,002
	AK	14	8.57	

Grafik 4.1. Kollajen Tip IV'ün gruplar arasındaki boyanma alanı yüzdeleri



Grafik 4.2. TGF Beta-1' in boyanma alanı yüzdelere göre dağılımı



## 5.TARTIŞMA

IGF B-1 birbirine sistein-sistein disülfid bağı ile bağı, iki adet monomerden oluşmuş bir moleküldür (10) Hücrelerden inaktif formda salgılanır ve plazmin ,katepsin-D, proteazlarla ve düşük ph, üre, sıcaklık gibi ajanlarla aktif formuna dönüşür. IGF B-1 epitelyal kökenli tümörler için güçlü bir büyümeyi baskılayıcı etkiye sahiptir(11,12). IGF B-1 ekstrasellüler matriksi oluşturan yapıların ekspresyonunu da direkt olarak sitimüle eder ve ekstrasellüler matriksi yıkan proteaz düzeylerini azaltmak ve proteaz inhibitörlerini uyarmak yönünde etkilidir(11)

Yapılan çalışmalarda insan embryolojik akciğer fibroblast kültürü ortamında IGF B-1 varlığında fibronektin ve fibronektin reseptörü ekspresyonunun çoğaldığı(13,14,15) ve doku fibroblastlarında tip I ve tip IV kollajen üretimini arttıran en önemli düzenleyici mediatör olduğu gösterilmiştir(16). Ayrıca akciğer fibrozisini uyaran temel etken olup ekstrasellüler matriks birikiminde rol alır. İmmün sistem üzerine baskılayıcı etkiye sahiptir(18,19,20)

Zasshi ve arkadaşları yassı epitel hücreli karsinomlar ve adenokarsinomlarda tip IV kollajenin vasküler invazyon ve metastaz ile ilişkili olduğunu göstermiştir(6)

Han ve arkadaşları integrinlerin artmış ekspresyonu ve azalmış kollajen ekspresyonu ile küçük hücreli dışı akciğer karsinomlarında lenf düğümü metastazı ile güçlü korelasyon olduğunu göstermiştir(5).

Shi ve arkadaşları tip IV kollajen sentezinde azalma ve kollajenaz ekspresyonundaki artışın tükük bezinin adenoid kistik karsinomlarında malign potansiyeli arttırdığını belirtmiştir(22)

Bir başka çalışmada bazal membran komponentlerinden tip IV kollajenin akciğerin yassı epitel hücreli karsinomlarının invazyon ve metastaz potansiyelinde önemli rolü olduğunu belirtmiştir(23).

Watanabe ve arkadaşları evre 1 akciğer adenokarsinomlarında cerrahi sonrası prognozu belirlemede tip IV kollajen ekspresyonunun yardımcı olabileceğini göstermiştir(24).

Bir başka çalışmada akciğer kanserlerinde tip IV kollajen ve lamininin boyanma paternlerinin metastaz ve prognozla ilişkili olduğu söylenmektedir(25).

Han ve arkadaşları bir başka çalışmalarında akciğerde ekstrasellüler matriksde abartılı fibronektin birikiminin akciğer karsinomlarında tümör hücrelerinin büyümesini stimüle edebileceğini söylemektedir(26).

Kolorektal karsinomlarda yapılan bir çalışmada “Tip IV kollajenin bazal membranda kaybı kolorektal kanserde tümörögenezisde ve tümör progresyonunda rol alır” denmiştir(27)

Çalışmamızda TGF B-1 tüm olguların %28’inde negatif bulundu. Alt tiplere baktığımızda %22,5 oranında negatif olan YEHK olgularının (9 olgu), sekiz tanesi az diferensiye, bir tanesi orta derecede diferensiye idi. % 43 ‘ü TGF B-1 negatif olan AK olgularının(6 olgu), beş tanesi orta derecede diferensiye, bir tanesi az diferensiye idi. Bu çalışmada az diferensiye olgularda TGF B-1 düşüklüğünün istatistiksel olarak anlamlı bir sonuç olduğu görülmüştür.

Küçük hücreli dışı akciğer karsinomları üzerine yapılan bu çalışmada TGF B-1 ve fibronektin ekspresyonu arasında bazı literatürlerde rastladığımız ilişki bulunmamıştır(13,14,15). Tip IV kollajen, çalışmaya aldığımız 54 olgunun 16 tanesinde(%30) negatif olup, Tip IV kollajen ile TGF B-1 ve fibronektin ekspresyonu arasında ilişki saptanmamıştır. Dikkat çekici olan ve

istatistiksel olarak da anlamlı olan bulgu boyanma yüzdeleri açısından; tip IV kollajenin AK'da YEHK'a göre daha yüksek boyanması idi Tip IV kollajenin YEHK daha düşük boyanması bunların lokal olarak lenf nodu metastazını AK'a göre daha sık yapmalarını açıklayabilir. Bizim olgularımızın %26'sında(14 olgu), lenf düğümü(hiler, mediastinal) metastazı vardı ve bu olguların 15 tanesi YEHK, bir tanesi AK'du. Bu olgularda TGF B-1 boyanma yüzdesinin düşük olması da dikkatimizi çeken diğer bir sonuçtu.

Literatürde yaşam süreleri ile karşılaştırılan bir çalışmada;TGF B-1 pozitif küçük hücreli akciğer karsinomlarının da yaşam süresinin belirgin olarak uzun olduğu saptanmıştır(6,21). Bizim çalışmamızda da TGF B-1 boyanma yüzdesi düşük olgularda lenf nodu metastazı varlığının korele olması düşük TGF B-1'in kötü prognostik bulgu olduğu sonucunu desteklemiştir. Sonuç olarak bu çalışmada küçük hücreli dışı akciğer karsinomlarında TGF B-1 ve tip IV kollajenin düşük ekspresyonu lenf nodu metastazı ve prognozla ilişkili önemli bir marker olarak bulunmuştur.

## SONUÇ

Bu çalışma Akdeniz Üniversitesi Patoloji Anabilim Dalı rutin ve immünohistokimya laboratuvarlarında yapılmıştır. Çalışmaya 1999-2004 yılları arasında anabilim dalımızda tanı almış, %10 luk formalinle fikse edilmiş, parafine gömülü olarak arşivimizde saklanan 54 küçük hücreli dışı akciğer karsinomu olgusu dahil edilmiştir. Olgulara ait rutin için hazırlanmış, HE boyalı preparatlar yeniden gözden geçirilmiştir. Formalinle fikse parafine gömülü bloklardan elde edilen 5 mikronluk kesitler chromalium-gelatin adhesive ile kaplanan camlara alınmıştır. Doku örneklerine immünohistokimyasal olarak 'streptoavidin-biotin-peroksidaz' yöntemi ile fibronektin, tip IV kollajen ve TGF Beta-1 antikoları uygulanmıştır. Boyanma sonuçları histopatolojik parametrelerle karşılaştırılarak şu sonuçlar elde edilmiştir:

1. Olguların %74'ü (40 olgu) yassı epitel hücreli karsinom(YEHK), %26'sı (14 olgu) adenokarsinomdu(AK)
2. Çalışmaya alınan olguların ikisi iyi diferansiye, otuzu orta derecede diferansiye, yirmi ikisi az diferansiye idi.
3. Olguların sekiz tanesinde (%15) lenfatik ve/veya damar invazyonu saptandı
4. Boyanma alanı yüzdelerinde YEHK ve AK arasında, tip IV kollajen ve TGF Beta-1 için anlamlı fark bulunmuştur. Tip IV kollajen için  $p=0,032$ , TGF Beta-1 için  $p=0,002$ 'dir.
5. Lenfatik ve/veya vasküler invazyon içeren sekiz olguda gruplar arasında fark bulunmadı( $p=0,325$ )



6. Boyanma şiddeti açısından incelendiğinde fibronektin, Tip IV kollajen ve TGF Beta-1 için her iki grup arasında anlamlı fark yoktu. Boyanma şiddeti açısından fibronektin için  $p=0,834$ , tip IV kollajen için  $p=0,208$ , TGF Beta-1 için  $p=0,237$  olarak bulundu.

7. Her bir boya için kendi aralarında yüzde alan ve şiddet değerlendirildiğinde ise her üç boya için korelasyon saptandı. Tip IV kollajen, fibronektin ve TGF Beta-1 için; boyanma şiddeti ve alan yüzdesi arasında korelasyonda  $p=0,000$  olarak saptandı.

8. Fibronektin ile tip IV kollajen arasındaki ilişki değerlendirildiğinde  $p=0,246$ , fibronektin-TGF Beta-1 arasındaki ilişki için  $p=0,101$ , Tip IV kollajen- TGF Beta-1 arasındaki ilişki için  $p=0,772$ 'dir. Bu değerler göz önüne alındığında korelasyon bulunmadı.

Sonuç olarak çalışmamızda da TGF B-1 boyanma yüzdesi düşük olgularda lenf nodu metastazı varlığının korele olması düşük TGF B-1'in kötü prognostik bulgu olduğu sonucunu desteklemiştir. Sonuç olarak bu çalışmada küçük hücreli dışı akciğer kansinomlarında TGF B-1 ve tip IV kollajenin düşük ekspresyonu lenf nodu metastazı ve prognozla ilişkili önemli bir marker olarak bulunmuştur.

## ÖZET

Akciğer karsinomları bugün dünyada görülen kanserlerin başında yer almaktadır. Tüm yeni kanser olgularının %12,6'sını, kanserden ölümlerin %17,8'ini oluşturmaktadır. Erkek kadın oranı E:K=2,7'dir. Daha çok 6. dekattan sonra görülmektedir. Bu olguların yaklaşık %80'ini küçük hücreli dışı akciğer karsinomları oluşturmaktadır.

Akciğer karsinomlarının prognozu birçok klinikopatolojik parametreden etkilenmektedir. Küçük hücreli dışı akciğer karsinomlarının cerrahi dışındaki tedavilere yanıtı düşüktür. Olguların çoğunda ilk tanı anında metastaz mevcuttur. Olguların metastaz açısından tespiti ve mevcut tedavi yöntemlerini yönlendirebilmek için yeni prognostik parametrelere ihtiyaç vardır. Bu konu, son yıllarda akciğer karsinomları üzerine yapılan pekçok çalışmanın odağı olmuştur. Ekstrasellüler matriks hücre büyümesini kontrol eder. Ekstrasellüler matriks ve kanser hücreleri arasındaki ilişki tümör hücrelerinin migrasyonuna ve metastaza neden olmaktadır. Ekstrasellüler matriksi oluşturan yapısal elemanlardaki bozukluklar tümör hücrelerinin proliferasyonuna ve metastaza yol açar.

Bu çalışmada biz ekstrasellüler matriks elemanları ve bunları indükleyen TGF B-1'in farklı histopatolojik alt tiplerdeki, ekspresyonundaki farklılıkları ve birbirleri ile olan etkileşimlerini araştırdık.

Çalışmada kullandığımız parametrelere TGF B-1 ve tip IV kollajenin düşük ekspresyonunun lenf nodu metastazı ve prognozla ilişkili önemli bir marker olduğu gösterilmiştir.

## KAYNAKLAR:

1. Travis WD, Pathology and Genetics, Tumors of lung, pleura, thymus and heart. WHO Publications Center Albany, NY 12210(USA).
2. Colby VI, Atlas of tumor pathology third series, Tumors of the Lower Respiratory Tract, Washington D.C.
3. Robbins SL, Temel Patoloji, 7. edisyon, Nobel Tıp Kitap Evleri, İstanbul.
4. Rosai J, Ackermans Surgical Pathology, volume one, 9th edition, 2004.
5. Han JY, Kim HS, Lee SH, Park WS, Lee JY et al. Immunohistochemical expression of integrins and extracellular matrix proteins in non-small cell lung cancer: correlation with lymph node metastasis. Lung Cancer 2003;41(1):65-70.
6. Colasante A, Aiello FB, Brunetti M, di Giovine FS. Gene expression of transforming growth factor beta receptors I and II in non-small-cell lung tumors Cytokine 2003 Dec 7;24(5):182-9.
7. Yoshida S, Shimizu E, Ogura T, Takada M, Sone S. Stimulatory effect of reconstituted basement membrane components (matrigel) on the colony formation of a panel of human lung cancer cell lines in soft agar. J Cancer Res Clin Oncol; 1997. 123(6):301-9
8. Bartolazzi A, Cerboni C, Flamini G, Bigotti A, Lauriola L, Natali PG. Expression of alpha 3 beta 1 integrin receptor and its ligands in human lung tumors. Int J Cancer, 1995 Aug 22;64(4):248-52
9. Soderdahl G, Betsholtz C, Johansson A, Nilsson K, Bergh J. Differential expression of platelet-derived growth factor and transforming growth factor genes in small- and non-small-cell human lung carcinoma lines Int J Cancer 1988 Apr 15;41(4):636-41
10. Gupta MK, Qin RY. Mechanism and its regulation of tumor-induced angiogenesis World J Gastroenterol. 2003 Jun;9(6):1144-55
11. Pelton RW, Moses HL. The beta-type transforming growth factor. Mediators of cell regulation in the lung Am Rev Respir Dis. 1990. Dec;142(6 Pt 2):S31-5

12. Tucker RF, Shipley GD, Moses HL. Growth inhibitor from BSC-1 cells closely related to platelet type beta transforming growth factor. *Science*. 1984 Nov 9;226(4675):705-7.
13. Eickelberg O, Kohler E, Reichenberger F. Extracellular matrix deposition by primary human lung fibroblasts in response to TGF-beta1 and TGF-beta3. *Am J Physiol*. 1999. May;276(5 Pt 1):L814-24.
14. Raghu G, Masta S, Meyers D. Collagen synthesis by normal and fibrotic human lung fibroblasts and the effect of transforming growth factor-beta. *Am Rev Respir Dis*. 1989. Jul;140(1):95-100.
15. Roberts CJ, Birkenmeier TM, McQuillan JJ. Transforming growth factor beta stimulates the expression of fibronectin and of both subunits of the human fibronectin receptor by cultured human lung fibroblasts. *J Biol Chem*. 1988. Apr 5;263(10):4586-92.
16. Grande JP, Melder DC, Zinsmeister AR. Modulation of collagen gene expression by cytokines: stimulatory effect of transforming growth factor-beta1, with divergent effects of epidermal growth factor and tumor necrosis factor-alpha on collagen type I and collagen type IV. *J Lab Clin Med*. 1997. Nov;130(5):476-86.
17. Zhang K, Flanders KC, Phan SH. Cellular localization of transforming growth factor-beta expression in bleomycin-induced pulmonary fibrosis. *Am J Pathol*. 1995. Aug;147(2):352-61.
18. Roberts AB, Sporn MB, Assoian RK. Transforming growth factor type beta: rapid induction of fibrosis and angiogenesis in vivo and stimulation of collagen formation in vitro. *Proc Natl Acad Sci U S A*. 1986. Jun;83(12):4167-71.
19. Clark RA, McCoy GA, Folkvord JM. TGF-beta 1 stimulates cultured human fibroblasts to proliferate and produce tissue-like fibroplasia: a fibronectin matrix-dependent event. *J Cell Physiol*. 1997. Jan;170(1):69-80.
20. Kekow J, Wachsman W, McCutchan JA. Transforming growth factor beta and noncytopathic mechanisms of immunodeficiency in human

- immunodeficiency virus infection Proc Natl Acad Sci U S A. 1990. Nov;87(21):8321-5.
21. Boldrini L, Calcinai A, Samaritani E, Pistolesi F, Mussi A, Lucchi M, Angeletti CA, Basolo F, Fontanini G. Tumour necrosis factor-alpha and transforming growth factor-beta are significantly associated with better prognosis in non-small cell lung carcinoma: putative relation with BCL-2-mediated neovascularization Br J Cancer. 2000 Aug;83(4):480-6.
  22. Shi H, He R, Lin G. Role of type IV collagenase and type IV collagenase in the invasion and metastasis of salivary adenoid cystic carcinoma Hua Xi Kou Qiang Yi Xue Za Zhi. 1997 Aug;15(3):218-9,222.
  23. Nakagawa H, Yagihashi S. Expression of type IV collagen and its degrading enzymes in squamous cell carcinoma of lung Jpn J Cancer Res. 1994 Sep;85(9):934-8.
  24. Watanabe N, Nakajima I. Staining pattern of type IV collagen and prognosis in early stage adenocarcinoma of the lung J Clin Pathol. 1994 Jul;47(7):613-5.
  25. Nakajima I. Immunohistochemical study of extracellular matrix in non-small cell lung cancer: relation to lymph node metastasis and prognosis. Hokkaido Igaku Zasshi. 1991 May;66(3):356-68.
  26. Han S, Sidell N, Roser-Page S, Roman J. Fibronectin stimulates human lung carcinoma cell growth by including COX-2 expression. Int J Cancer. 2004 Sep 1;111(3):322-31.
  27. Zeng ZS, Cohen MA. Loss of basement membrane type IV collagen is associated with increased expression of metalloproteinases 2 and 9 (MMP-2 and MMP-9) during human colorectal tumorigenesis. Carcinogenesis. 1999 vol 20 no 5 pp749-755.

AMGENZ UNIVERSITÄT  
KUNGL. MED. HANSEN