



T.C.
AKDENİZ ÜNİVERSİTESİ
TIP FAKÜLTESİ
PATOLOJİ ANABİLİM DALI

**KÜÇÜK HÜCRELİ VE KÜÇÜK HÜCRELİ DIŞI
AKCİĞER KARSİNOMLARINDA p53 İFADESİ VE
TÜMÖR PROLİFERASYON AKTİVİTESİNİN
PCNA İLE İMMUNHİSTOKİMYASAL OLARAK
DEĞERLENDİRİLMESİ**

T1015/1-1

Uzmanlık Tezi

Dr.Bahar KILIÇARSLAN

Tez Danışmanı : Prof.Dr.Gülten KARPUZOĞLU

"Tezimden Kaynakça Gösterilerek Yararlanılabılır"

Antalya, 1997

TEŞEKKÜR

Tezimin hazırlanmasının her aşamasında bilgi ve yardımlarını esirgemeyen hocam Sayın Prof.Dr.Gülten KARPUZOĞLU'na, yetişmemde emeği geçen hocalarım Sayın Prof.Dr.Şeyda KARAVELİ, Doç.Dr.Tekinalp GELEN ve Yrd.Doç.Dr.Gülay ÖZBİLİM'e, laboratuvar çalışmaları sırasında immünohistokimyasal boyamalarda yardımlarından dolayı Uz.Biolog Figen SARGIN'a ve diğer laboratuvar çalışanlarına ve tüm asistan arkadaşlarıma teşekkür ederim.

Dr.Bahar KİLCİÇARSLAN
Antalya, 1997

AKDENİZ ÜNİVERSİTESİ
MERKEZ KÜTÜPHANESİ

İçindekiler

Sayfa No :

Giriş ve Amaç	1 - 3
Genel Bilgiler	4 - 27
Materyal ve Metod	28 - 30
Bulgular	31 - 42
Tartışma	43 - 52
Sonuç	53 - 54
Özet	55
Kaynaklar	56 - 65

GİRİŞ VE AMAÇ

Son 60 yıl içinde görülme sıklığı gittikçe artan akciğer kanserleri, özellikle sanayileşmiş ülkelerde kansere bağlı ölüm nedenleri arasında ilk sırayı almaktadır^{69,113}. Ölüme neden olma oranı erkeklerde 100.000'de 72, kadınlarda 100.000'de 21'dir⁴⁰.

Erkek ve kadınlarda belirgin artış gösteren akciğer kanserleri, kanser ölümlerinde erkeklerde birinci sırayı almakta, kadınlarda ise meme karsinomlarından sonra gelmektedir^{134,138}. Son yıllarda akciğer kanserlerinin erkek ve kadında görülme oranı 1.5/1 olarak bildirilmektedir. 1930 yılında ABD'de erkeklerde akciğer kanserine bağlı ölüm oranı 100.000'de 5 iken, 1980'lerde 70'in üzerine yükselmiştir. Kadınlarda bu orana bakıldığında 1930'larda 100.000'de 3 iken, 1980'lerde 21 olduğu görülmektedir. 10 yıllık bir dönemde erkeklerde % 14.3 artışa karşılık, kadınlarda % 81 oranında artış olmuştur. Kadınlardaki oranın yükselme hızı erkeklerden daha fazladır. Bunun nedeni olarak kadınlarda sigara kullanımındaki artış gösterilmektedir¹³⁰.

Günümüzde akciğer kanserlerinin tanısında ve prognozunun belirlenmesinde doku düzeyinde değişik immunhistokimyasal belirleyiciler kullanılmaktadır.

Kanserli hastanın tedavisini belirlemede ve prognozu tahminde yardımcı olabilecek objektif verilere ihtiyaç duyulmaktadır. Son yıllarda tümörlerin ortaya çıkışında ve gelişiminde bir tümör supresör gen (=antionkogen=reesiv gen) olan, hücre proliferasyonunu kontrol eden p53 genindeki mutasyonların neden olduğu konusundan sıkça bahsedilmektedir^{9,127}.

p53 geni 17 numaralı kromozomun kısa kolunda 13.1 bölgesinde lokalize 53 kDa ağırlığında olan tümör supresör gendir. p53 geninin normal ürünü "wild tip" p53 protein olarak adlandırılan DNA'ya bağlanabilen homodimerik bir proteindir^{24,75,89,95,125}. DNA sentezi başlamadan önce geç G₁ fazında yükselir⁸. Düşük konsantrasyonlarda eksprese edildiğinden ve sellüler proteazlar tarafından yıkıldığından, hızlı turnover sahiptir. Yarılanma ömrü çok kısa (birkaç saniye - 4-14 dakika) olduğu için ve normal hücrelerde az miktarda üretildiği için standart

immunhistokimyasal yöntemlerle saptanamamaktadır^{10,24,32,37,58}. p53 genindeki mutasyonlar insan tümörlerinde bulunmuş en genomik değişimlerdir. Sporadik kolon karsinomları, akciğer, meme karsinomları, osteosarkomlar, kondrosarkomlar, yumuşak doku sarkomları, beyin tümörleri ve lösemilerin geniş bir grubunda gözlenmiştir^{9,10,32,35,55,64,77,88,92}.

p53 geninin 5 ve 8. eksonlarında ortaya çıkan mutasyon bir mutant protein oluşturabilir. Oluşan mutant proteinin yarılanma ömrü daha uzundur (6-12 dakika - 4-8 saat). Mutant protein normal p53 geninin ürünü ile bir heterodimerik kompleks yapabilir^{66,104}. Bu durumda normal p53 proteinini engelleyerek, onun normal negatif regülatör fonksiyonunun bozulmasına neden olur^{24,58,104}. Ayrıca proteolitik yıkıma dirençli olduğundan tümör hücrelerinde aşırı birikmektedir^{7,66}. Bu her iki durum da hücre büyümesinin devam etmesine neden olur. Mutant p53 proteini konformasyonel farklılık gösterdiği için spesifik monoklonal antibody ile tanınır. Transformasyona uğramış hücrelerin tespitini kolaylaştırır. Mutasyonlar missens, nonsens, splicing anormallik, delesyon şeklinde olabilirler, fakat genellikle tümü missens mutasyondur, proteini aktive ederek ras onkogenine uygun hale getirebilirler^{74,90,137}.

Akciğer kanserlerinde şimdiye kadar yapılan bazı çalışmalarda mutant p53 proteininin tümör hücrelerinde pozitif olduğu, malign davranışla uyumlu ve kötü prognozun göstergesi olabileceği bildirilmektedir. Bu nedenle tümör dokusunda p53 pozitifliğinin saptanmasının hastanın yaşam süresi hakkında ipucu verebileceği, takip ve tedavide yarar sağlayabileceği belirtilmektedir^{14,37,90}.

Günümüzde devam eden çalışmalar tümör proliferasyon aktivitesinin ölçülmesinin prognozu belirlemede, tedaviyi yönlendirmede yararlı olabileceğini göstermektedir. Doku proliferasyon aktivitesini saptamada kullanılan yöntemler mitoz sayısı, Timidin işaretleme indeksi, Bromodezoksiuridin (BrdU) işaretleme indeksi, AgNOR, akım hücre ölçüm yöntemi ile hücre analizi ve immunhistokimyasal yöntemlerle PCNA, Ki67, MIB 1-3, DNA polimeraz α antikoru ile boyanmanın değerlendirilmesi şeklindedir¹²⁶. Immunhistokimyasal yöntemler tümör proliferasyon aktivitesinin saptanmasında son yıllarda oldukça yaygınlaşmıştır. Kolay uygulanabilirliği, ucuz olması, parafine uygulanabilirliği nedeniyle kullanımı için tercih edilen yöntemlerdir. "Proliferating cell nuclear antigen (PCNA)" son yıllarda doku proliferasyonunu belirlemede sık olarak kullanılmaktadır. 36 kD'luk nonhiston nükleer bir proteindir. Cyclin DNA polimeraz δ için bir kofaktördür. PCNA hücre siklusunun geç G1 fazında izlenir. G1/S interfazında pik yapar. M fazında ve istirahattaki hücrelerde

immunhistokimyasal olarak ekspresse olmaz^{47,82}. Farklı PCNA Ab'ları farklı PCNA epitoplarını tanırlar. PCNA mRNA yalnızca proliferen hücrelerde artar. Stabil PCNA mRNA'nın dinlenme fazındaki hücrelerde yokluğu PCNA'yı kodlayan gende intron 4'ün varlığına bağlıdır. Bu intronun ortadan kalkmasıyla proliferen hücrelerde PCNA mRNA yüksek düzeylerde birikmektedir¹⁰⁶.

Bu çalışmada küçük hücreli ve küçük hücreli dışı akciğer karsinomlarında PCNA ile saptanan doku proliferasyon aktivitesi ve karsinogeneziste önemli rolü olduğu düşünülen mutant p53 proteininin immunhistokimyasal olarak ifadesi ile prognozu belirlemede rolü olduğu bilinen klinik ve histopatolojik parametreler arasındaki ilişki yanısıra, doku proliferasyon aktivitesi-p53 ifadeleri arasındaki ilişki araştırılmıştır.

GENEL BİLGİLER

Akciğerin Normal Yapısı ve Histolojisi 31,56,84

Trakea, akciğerlere hilustan giren 2 primer bronşa ayrılır. Aynı hilustan arterler girerken venler ve lenf damarları organı terkederler. Akciğerlere giren ve çıkan bu yapılar sıkı bağ dokusuyla sarılıdır ve pulmoner kökü oluştururlar.

Akciğere girdikten sonra primer bronşlar sağ akciğerde 3, sol akciğerde 2 sekonder bronşa ayrılarak aşağı ve dışa doğru iner ve her biri bir lobu donatır. Bu lobar bronşlar teker teker dallanarak küçük bronşları yaparlar. Bunların terminal dallarına bronşiol denir. Bronşiol de pulmoner lobüllerde dallanarak 5-7 dala ayrılır ve terminal bronşioleleri oluşturur.

Pulmoner lobüller, tepesi hilusa dönük piramit şeklindedir. Her lobül bağ dokusundan ince bir septumla sarılıdır. Bu septum fetusta daha belirgindir, erişkinde bu semptomlar bazen olmayabilir.

Primer bronş silialı yalancı çok katlı epitelle kaplıdır. Solunum bölümüne gidildikçe epitel ve altındaki lamina proprianın oluşturduğu histolojik organizasyon basitleşir. Bronşlarla bronşioleler arasında ani bir yapı farklılığı görülmez.

Her bir primer bronş ikiye ayrılarak 9-12 defa dallanır. Her dal 5 mm oluncaya kadar incelir. Etrafında kıkırdak ve düz kas organizasyonu bulunur, silialı yalancı çok katlı epitelle kaplıdır. Büyük bronşlarda kıkırdak halkanın lümeni tamamen sarmasına karşın, bronşial kıkırdak bronşlarda trakeaya oranla daha düzensiz yapıdadır. Bronşial çap azaldıkça hyalin kıkırdak halka izole parçalar ve odalar şeklinde bölünür, epitel altında bronş lamina propriasında spiral düz kasların birbirini çaprazlayan demetleri yer alır. Lamina propria elastik liflerden zengindir, bronş lümenine salgısını boşaltan bol miktarda seröz ve müköz bez içerir. Lamina propriada epitel hücreleri arasında çok sayıda lenfositler bulunur.

Bronşioleler, çapı 5 mm veya daha az olan intralobüler hava yollarıdır. Mukozada kıkırdak ve bez içermezler. Geniş çaplı bronşiolde epitel yalancı çok katlı prizmatiktir. Terminal bronşiolelerde epitel boyu

alçalır, silialı tek katlı prizmatik veya kübik olur. Terminal bronşiollerde aynı zamanda Clara hücreleri bulunur. Siliasız olan bu hücrelerin apikal sitoplazmalarında salgı granülleri vardır. Clara hücrelerinin bronşiolleri döşeyen asellüler perisilier sıvı sekresyonu, sitokrom p-450 monooksijenaz sistemiyle akciğerde xenobiotik bileşimlerin metabolize edilmeleri ve gerektiğinde silialı hücrelere dönüşme gibi başlıca 3 görevi vardır.

Lamina propriada büyük oranda düz kas ve elastik lif vardır.

Respiratuar bronşiollerin yapısı duvarda gaz değişiminin olduğu sakkus alveolarisleri saymazsak, terminal bronşiol mukozasına benzer yapıdadır. Respiratuar bronşiol bölümü silialı kübik epitel ve Clara hücreleri ile döşelidir. Alveollerin açıldığı bölümde bronşiol epiteli alveollerin tek katlı yassı epiteli ile devam eder. Bronşiollerde alveol sayısı distale doğru artar, alveollerarası mesafe azalır. Alveoller arasında bronşiol epiteli silialı kübik epiteldir. Epitel altında düz kas ve elastik bağ dokusu vardır.

Alveoler kanal ve alveoller tek katlı yassı alveol hücreleri ile döşelidir. Epitel altında lamina propriada düz kas hücrelerinden bir ağ vardır. Düz kas alveolar kanalın distal bölümünde kaybolur, duvar desteğini sadece elastik ve kollagen lifler verir.

Alveoller, respiratuar bronşiol, alveolar kanallar ve sakkuluslarda bulunan 200 mikrometre genişliğindeki çıkıntılardır. Alveollerde hava ve kan arasında oksijen değişimi olur. Alveol duvarı, dış ve iç ortam arasında difüzyonu artıracak şekilde özel bir yapıdadır. Her duvar iki komşu alveol arasında yer alır, intraalveolar septum adını alır. İntraalveolar septum iki tarafında 2 ince tek katlı yassı epitel ve bu iki epitel dokusu arasında kapillerler, fibroblastlar, elastik ve kollajen lifler ile makrofajlar bulunur. Alveollerdeki kan ve hava arasındaki kan hava bariyerini oluşturan; alveolleri döşeyen tek katlı yassı epitel, alveolar hücrelerin sitoplazması, alveolar ve endotelial hücrelerin bazal laminasıdır.

İnteralveolar septum 5 temel hücre tipi içerir. Kapillerlerin endotel hücreleri (% 30), tip I alveolar hücreler (% 8), tip II septal büyük alveolar hücreler (% 16), fibroblast ve mast hücrelerini kapsayan interstisyel hücreler (% 36) ve alveolar makrofajlardır (% 10).

Kapillerlerin endotel hücreleri sitoplazmik porlar içermez ve kesintisiz olarak kapillerleri döşer. Tip I hücreler alveol yüzeyini döşeyen ileri derecede incelmış hücrelerdir. Tip II hücreler ise % 3'ünü oluşturur. İnce sitoplazması surfaktanın dönüşümünde ve ufak partiküllerin yüzeyden temizlenmesinde iş gören pinositik veziküllerden zengindir.

Doku sıvısının alveol lümenine sızmasını önlemek için desmozomlar yanında sıkı bağlantı yapılarına sahiptir. Hücrenin başlıca görevi gazların geçişine uygun minimal kalınlıkta bir bariyer sağlamaktır. Tip II hücreler desmozomlar ve sıkı bağlantı yapılarıyla tip I hücrelerine tutunarak onların arasına serpilmiş hücrelerdir. Kübik hücreler genellikle 2 ve 3 hücreli gruplar halinde bulunurlar. Tip II hücreler tipik salgı hücrelerine benzer. Kesitlerde sitoplazmada vakuoller ve veziküller görülür. Sitoplazmada bulunan lameller cisimler alveol yüzeyine yayılarak yüzey gerilimini düşüren, ekstrasellüler alveol örtü pulmoner surfaktanı yaparlar (Yüzeyden lipoprotein, yassı hücrelerin pinositik vezikülleri, makrofajlar ve tip II alveolar hücreler tarafından yavaş yavaş yok edilir).

Alveolleri döşeyen sıvı, iletici bölümün silialarının aktivitesi ile uzaklaştırılır. Sekresyon hava yolunu geçerken bronşial mukus ile karışarak bronşioalveolar sıvıyı oluşturur. Bu sıvı içinde alveolar makrofajlardan kaynaklanması olası, çok sayıda, eritici enzimler (lizozim, kollajenaz, β glukorinidoz) vardır. Alveolar makrofajlar kemik iliği kökenli monositlerden kaynaklanırlar. Alveolar septumun içinde yer alır ve çoğu kere alveol yüzeyinde görülürler. Alveolar septumda ek olarak fibroblastlar, mast hücreleri, kontraktıl hücrelerde bulunur. Fibroblastlar kollajen, elastik lifler ve glikozaminoglikanları sentezlerler. Parankimal materyalin % 15'ini kollajen oluşturur, temelde tip I ve tip III kollajenden meydana gelirler. Kontraktıl hücreler antiaktin ve antimosin hücreleri ile etkileşirler ve kasılarak alveol lümeni hacmini azaltırlar.

Akciğer Karsinomları

Günümüzde özellikle sanayileşmiş ülkelerde kansere bağlı ölüm sebepleri içinde ilk sırayı akciğer kanserleri almaktadır. Son birkaç on yıl içerisinde büyük bir artış gösteren akciğer kanseri bugün, bütün diğer kanser grupları arasında birinci sırayı tutmaktadır. Bu artış, Amerika ve Avrupa ülkelerinde görüldüğü gibi, ülkemizde de gözlenmektedir. ABD'de son 35 yıl içinde akciğer karsinomlarından ölüm oranının erkeklerde 15 kat, kadınlarda ise iki kat arttığı görülmüştür¹¹³.

Türkiye'de kanser istatistiklerinin yeterli olmaması, bu hastalığın epidemiyolojisi hakkında sağlıklı bilgi edinmemizi engellemektedir. TC Sağlık Bakanlığı Kanser Savaş Daire Başkanlığı'nın 1991 ve 1992 yıllarındaki kanser bildirimlerinin değerlendirilmesinde akciğer kanserlerinin erkeklerde en sık görülen habis tümör olduğu rapor edilmiştir⁵⁹.

Akciğer kanseri daha çok 40-70 yaşları arasında görülmektedir. Türkiye'de 45 yaşından sonra bu artış belirgindir. Tanının konulduğu ortalama yaş 60'tır⁵⁹. Bronş mukoza hücrelerinin sigara dumanından etkilenecek değişikliğe uğraması ve kanserin ortaya çıkması için ortalama 25 yıl gerekmektedir. Bu durum akciğer kanserlerinin 40 yaşından sonra ortaya çıkmasını açıklamaktadır. Akciğer kanseri insidansı her iki cinsiyette de giderek artmaktadır. Erkeklerde kansere bağlı ölüm sebepleri arasında birinci sırayı almakta, kadınlarda ise meme kanserinden sonra gelmektedir. Akciğer kanserlerinin son yıllarda görülme oranının erkeklerde kadınlardan 1.5 kat daha sık olduğu bildirilmektedir¹³⁰. Kadın erkek arasındaki bu fark, erkeklerin kadınlardan daha fazla sigara içmeleri ile açıklanmaktadır, fakat 10 yıllık bir dönemde erkeklerde % 14, kadınlarda % 81 artış olmuştur. Kadınlarda akciğer kanserlerinin günden güne artması, bu cinste her geçen gün sigara içenlerin sayısının artmasına bağlanmaktadır⁵¹.

Etyoloji ve patogeneizde reddedilemeyen gerçek; sigara içimi ile akciğer kanseri görülme olasılığı arasındaki ilişkidir. Akciğer kanserinden ölüm oranında görülen artışın nedeninin, sigara içme oranındaki artışa bağlı olduğu istatistiksel verilerle de doğrulanmıştır^{84,113}. Sigara içme ile akciğer kanserinin meydana gelmesi arasında doz-cevap ilişkisinin bulunduğu, uzun süre sigara içenlerde akciğer kanserlerine sıklıkla rastlandığı, sigara içmeyi bırakanlarda akciğer kanserlerinin azaldığı retrospektif istatistiksel araştırmalarla anlaşılmıştır. Sigara içmeyen kişide pasif içim akciğer kanseri riskini artırır¹³³. Ayrıca sigara dumanı inhale ettirilerek hayvanlarda akciğer kanseri meydana getirilmiştir. Çok fazla sigara içenler, içmeyenlere göre yaklaşık 20 kat daha fazla olarak akciğer kanserine yakalanma riskine sahiptirler^{57,65}. Günde içilen sigara sayısı, hayat boyu içilen sigara sayısı, sigaraya başlama yaşı, dumanların solunum yollarında inhale edilme derecesi ve içilen sigaradaki katran, nikotin bu konuda rol oynayan önemli etkenlerdir⁵¹. Pipo içenlerde de akciğer kanserine yakalanma riski yüksektir, fakat bu risk sigara içenlerden daha düşüktür. Akciğer kanserli olgularda erkeklerde % 95, kadınlarda % 70 oranında tütün kullanımı görülmektedir¹³⁸.

Sigara içenlerde akciğer kanserlerinden özellikle yassı hücreli karsinom ve küçük hücreli karsinom daha sık olarak görülmektedir^{3,110}. Ayrıca sigara içenlerde, sigara içmeyenlere oranla larinks, ağız boşluğu ve özofagus kanserlerine üç kat daha fazla rastlanmaktadır. Sigara dumanında bulunan belli başlı kanserojen maddeler nitrozaminler, polisiklik aromatik hidrokarbonlar, heterosiklik hidrokarbonlar, aromatik aminler gibi kuvvetli mutajenler ve karsinojenlerdir¹⁰².

Endüstride ve maden ocaklarında bulunan çeşitli maddeler bronş kanserlerine neden olmaktadır. Kişinin gerek işyerinde, gerekse genel olarak çevresinde birçok karsinojen madde bulunmaktadır. Endüstride kullanılan gazların, farmasötik preparatların, sabun ve deterjanların, boya ve inorganik maddelerin ve sentetik kauçuğun yapımı sırasında kansere yakalanma riskinin arttığı bildirilmektedir. Endüstride kullanılan en önemli bronş kanseri yapan maddeler arasında uranyum ile birlikte, her çeşit radyoaktif elementler, asbestos, kromatlar, nikel, arsenik, krom, hematit ve mustara gazı sayılabilir^{23,40,51,108,110,123}.

Asbestosun akciğer ve plevra kanseri yaptığı ve sigara içenlerde bu etkinin 90 kat arttığı bilinmektedir⁴⁵. En sık küçük hücreli karsinom oluşturmaktadır¹³³. Son zamanlarda vinil klorid ile çalışanlarda karaciğer kanseri yanında akciğer büyük hücreli ve adenokarsinomunun daha sık görüldüğü belirtilmektedir.

Radon ve bunun izotopları (atom bombası yapımında çalışan ve radyoaktif madde işçilerinde) akciğer kanseri görülme sıklığında artışa yol açmaktadır¹¹⁸.

Çalışmalarda akciğer karsinomlarında kromozom anomalilerinin kanser gelişimindeki rolünün önemli olduğu düşünülmektedir¹³⁰.

Akciğer karsinomlarında sıklıkla 1 numaralı kromozomun kısa kolunda delesyonlar ve izokromozom tipi değişiklikler gözlenir. Bu kromozomal değişiklikler daha çok adenokarsinom tipinde gösterilmiştir. Aynı kromozoma ait yapısal ve sayısal değişiklikler diğer pekçok solid tümörde de görüldüğünden 1 numaralı kromozoma ait yeni düzenlemelerin akciğer kanserine özgü olmayabileceğine inanılmaktadır.

Akciğer kanserlerinin % 10-20'sini oluşturan küçük hücreli karsinomların % 90'ında 3 numaralı kromozomun kısa kolunda 3p14-p23 bölgesinde ara delesyon bulunur. Küçük hücreli akciğer tümörüne özgü olan 3p14-p23 bölgesindeki aynı ara delesyon, daha az oranda da olsa yassı hücreli akciğer karsinomlarında da gösterilmiştir.

Küçük hücreli dışı akciğer karsinomlarında sıklıkla 6 numaralı kromozomun uzun kolunda yapısal yeni düzenlemeler saptanmıştır. Bu anormallik pekçok solid tümör ve lösemide de görüldüğünden akciğer karsinomlarına özgü olmadığı düşünülmektedir.

Ençok görülen sayısal anormallik olarak 7 numaralı kromozomun ekstra kopyaları, trizomi ve tetrazomi şeklinde görülür.

Akciğer adenokarsinomlarında 8 numaralı kromozomun uzun kolunda izokromozom tipinde yapısal değişiklik izlenir.

Küçük hücreli dışı akciğer kanserlerinde 9 numaralı kromozomun p kolunda translokasyon delesyon ve kromozom kayıpları şeklinde yapısal anormallikler görülür.

12 numaralı kromozomun trizomisi pekçok malignenside olduğu gibi, akciğer karsinomlarında da gözlenebilmektedir.

Küçük hücreli dışı akciğer karsinomlarında 19 numaralı kromozomun kısa kolunda yeni düzenlemeler gözlenmiştir.

Akciğer karsinomlarında yapılan çalışmalarda özellikle adenokarsinom tipinde K-ras onkogen aktivasyonunun 12.kodondaki nokta mutasyonlarına bağlı olarak ortaya çıktığı ve bunun da hastalığın prognozu ile ilişkili olduğu gösterilmiştir. Meme ve ovarium karsinomlarında da görülen HER2/neu reseptör onkogeninin aşırı ifadesi akciğer karsinomlarında ve primer yassı hücreli karsinomların 1/3'de gözlenmiştir. 11 numaralı kromozomun uzun kolunda PNA amplifikasyonu yassı hücreli ve adenokarsinomlarda bulunmuştur. Bu kromozom bölgesinde bc1-1, int-2, hst, PRAD-1 onkogenleri lokalizedir. Akciğer karsinomları ile birlikte pekçok tip tümörde bu onkogenlerin amplifikasyonu söz konusudur, myc onkogen ailesinin üç tipinde de (C-myc, N-myc, L-myc) amplifikasyonu küçük hücreli akciğer kanserlerinde bulunmuştur. Akciğer kanserlerinde RFLP analizleri ve PCR (Prolimerase Chain Reaction) tekniği kullanılarak tümör supresör gen kaybına bakıldığında 13q14 kromozom bölgesinde lokalize RB genindeki mutasyonel inaktivasyon, küçük hücreli akciğer tümörlerinden kurulan cell line'ların % 95'inden fazlasında bulunmuştur. Ayrıca küçük hücreli karsinomlarda 3p14'deki heterozigosite kaybı (LOH)'dir.

Yassı hücreli kanserlerde Willm's tümör dokusunu içeren 11p13-11p15 bölgesinde heterozigosite kaybı gözlenmiştir. 17p13 kromozom bölgesinde lokalize olan p53 tümör supressör geninde pekçok malignanside görüldüğü gibi, akciğer karsinomlarında % 70'inde hot-spot bölgelerde nokta mutasyonu gözlenmiştir.

Akciğer karsinomlarının gelişebilmesi; değişik kromozomal anormallikleri, çok sayıda onkogen aktivasyonu ve tümör supresör genlerindeki inaktivasyonunu gerektirmekte ve karsinogenezisteki çok basamaklılık prensibine uygunluk göstermektedir⁶⁰.

Akciğer kanserinin meydana gelmesinde ailesel ya da riske bağlı etkenlerinde bulunabileceği düşünülmektedir^{40,103}. Hastalarda birinci derecede akrabalığı olanlarda akciğer kanseri veya diğer sigara ile ilişkisiz kanser riski 2-4 kat artmaktadır. Antihipertansif ilaç olan debrisoquine metabolizmasının otozomal genetik kontrol altında olduğu rapor edilmiştir¹³. Debrisoquinin metabolik fenotipi 4-debrisoquine hidrosilazın

yüksek aktivitesi, normal metabolizması olanlardan 6, 1-10 kat fazla riske neden olmaktadır¹. Birçok vakada özellikle küçük hücreli tipinde tümör hücreleri kalsiyum akımını arttırarak, tirozin kinazı aktive edecek olan büyüme faktörleri oluşturur. Genetik faktör olarak kişilerde arilkarbonhidrolaz (AHH) enziminin yüksek seviyelerde bulunabildiği ileri sürülmektedir. Bu enzim sigara dumanındaki polisiklik hidrokarbonları aşırı derecede karsinojen olan epoxide çevirir. AHH'nın polisiklik hidrokarbonlar tarafından etkilenmesinin tek bir gen tarafından kontrol edildiği anlaşılmıştır. Bu enzimden aşırı derecede etkilenen kişiler akciğer kanserine yakalanma riski yüksek olan kişilerdir. Humoral ya da hücrel bağışıklığında akciğer kanserine duyarlılıkta önemli bir etken olduğu düşünülmektedir. Kanserli kişilerin çoğunda dolaşan kanda düz kas antikolarının bulunduğu ile sürüldüğü gibi, adenokanserli hastalarda da antinükleer antikoların artmış olduğu saptanmıştır^{25,34}.

Akciğer kanseri gelişimi ile ilişkili olarak tartışılan diğer bir faktör akciğer fibrozisidir. Nedbe dokusunun karsinojenik olaya katkıda bulunan büyüme faktörlerine mi bağlı olduğu, ya da nedbenin tümöre karşı bir desmoplastik yanıtı mı olduğu tartışmalıdır⁸⁷. Bu tümörler özellikle skar dokusu ve granülasyon dokusuna yakın alanlardan doğarlar¹⁴³. Çoğunlukla üst lobtadır ve 1/3 oranında adenokarsinom tipindedir^{93,124}. Tip II alveolar hücrelerdeki atipik adenomatöz hiperplazi ve bronkoalveolar hücreli adenomlar son zamanlarda yayınlanan makalelerde adenokarsinomların prekürsörü olarak gösterilmektedir^{16,96,100,101}. Çok az sayıda makalede solunum sisteminin papillomatozisinin malign transformasyonunun akciğer kanserlerinin patogeneğinde rol alabileceği ileri sürülmektedir⁴⁸. HPV'nin akciğer karsinogenezisinde önemli rol oynadığı düşünülmemektedir¹³².

Normal insan akciğerinde bronş epitelini iki ya da üç hücre katından oluşmaktadır. Bronşun yüzeyel katı titretilmiş tüylü silindirik epitel hücrelerinden yapılmış olup, aralarında mukus içeren goblet hücreleri vardır. Bu silindirik hücre katı altında bir ya da iki sıradan oluşan bazal hücre katı bulunur. Bu hücreler genellikle oval biçindedir ve merkezde yerleşmiş yuvarlak ya da oval çekirdekli nükleusu vardır. Bazal hücreler, bazal membrana dokunan kısımlarda yassılaştırmıştır. Bazal epitel hücreleri multipotent olup, çeşitli etkenlerin altında değişik yönlerde diferansiyasyon gösterme özelliklerine sahip bulunmaktadır⁴. Bazal membranın altında mukus salgı bezlerini, kan damarlarını ve lenf kanallarını içeren destekleyici stroma vardır. Bağ dokusuna ait lifler ve hücrel elemanlar bu mukus salgı bezlerini ve damarlarını çevrelemiştir.

Karsinojen bir maddenin solunmasına ilk cevap, trakeobronşiyal epitelin bazal hücrelerinde meydana gelir. Önce bazal hücre hiperplazisi oluşur. Karsinojen maddelerin devamlı etkisi altında mukoza hücrelerinde stratifikasyon başlar ve bunu yassı hücre metaplazisi izler. Sonuçta, karsinoma insitu meydana gelir. İnsitu kanser erken yayılma yeri olarak kabul edilir ve bundan sonra her an yayılma ve metastaz beklenebilir. Bazal membran aşılmadıkça olayın geriye dönüşü olabilir.

Her ne kadar trakeada skuamöz metaplazi meydana gelirse de, bu bölgede insitu kanser seyrek görülür. Bronş kanserinin % 60'ı sağ ya da sol bronşta doğar (hiler tip), % 25'ini ise pulmoner tip oluşturur. Pulmoner tiptekiler akciğer parankimindeki bronş dallarından doğarlar. Geriye kalan yaklaşık % 15'i ise periferik kanserler oluşturur. Karsinom sağ akciğerde sola oranla biraz daha sık, üst loblarda alt loblara oranla daha sık görülür.

Akciğer solunum yollarından gelişen kanserler ard arda gelen zararlı etkiler ve kronik inflamasyona bir cevap olarak, genellikle segment ve subsegment bronşlarından doğarlar. Segment bronşunun ayrılma yerlerinde hava akımı değişmekte ve mukus akımı azalmaktadır. Bu bölgelerdeki bronş epiteli, zarara uğramaya özellikle duyarlıdır. Silindir şeklindeki hücreler titretilen tüylerini kaybederler ya da dökülürler ve karsinojen maddeler büyük olasılıkla bu bölgelerde toplanır, absorbe edilirler. Bu zararlı etkiye cevap olarak bazal hücrelerde proliferasyon görülür, aynı zamanda goblet hücrelerinin salgısında artış olabilir. Bozukluğun ilerlemesi ile silindirsiz hücrelerin yerini düzgün şekilde sıralanmış metaplazik sıralanma gösteren yassı epitel alır. Sonuçta epitelin düzeni bozulur, mukoza bazalinde nüvede atipi ve mitotik aktivitede artma görülür. İnsitu kanser hücreyel düzensizlik, nüvede atipi ve mukozanın tüm kalınlaşması ile birlikte atipik mitoz görülür. Daha sonra bazal membranın bütünlüğü kaybolabilir ve neoplastik hücrelerin alttaki stromaya infiltrasyonu meydana gelebilir. Bütün bu olayların meydana gelebilmesi yaklaşık 15-20 yıl alır. Böyle bir süreçte karsinojen maddeler olarak meslekle ilgili ve atmosferi kirleten polisiklik hidrokarbon metabolitleri, arsenik, asbestoz, kromatlar, nikel, kömür katranı, bakır, radyoaktif maddeler ve tütün katranı ürünleri gösterilebilir.

Cerrahi olarak çıkarılan tümörlerin % 20-30'unun periferde yerleştikleri, segment ya da bronş yapıları ile ilgili olmadıkları görülmüştür. Bunların başka bir patojenik mekanizma ile meydana geldiği, akciğer bülleri, amfizem, bronşektazi ve tüberkülozun bu periferik tümörlerin meydana gelmesinde etkili olduğu düşünülmektedir.

Küçük hücreli kanserin patogenezi anlaşılamamıştır. Bu tümörlerin bazen rezerv hücrelerinden ve özellikle bronşiyal ve bronşiyoler mukoza ya da bronşial mukus bezlerinde saptanan granüllü bazal K tipi hücrelerden doğduğu düşünülmektedir. Özellikle sigara içen ve aynı anda radyasyon partiküllerine maruz kalan kişilerde bu tip tümörün sıklığı, yassı hücreli karsinoma benzer bir mekanizmayı düşündürür. Her ne kadar bazal hücre hiperplazisi ya da displazi küçük hücre kanserli hastaların bronş mukozasında görülebilirse de, bronş mukozasında bu tümörlerin çıktığı yeri göstermek çok zordur. Genelde ayrı bir lamina, mukozayı alttaki infiltre eden kanserden ayırır. Bu tümörlerin en az 1/5'i periferik bir yerleşimden doğar¹⁷.

Akciğerin adeno ve büyük hücreli karsinomlarının patogenezi aynı şekilde karanlıktır. Bu tümörlerin küçük bir kısmının, bronş yüzey epitelinden ya da alttaki mukus bezlerinden doğduğu kesin olarak gösterilmiştir. Bu tümörlerin 3/4'ü periferde yerleşmiştir. Bu tümör tipinin pnömokonyotik tozlar, asbestoz, kadmiyum, berilyum, kimyasal gazlar, madensel yağlar, viruslar, mikobakterilerin etkisi ile olabildiği düşünülmektedir. Akciğerdeki sertleşmelere ve radyolojik olarak balpeteği görünümüne neden olan hastalıklarda, bu kanser tiplerine sık olarak rastlanılmaktadır^{92,119}.

Akciğer kanserlerinin ilk modern sınıflaması 1952 yılında Kreyberg ve Foot tarafından yapılmıştır^{39,72}. 1962'de Kreyberg klasik monogramını yayınlamış ve bu temelde 1967 yılında Dünya Sağlık Örgütü (WHO) bugün kullanılan sınıflamanın esasını yapmıştır^{70,140}. Bu sınıflama son olarak 1982 yılında Working Party for Therapy of Lung Cancer (WPL) çalışmaları ışığında, WHO tarafından gözden geçirilerek bugün yaygın olarak kullanılan halini almıştır^{86,138}.

Akciğer karsinomları WHO tarafından yapılan sınıflamaya göre 5 histolojik tipe ayrılır¹⁴⁰ (Tablo 1). WHO ve Kreyberg⁷¹ sınıflamasına göre ise 6 histolojik tipe ayrılır (Tablo 2).

1 - Yassı epitel hücreli karsinom
. İyi diferansiye
. Orta diferansiye
. Az diferansiye
2 - Küçük hücreli karsinom
. Yulaf hücreli tip
. İntermedier tip
. Kombine küçük hücreli tip
3 - Adeno karsinom
. Asinar tip
. Papillar tip
. Bronkoalveolar tip
. Mukus salgılayan solid tip
4 - Büyük hücreli karsinom
Varyant : . Dev hücreli karsinom
. Berrak hücreli karsinom
5 - Adenoskuamöz karsinom

Tablo 1. Akciğer karsinomlarının WHO'ya göre sınıflandırılması.

1 - Yassı epitel hücreli karsinom
a. İyi diferansiye
b. Orta diferansiye
c. Az diferansiye
2 - Adenokarsinom
a. Spesifikleşme göstermeyen tip
b. Bronkoalveolar tip
3 - Adenoskuamöz karsinom
4 - Küçük hücreli karsinom
a. Klasik tip
b. Mikst (küçük ve büyük hücreli) tip
c. Kombine tip
5 - İndiferansiye büyük hücreli karsinom
6 - Dev hücreli karsinom

Tablo 2. Akciğer karsinomlarının WHO ve Kreyberg modifiye sınıflandırılması.

Dünyada yaygın olarak kullanılmakta birlikte akciğer karsinomu ile uğraşan tüm patoloğlar bu sınıflamanın uygulanması ile ilgili sorunların farkındadır. Akciğer karsinomları histopatolojik özellikleri açısından önemli ölçüde heterojen bir grup oluşturmaktadır. Sitolojide bronkoskopik küçük biyopsi örneklerinde bu heterojenlik büyük önem kazanmakta ve biyopsi rezeksiyon piyesi, biyopsi otopsi materyalleri arasında tip yönünden uyumsuzluklar ortaya çıkmaktadır. Histopatolojik sınıflamanın temeli hücre diferansiyonuna dayanmaktadır. Ancak son yıllarda immunhistokimyasal, ultrastrüktürel ve genetik çalışmaların ışığında birçok tümörün çıkış hücresi üzerinde dahi farklı görüşler oluşmuştur. Bu durumda tümör hücresinin kökenini aldığı hücreye benzerliği esasına dayanan ve bir ölçüde incelemeyi yapan kişinin subjektif görüşüne açık olan ışık mikroskopik tümör sınıflamaları sorunlara yol açmaktadır. Bu konuda çalışan patoloğlar arasında yapılan çalışmalarda iyi diferansiye tümörler dışında az diferansiye tümörlerde % 40'a varan uyumsuzluk vardır^{33,142}. Bu oran klinik yaklaşımda büyük önemi olan küçük hücreli ve küçük hücreli dışı tümörlerde dahi % 10-20 oranına ulaşabilmektedir^{21,45}.

Yassı Hücreli Karsinom

Yassı hücreli karsinomlar akciğer karsinomları içinde en sık rastlanan tiptir. Akciğer karsinomlarının % 35-40'ını oluştururlar, sigara içimiyle kuvvetli ilişkisi vardır, erkek-kadın oranı 6.6-15/1'dir^{21,63,116,129}.

Yassı hücreli karsinomların % 50'si ana bronşlardan doğar. Erken dönemde bronş içinde granüler ya da gri beyaz kalınlaşmış mukoza plakları şeklinde görünürler. Bazen lümen içinde karnıbahar şeklinde büyürler. İleri dönemde bronş lümenini tıkayan mantar gibi büyüyen bir kitle meydana getirirler. Endobronşial kitle distal akciğerde lipit pnömonisi, atelektazi, bronkopnömoni gibi sekonder değişikliklere neden olabilir. Bazen tümöral kitle etrafındaki bronş duvarlarını, lenf düğümlerini istila eder, hiler ve mediastinal lenf düğümlerine ve yumuşak dokuya metastaz yapar. Sağ üst lobtan doğan tümörler bazen vena kava superioru dıştan basarak veya invazyon ya da trombozla tıkayabilirler. Orta akciğerlerdeki tümörler çok büyürler, zamanla nekrozlaşarak kaviteleşirler. Akciğer periferinde yerleşen tümörler iyi sınırlı nodüler lezyon şeklinde görülürler, genellikle nedbe ile birlikte, yaygın koagülasyon nekrozu sonucunda kaviteleşebilirler²¹. Periferik orijinli lezyonlar subplevral fibrozis ve antrakoz eşlik edip etmemesine göre 2 tipe ayrılırlar. Plevra, göğüs duvarı ve komşu kottara yayılabilirler.

Yapılan otopsi bulgularına göre yassı hücreli karsinomların % 50'si göğüs kafesi içinde kalmıştır. Çok az bir kısmı karaciğer, sürrenal bezler, böbrek ve kemiklere metastaz yapmıştır^{65,113,114,119}.

Mikroskopik olarak yuvarlak oval veziküle nükleuslu, nükleolusu belirgin, hiperkromazi ve atipik özellikler taşıyan, geniş sitoplazması olan hücrelerdir. İyi ve orta derecede farklılaşmış tümörler stratifikasyon, hücre arası köprü görünümü, hücre içi keratinizasyon ve/veya epitelial inci görünümü gösterirler (Resim 1). Az diferansiye tümörlerde stratifiye olmuştur, hücre arası köprüler ve hücre içi keratin teşkil ederler, fakat yapı olarak daha çok anaplaziktir. Mitoz ve tek hücre keratinizasyonu dikkati çeker²¹ (Resim 2 ve 3).

İmmunhistokimyasal olarak düşük ve yüksek molekül ağırlıklı keratin reaktivitesi gösterir⁴⁵. Olguların bazılarında vimentin, epitelial membran antijen (EMA), human milk fat globule (HMF6-2), S-100, Leu-M1, CEA pozitifliği gösterebilir^{29,144}. Yassı hücreli karsinomların % 20'si HPV pozitifliği gösterebilir, tümöre bitişik epitelde kondilomatöz özellikler görülebilir¹³².

Adenokarsinom

Kadınlardaki akciğer kanserlerinin yaklaşık yarısını oluşturur^{6,92}. Erkek kadın oranı 2:1'dir¹¹⁹. Görülme oranı değişik serilerde farklı olmakla birlikte yaklaşık % 25'tir⁴⁵.

Bu tümörler genellikle % 65 oranında bronşial ağacın periferinde yerleşir, bitişik yayılma dışında segment ve subsegment bronşları ile ilgisi yoktur. Primer bronş tümörleri bronş yüzey epitelindeki veya altındaki mukus glandlarından doğar ve çepeçevre darlık yapacak şekilde büyürler. Periferik tümörler büyük olasılıkla bronşolar orijinlidir, plevraya veya torasik duvara fibröz adezyon gösterirler, nedbe dokusu şeklinde görülürler. Kavitasyon son derece nadirdir. % 77 oranında plevraya yayılır, % 50 oranında hilar ve mediastinal lenf düğümlerine metastaz, % 50 oranında kan damarlarına invazyon yaparlar. Akciğer karsinomları içinde intrapulmoner metastazın en sık görüldüğü tiptir. Makroskopik olarak gri sarı renkte kötü sınırlı, tek veya multipl olabilir. Eğer bir miktar musin sekrete ediyorsa, kesit yüzü mukoid görünümündedir. Çok nadir olarak endobronşial polipoid kitle şeklinde de görülebilir. Bir seride skar kanserlerinin % 72'sinin adenokarsinom tarafından oluşturulduğu görülmüştür^{65,67,113,119}.

Mikroskopik olarak asiner, papiller, bronkoalveolar, solid karsinoma olmak üzere 4 tipe ayrılır⁹². Yapılan elektron mikroskopik incelemede hücre tipine göre ise 6 tipe ayrılır¹²⁹ :

- 1) Bronchial surface cell tip,
- 2) Goblet cell tip
- 3) Bronchial gland cell tip,
- 4) Clara cell tip,
- 5) Type II alveolar epithelial cell tip,
- 6) Mixed cell tip.

Mikroskopik olarak geniş diferansiyasyon farklılığı gösterebilirler. İyi veya orta derecede diferansiye tümörlerde, kübik veya kollumnar şekilli, büyük düzensiz nukleusları olan hücreler glandüler yapılar yapmaya çalışırlar. Bronkoalveolar tümörlerde hücreler alveol duvarı boyunca uzanırlar ya da akciğer boşlukları ve fibröz uzantılarla ayrılmış küçük papillar strüktürler yapacak şekilde prolifer olurlar (Resim 4 ,5).

İmmunhistokimyasal olarak incelemede düşük molekül ağırlıklı keratin, EMA, karsinoembriyogenik antijen (CEA) pozitiftir. Bazen keratin ve vimentinin aynı anda pozitif olduğu görülür. Stromada S-100 sıklıkla pozitiftir. Olguların % 50'sinde surfaktan apoprotein pozitiftir. Bu da primer ve metastatik olguların ayırımında kolaylık sağlar. Lewis'in X ve Y kan grup antijenleri ısrarla pozitiftir^{61,70}. Epitelial mezoteliomadan ayırıcı tanısında CEA ve vimentin yararlıdır. Mezoteliomalarda CEA negatif veya çok hafif pozitiftir. Vimentin ise iyi diferansiye adenokarsinomlarda negatif, mezotelioma ve kötü diferansiye adenokarsinomlarda pozitiftir^{71,129}.

Adenoskuamöz Karsinom

Yassı hücre diferansiyasyonu ve glandüler diferansiyasyonu aynı anda belirgin olarak gösteren tümörler için bu terim kullanılır. Rezekte edilmiş akciğer tümörlerinin % 3.5'ini oluştururlar. Arasına yassı hücreli karsinomlar müsin üreten hücreler içerebilir veya adenokarsinomlar yassı hücre odakları taşıyabilir, fakat bu durumda baskın olan komponent dikkate alınarak isimlendirme yapılır (Resim 6). Akciğerin periferinden veya hilustan doğabilirler. Fakat genellikle periferde lokalizedir ve skar dokusu içerirler.

Yapılan çalışmalar sonucunda adenoskuamöz karsinomun sırf adeno veya yassı epitel hücreli karsinomdan daha kötü prognozlu olduğu izlenmiştir¹¹⁴.

Küçük Hücreli Karsinom

Akciğer kanserlerinin yaklaşık % 10-20'sini oluştururlar. Görüldüğü ortalama yaş 60'tır. Olguların % 85'inde sigara içme hikayesi vardır. Klinik davranışı, sistemik özelliği ve kemoterapiye cevap vermesi diğer tiplerden ayıran özelliğidir. Erkek/kadın oranı 4:1'dir²⁸.

Makroskopik olarak hem ana bronşlardan, hem de akciğerin periferal bölümünden doğarlar. Makroskopik özelliğine göre 4 tipe ayrılır¹²⁷;

- A) Bronş boyunca subepitelial tip,
- B) Bronş boyunca büyüyen subepitelial tümöre eşlik eden nodüler tip,
- C) Ana bronшта yerleşen nodüler tümör,
- D) Periferal yerleşimli nodüler tümör.

Tümör genellikle akciğerin santral bölümünde yerleşir, nadiren periferal lokalizasyon gösterir. Bronş ağacı içinde oluşan tümörler genellikle mukozadan hafifçe yükselmiş opak beyaz veya kırmızı yumuşak, iyi farkedilemeyen lezyonlardır. Ancak ileri dönemlerde bronş lümeni çepeçevre konsantrik bir darlık gösterir. Yumuşak, beyaz, hemorajik ve nekrotik olma eğilimindedir. Komşu bronşa, hilusa, mediasten lenf bezlerine erken yayılım sık görülür. Uzak metastazı, özellikle karaciğer, adrenaller, kemik, pankreas ve SSS'ne yapar^{65,113,114,119}.

Mikroskopik olarak yulaf hücreli formu küçük yuvarlak oval lenfosit benzeyen, lenfositlerden biraz büyük hücrelerden oluşur. Nükleus hiperkromatik ince granülerdir, nükleolus belirgin değildir, sitoplazma çok dardır. Bazen neoplastik hücreler kan damarları çevresinde pseudorozetler oluşturacak şekilde dizilirler (Resim 7). Mitotik figür ve tek hücre nekrozu sıktır. Nadiren epitelial diferansiyasyon odakları, trabekül ve yuvalanmalar oluşturabilir. İntermedier tipinde hücreler yulaf hücreli tipine benzer. Fakat sitoplazma daha geniştir. Hücreler daha poligenal veya fusiformdur. Burada hücreler klasik tiptekine benzer fakat, bazılarının boyutu daha büyüktür (Resim 8). Kombine yulaf hücreli karsinom tipinde, küçük hücreli karsinom %5 alanda yassı hücreli karsinom veya adenokarsinom özellikleri gösterir. Bu olgular, tüm olguların yalnızca % 1 ile % 3'ünü oluşturur.

Elektron mikroskopik olarak tümörlerin % 80'inde nörosekretuar tipte granüller gösterilmiştir, immunhistokimyasal olarak nöroflament, kromogranin, Leu-7, sinaptofizin, NSE gibi nöral marker'ler pozitif bulunur.

Bazen bu nöral marker'lere keratin pozitifliği eşlik edebilir. Sıklıkla bcl-2 protein pozitifdir¹¹⁴.

Küçük hücreli karsinomların histogenezi halâ bilmececiir. Bu tümörlerin bazılarının karsinoidlerde bulunanlara benzer nörosekretuar yoğun granüller içermesi nedeniyle APUD sistem içindeki Kulchitsky hücrelerinden köken aldığını düşündürmektedir. Paraneoplastik sendromlar oluşturan hormonlar gibi, bioaktif maddeleri üretmesi bu tümörlerin APUD'oma olduğunu kuvvetle desteklemektedir¹⁷.

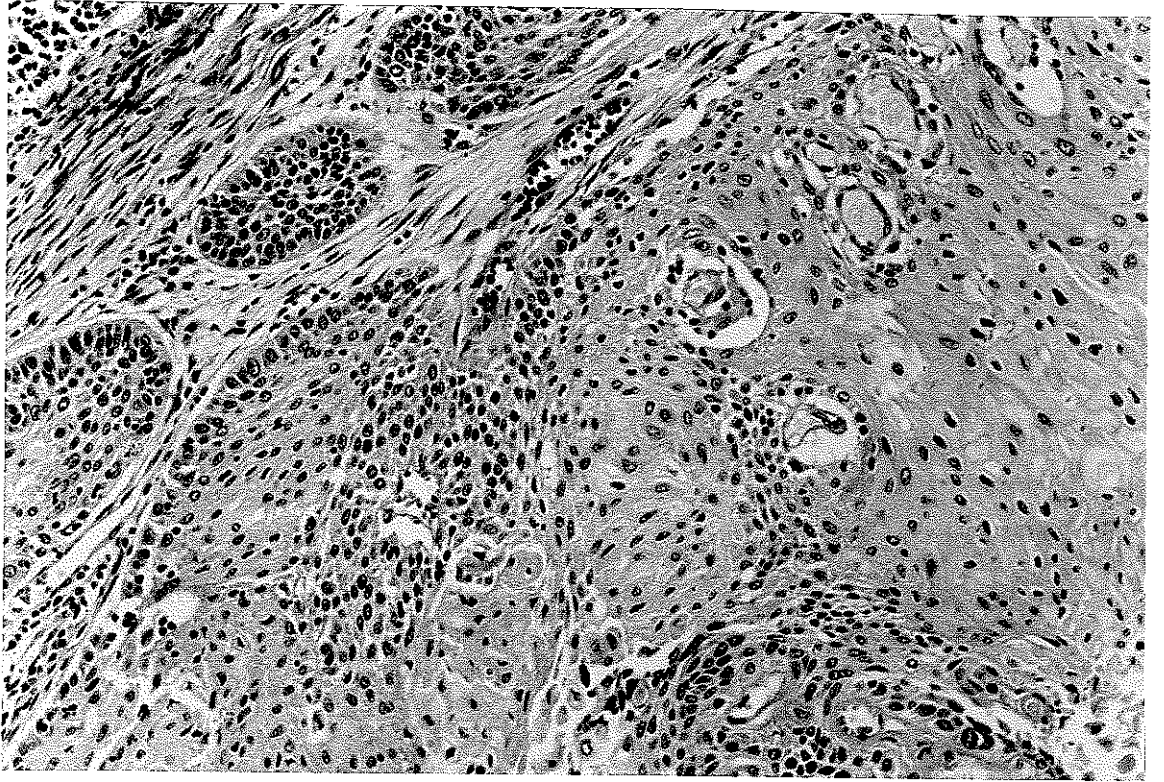
Büyük Hücreli Karsinom

Akciğer karsinomları arasında farklı bir grup olup olmadığı oldukça tartışmalıdır. Morfolojik özellikleri yanısıra ultrastrüktürel ve immunhistokimyasal olarak da daha çok diğer tiplerin az diferansiye bir şekli olarak tanımlanmaktadır^{21,45}. Sıklığı çeşitli serilerde % 10-20 arasında değişmektedir. bu farklılık sınıflama zorluklarına bağlı olabilir.

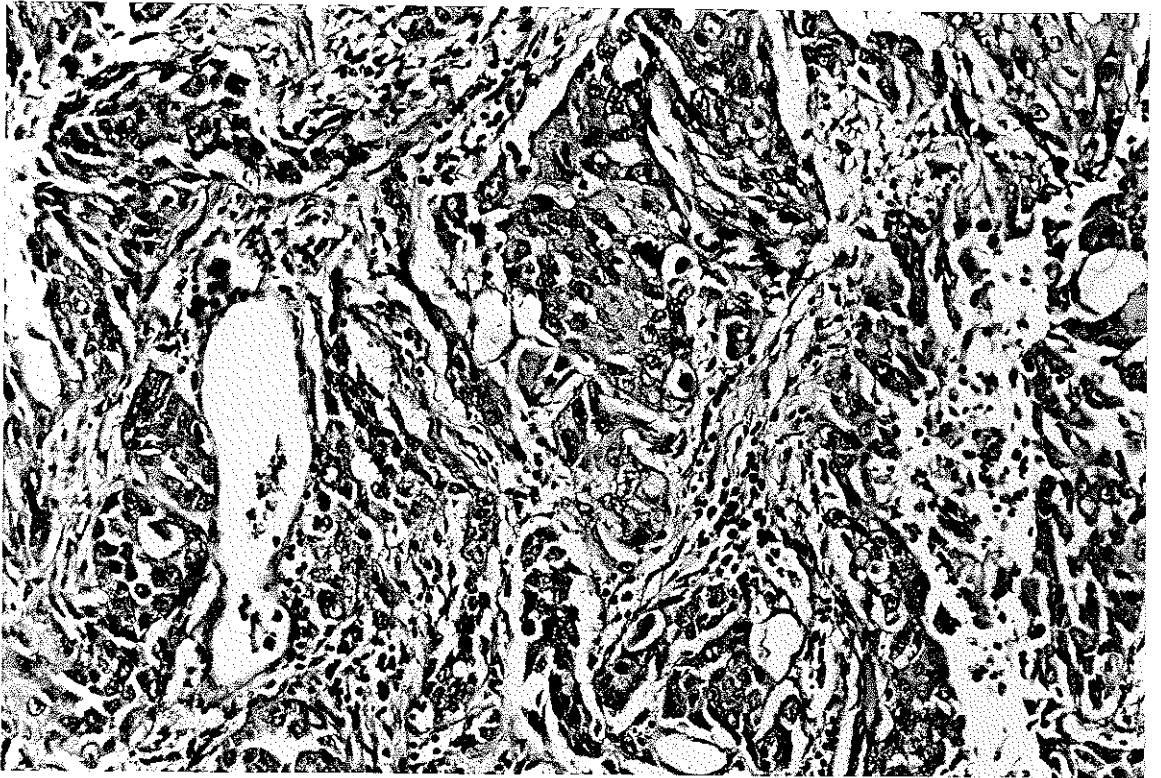
Yassı hücre diferansiyasyonu veya glandüler diferansiyasyon göstermeyen solid alanlar oluşturan, pleomorfik epitelial tümörlerdir. Erkek/kadın oranı 4-5:1'dir.

Bu tümörlerin çoğu periferde doğar, direkt yayılma dışında segment bronşları ile ilgisi yoktur. Periferal yerleşimli, sferik şekilli, iyi sınırlı, kesit yüzü homojen ve sarkomatöz görünüşlüdür. Sıklıkla santral nekroz ve kaviteleşme gösterirler. Makroskopik olarak sıklıkla kötü diferansiye yassı hücreli karsinom veya adenokarsinoma benzerler. Mikroskopik olarak hücreler anaplastik olup, büyük veziküle nukleusları vardır. Köprüleşme veya keratinleşme olmaksızın tabakalaşma ve yuvalar teşkil ederler. Bazıları sitoplazmalarında musin vakuolleri içerir, mitoz sık görülür. Tümör çok çekirdekli dev hücreli veya berrak sitoplazmalı olabilir. WHO sınıflamasına göre dev hücreli ve berrak hücreli varyantları vardır (Resim 9).

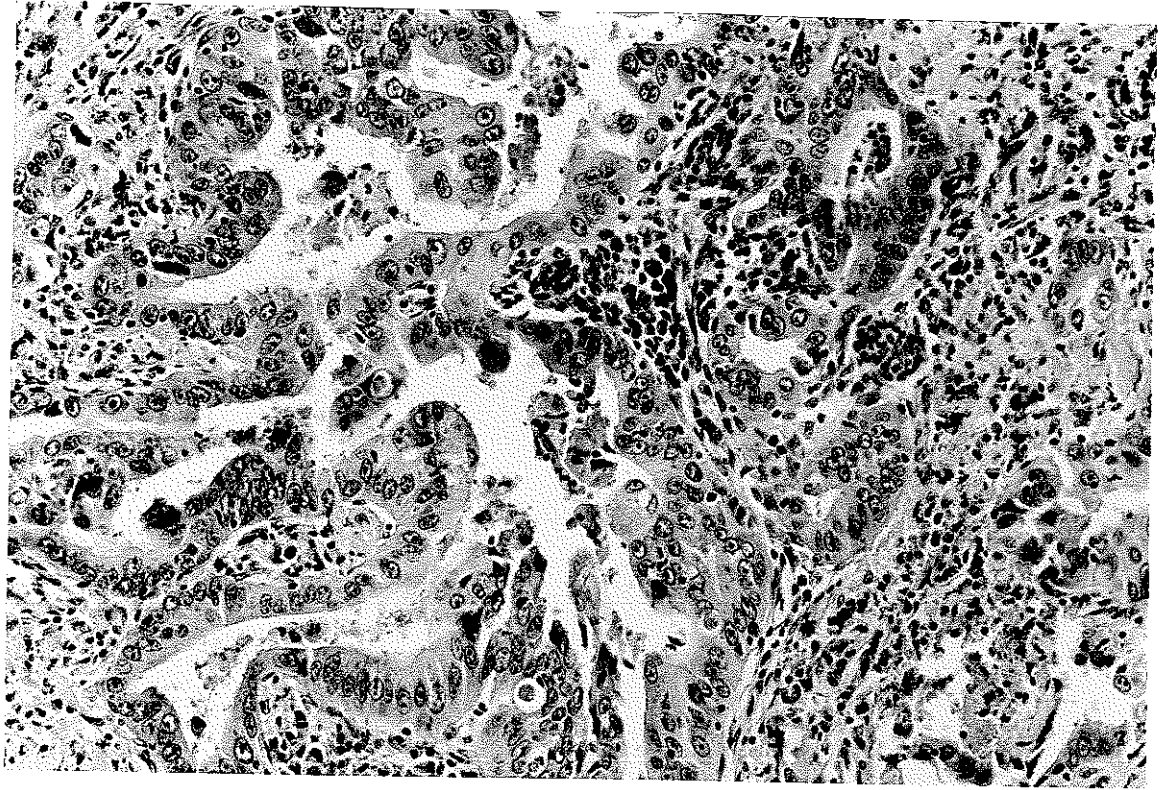
Elektron mikroskopik olarak çoğu büyük hücreli karsinom, adeno karsinom (% 50), adenoskuamöz karsinom (% 15), yassı hücreli karsinom (% 11) olarak sınıflandırılabilir^{68,120}.



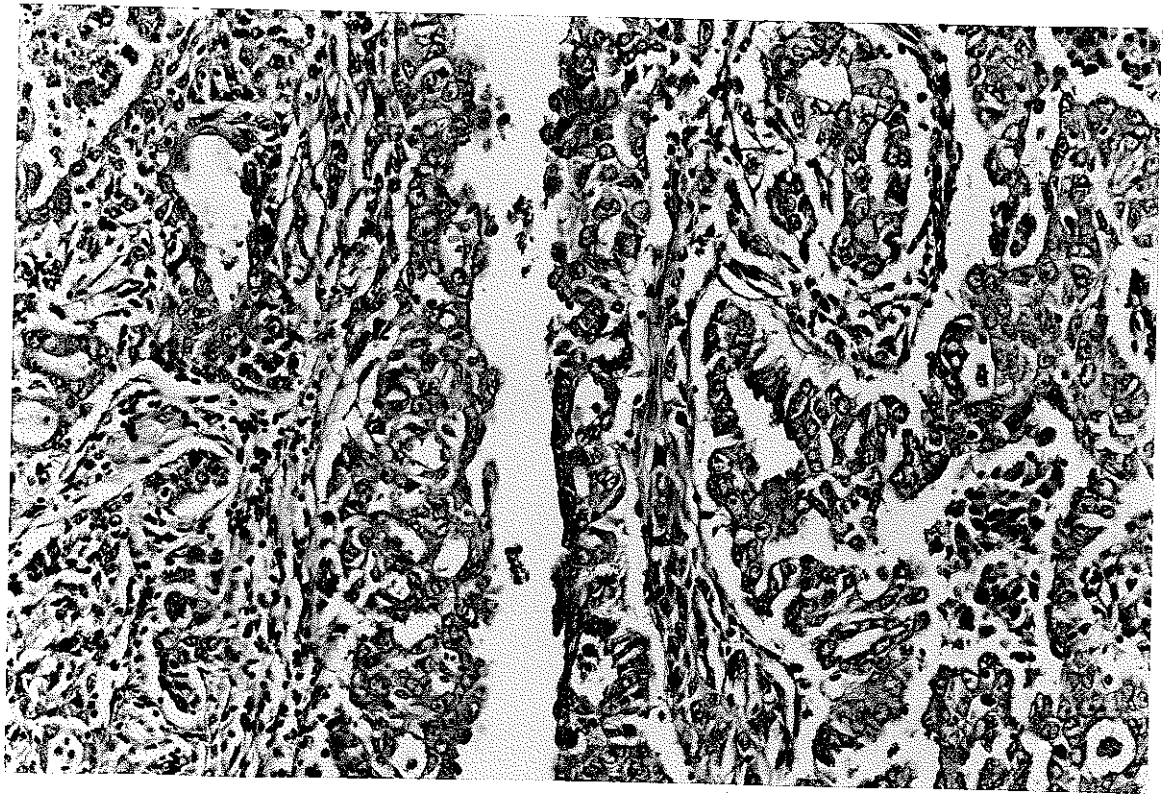
Resim 1. İyi derecede diferansiye yassı epitel hücreli karsinom(HE;X20)



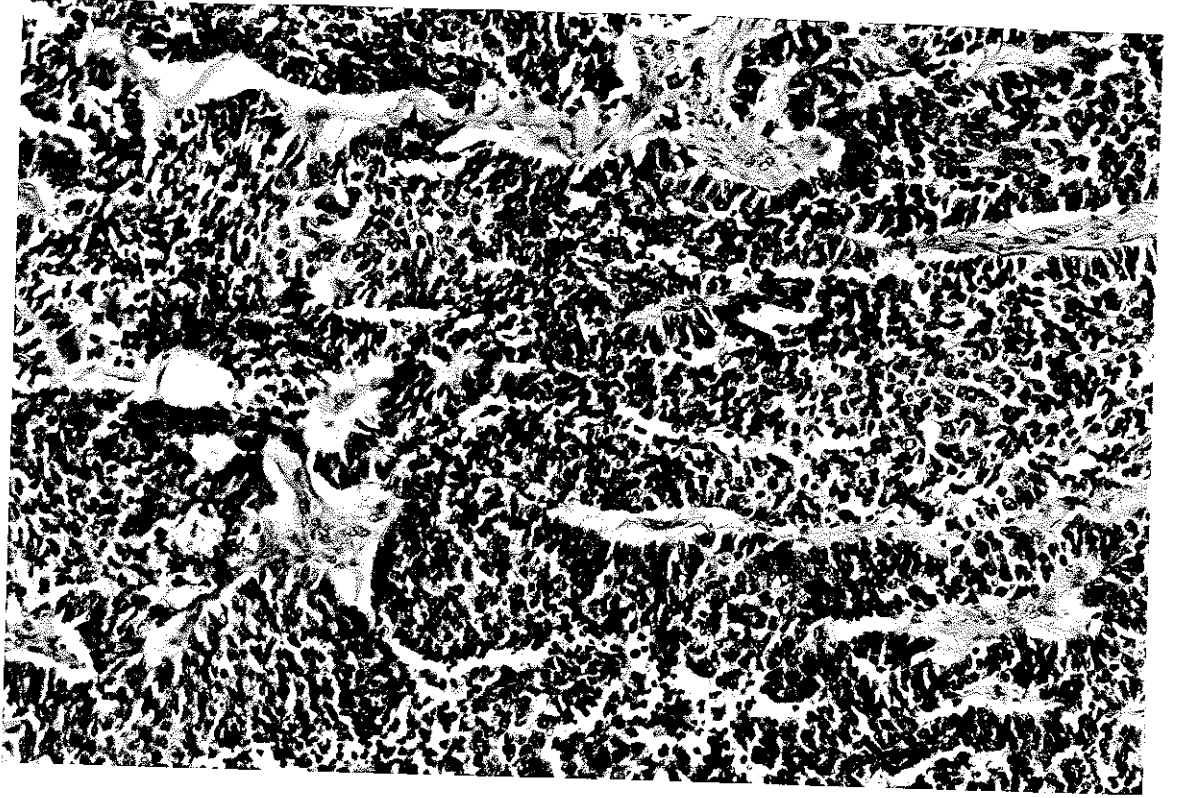
Resim 2. Kötü derecede diferansiye yassı epitel hücreli karsinom(HE;X20)



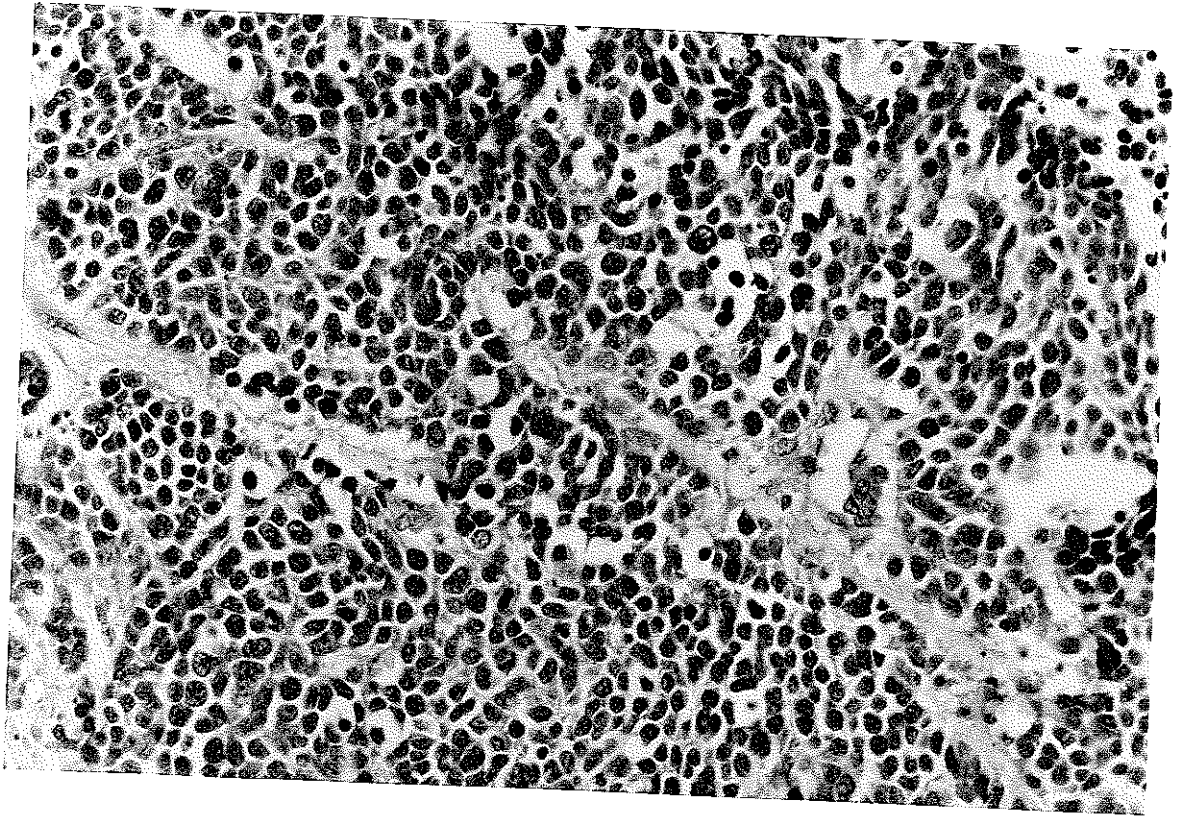
Resim 5. Mukus formasyonlu solid tipte adenokarsinom (HE;X20)



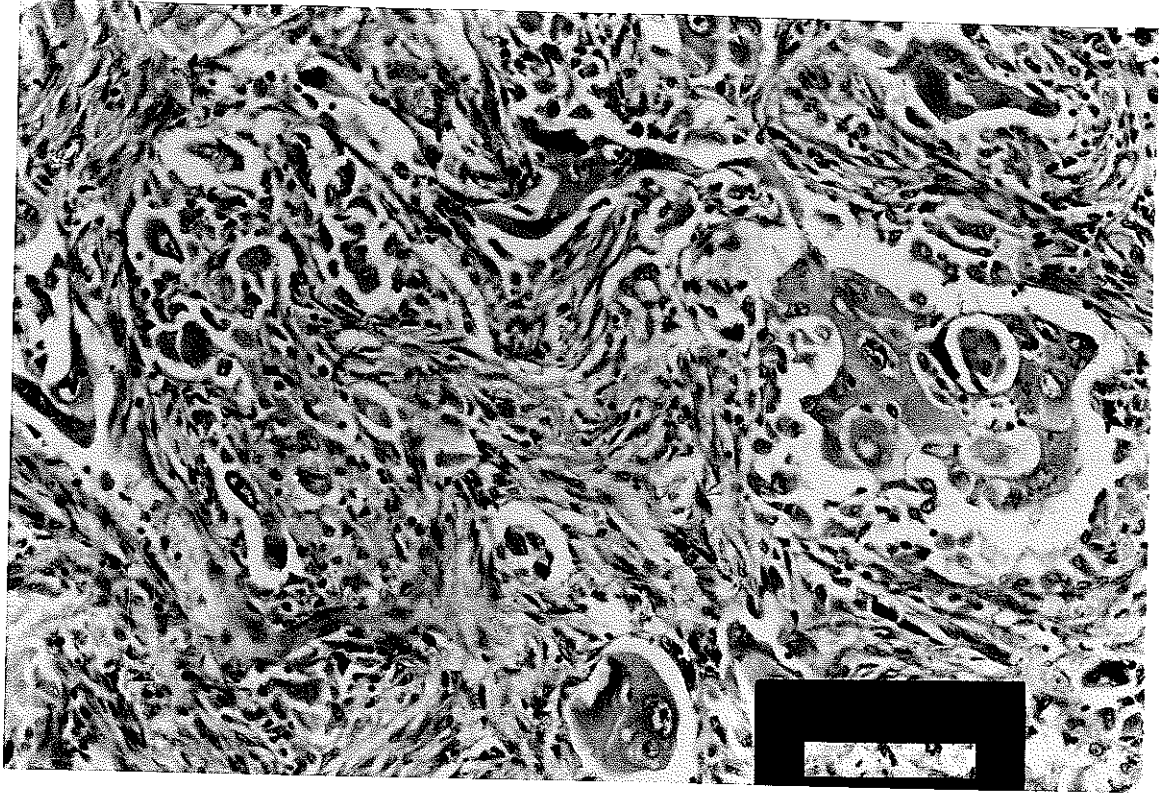
Resim 6. Adenoskuamöz karsinom (HE;X20)



Resim 7. Rozet yapıları oluşturmuş yulaf hücreli karsinom (HE;X20)



Resim 8. İntermedier tipte küçük hücreli karsinom (HE;X40)



Resim 9. Dev hücreli akciğer karsinomu (HE;X20)

Evrelendirme

AKDENİZ ÜNİVERSİTESİ
MERKEZİ KÜTÜPHANESİ

Akciğer kanserinin anatomik olarak evrelendirilmesi hastalığın prognozunun belirlenmesi, tedavi şeklinin seçimi ve farklı klinik tedavi serilerinin sonuçlarının karşılaştırılması için gerekli bilgiyi sağlar. Özellikle küçük hücreli dışı akciğer kanseri olgularında küretif cerrahi ve radyoterapi arasındaki seçimde evrelendirme esas rolü oynamaktadır.

Amerikan Kanser Birliği (AJCC) ve uluslararası Kanser Mücadele Birliği (UICC), akciğer kanseri için primer tümörün büyüklüğü ve yayımına (T), bölgesel lenf nodülü metastazı (N) ve uzak metastazın varlığına (M) dayanarak TNM evrelendirme klasifikasyonunu 1987 yılında modifiye etmişler ve bugün kullanılan tanımı yapmışlardır (Tablo 3).

Klinik evrelendirmede fizik muayene, biyokimyasal tetkikler, radyolojik yöntemler, sintigrafiler, bronkoskopi, biyopsi girişimleri, mediastinoskopi, mediastinotomi gibi işlemler kullanılır. Bu yöntemlerle elde edilen bilgiler tedavi seçiminde belirleyici olur. Patolojik evreleme ise torakotomide elde edilen dokuların incelenmesine dayanır. Prognozun belirlenmesinde ve cerrahi sonrası başka bir tedavinin gerekip gerekmediği konusunda yol gösterici olur.

Primer Tümör (T)

T₀	Primer tümör delili yok
T_x	Bronş lavajında okkült kanser görülebilir, fakat röntgen veya fiberoptik bronkoskopide görülmez
T_{1s}	Karsinoma insitu
T₁	TM çapı 3 cm'den küçük veya eşit. tümör visseral plevra veya akciğer tarafından çevrelenmiş. Bronkoskopide proksimal bronkusa invazyon yok
T₂	Tümör çapı 3 cm'den büyük veya herhangi bir boyutta, ama visseral plevra veya hiler bölgeyi tutmuş. Bronkoskopide proksimal bronşa yayım var veya karinadan en az 2 cm uzakta
T₃	Tümör herhangi bir boyutta, fakat göğüs duvarı, diafram, mediastinal plevra veya perikard, büyük damarlar, trakea, ösefagus veya vertebraya yayılmış veya karinaya 2 cm'den daha yakın
T₄	Tümör herhangi bir boyutta. Mediastene invazyon var ya da kalbi, büyük damarları, trakeayı, ösefagusu, vertebrayı, karinayı tutmuş veya malign pleval efüzyon var

Bölgesel Lenf Nodülü (N)

N₀	Bölgesel lenf nodülü tutulumu yok
N₁	Peribronşial veya ipsilateral hiler lenf nodülü tutulumu, ya da ikisi birden
N₂	Ipsilateral mediastinal veya subkarinal lenf nodülü tutulumu mevcut
N₃	Kontrateral mediastinal, kontrateral hiler tip, ipsilateral veya kontrateral sclane veya supraklavikuler lenf nodülü metastazı var

Uzak Metastaz (M)

M₀ : Uzak metastaz yok,

M₁ : Uzak metastaz var.

Okkült Karsinom	T _x	N ₀	M ₀
Stage 0	T _{1s}	Karsinoma insitu	
Stage I	T ₁	N ₀	M ₀
	T ₂	N ₀	M ₀
Stage II	T ₁	N ₁	M ₀
	T ₂	N ₁	M ₀
Stage IIIa	T ₃	N ₀	M ₀
	T ₃	N ₁	M ₀
	T ₁₋₃	N ₂	M ₀
Stage IIIb	T herhangi	N ₃	M ₀
	T ₄	N herhangi	M ₀
Stage IV	T herhangi	N herhangi	M ₁

Tablo 3. International Staging System kullanarak akciğer karsinomlarının TNM sınıflaması⁵.

Yayılım ve Metastaz

Akciğer kanserleri orijin aldığı bronş boyunca proksimale veya distale yayılır, karina düzeyinde trakeaya ulaşabilir. Parankim içinde büyüyebilir. Mediasten veya plevraya yayılabilir, plevral efüzyona neden olabilir. Olguların % 80'inde damar invazyonu görülür. Bazen yaygın tümör embolisi ve kor pulmonoleye yol açabilir (özellikle adenokarsinom).

Lenf nodülü metastazını ilk olarak hiler bölgeye yapar. Daha sonra mediastinal lenf düğümü ve supraklavikuler lenf düğümüne yayılır. Daha az sıklıkta aksillar ve subdiafragmatik alana yayılır. Uzak metastaz karaciğer, akciğerin diğer alanları, adrenal, kemik, kemik iliği, böbrek ve santral sinir sistemindedir¹¹⁶. Daha az sıklıkta gastrointestinal sistem, pankreas, tiroid, dalak, hipofiz, deri ve iskelet kasına metastaz yapar. Beyin metastazı özellikle adenokarsinomda daha sık görülür. Küçük hücreli akciğer karsinomlarında uzak metastaz teşhis sırasında genellikle vardır.

Tedavi

Ameliyat edilebilen küçük hücreli dışı akciğer karsinomunda standart tedavi cerrahidir⁴. Bu pnömonektomi, lobektomi veya nadiren segmental rezeksiyon şeklinde olur.

Radyasyon tedavisi akciğer kanserinin lokal büyümesini efektif olarak kontrol eder, fakat uzak metastaz gösteren olgularda başarısız kalır. Cerrahi sınırdaki tümör bulunan olgularda rekürrens azaltmakta yetersizdir⁷⁶. Yassı epitel hücreli karsinomlarda rekürrensi azaltır, fakat yaşam süresini uzatmaz⁸⁶. Preoperatif kemoterapi küçük hücreli dışı akciğer karsinomlarında ortalama yaşam süresinin artmasına neden olur¹¹⁵.

Küçük hücreli akciğer karsinomlarında ise multidrog kemoterapi uygulanır⁵⁰. Fakat bazı otörler hala en iyi tedavinin cerrahi olduğuna inanmaktadır¹²⁸.

Prognoz

Akciğer karsinomunun prognozu birçok faktörle ilişkilidir ;

1. Yaş : Hasta 40 yaş altında ise prognoz kötüdür. Tanı verildiğinde çoğu ileri evrededir²⁶.
 2. Cinsiyet : Kadınlarda survival erkeklerden daha kötüdür. Kadınlarda ilerlemiş lezyonlar ve adenokarsinoma daha sık rastlanır⁶⁴
 3. Lokalizasyon : Superior pulmoner sulkusta yerleşen tümörler daha iyi prognozludur. 5 yıllık survival % 20-34 arasındadır^{2,27}. Yassı hücreli karsinomların periferde yerleşenleri santral yerleşenlerden daha iyi prognozludur.
 4. Stage : Özellikle küçük hücreli dışı karsinomlarda klinik stage ile survival yakın ilişkilidir. TNM sınıflaması en önemli prognostik parametredir¹².
 5. Tümör boyutu : Aynı histolojik tipte olan, fakat büyük boyuttaki tümörler küçük olanlarına göre daha kötü prognozludur¹⁰⁷.
 6. Diferansiyasyon ve hücre tipi : Yassı hücreli karsinomlar en tedavi edilebilir tiptir^{11,117,136}. Uzun survival gösteren olguların % 50'si yassı hücreli karsinomdur. Rezorbe edilmiş tümörlerde 5 yıllık survival oranı iyi derece diferansiye olanlarda % 40, orta derecede diferansiye olanlarda % 20, kötü derecede diferansiye olanlarda ise % 7'dir.
- Adenokarsinomlarda diferansiyasyonun etkisi bu kadar belirgin değildir. Bronkoalveolar olanlar, adenokarsinoma göre daha iyi prognozludur⁹². Büyük hücreli karsinomlarda dev hücreli tip diğer histolojik tiplere göre daha kötü prognozludur⁶³. Küçük hücreli karsinomlarda 5 yıllık survival oranı % 2'den azdır⁶¹.
7. Kan damarı invazyonu : Kötü prognozla birlikte. Lenf nodülü metastazı olduğunda bu survivali etkiler.
 8. Göğüs duvarı invazyonu olup olmaması arasında önemli bir prognostik fark yoktur. Fakat olduğunda operasyon mortalitesi yüksektir¹¹¹.
 9. Plevral efüzyon : Kötü prognozun belirtisidir, stage belirler¹¹.
 10. Skarın varlığı : Genellikle adenokarsinom ve büyük hücreli karsinomlarda görülür. Fibrozis bulunan olgular, bulunmayanlara göre daha kötü prognoz gösterirler¹²².
 11. Lenf nodülü tutulumu; önemli parametrelerden biridir. Varlığı yanısıra hangi bölgede olduğu önemlidir.

12. İnflamatuvar reaksiyon : Bunun varlığı iyi prognostik belirtidir⁸³.
13. Karbohidrat antijenleri : A ve H/LEy/LEb kan grup antijenlerinin kaybı kötü survival ile ilişkilidir^{62,98}.
14. DNA ploidi. Histolojik tip ile ploidi arasında anlamlı fark saptanmamıştır. Yaklaşık % 38 diploidi gösteren malign lezyonlarda 5 yıllık yaşam süresi uzun bulunmuştur¹⁵.
15. Onkogen ekspresyonu : Küçük hücreli dışı karsinomlarda ras p21 ekspresyonunun, küçük hücreli karsinomlarda N-myc ekspresyonunun arttığı görülmüştür⁶⁰.

MATERYAL VE METOD

Olgular

Bu çalışmada Akdeniz Üniversitesi Tıp Fakültesi Patoloji Anabilim Dalı arşivinde 1990 - 1996 yılları arasında kayıtlı biyopsi ve ameliyat materyallerine ait parafin bloklar kullanılmıştır. Formalinde fikse edilip, parafine gömülü olarak saklanan dokular arasından 30 küçük hücreli akciğer karsinomu ve 30 (normal bronş epiteli de içeren) küçük hücreli dışı akciğer karsinomu olgularına ait bloklar seçilmiştir. Seçilen bloklarda şu özelliklere dikkat edildi :

1. Bronkoscopi ile elde edilen küçük hücreli akciğer karsinomu olgularında immunhistokimyasal boyama yapabilmek için yeterli doku bulunduranlar çalışmaya alındı.
2. Olgular cerrahi tedavi öncesi radyoterapi almamışlardı.
3. Küçük hücreli dışı karsinom olguları seçilirken birden fazla tümör komponenti içeren olgular çalışma dışı bırakıldı.
4. Fiksasyon süresi 24 saatten kısa olan olgular çalışmada tercih edildi.

Arşiv kayıtlarından seçilen olguların yaşı, cinsiyeti, materyallerin alınma şekli, makroskopik özellikleri, çapları, evresi ile ilgili bilgiler elde edildi. Sigara kullanımı pozitif olan olgular en az 15 yıl, günde bir paket sigara içiyorlardı.

Çalışmaya alınan olgulara ait parafin bloklarından hazırlanan 4-5 mikron kalınlığındaki kesitler Hematoksilen-Eozin (HE) boyama yöntemi ile boyandı. Küçük hücreli dışı akciğer karsinomlarına ait ameliyat materyallerinde şu özelliklere dikkat edildi :

- Normal bronş epitelinin varlığı,
- Tümör çapı,
- Perinöral invazyon,
- Venöz invazyon,
- Lenf düğümü metastazı,
- Plevraya yayılımının varlığı.

İmmunhistokimyasal olarak "Streptavidin-Biotin Kompleks" yöntemi ile p53 (NO-7), PCNA (PC-10) antikörleri uygulandı (Tablo 4).

Klon	Kaynak	Dilüsyon	Boyama paterni	Negatif kontrol	Pozitif kontrol	
p53	DO-7	DAKO	1 : 50	Çekirdek	Spesifik olmayan serum	Daha önce pozitif boyanmış meme karsinomu
PCNA	PC-10	DAKO	1 : 50	Çekirdek		Reaktif lenf düğümü

Tablo 4. Kullanılan monoklonal antikörlerin özellikleri.

Chromalum-Gelatin-Adhesive ile kaplanan lamlara alınan 4-5 µm kalınlığındaki kesitler 56°C'de etüvde 15 dakika kurutulup, ksilolde iki kere 5'er dakika bırakılarak deparafinize edildi. Daha sonra azalan derecelerdeki alkollerden geçirilip distile suya alınarak hidrate edildi. Daha sonra doku kesitlerine antijenlerin yeniden kazanılması amacıyla mikrodalga fırında ısıtma esasına dayanan "Antigen Retrieval" işlemi uygulandı. PCNA ve p53 için hazırlanan kesitler 0.01 molar ve pH 6 olarak hazırlanan sitrat (trisodyum sitrat) solüsyonu içinde mikrodalga fırında sıvı seviyesi lamaların üzerini kapatacak ve kesitler kurumayacak şekilde 10 dakika "antigen geri kazanım" işlemine tabi tutuldu.

"Streptavidin-Biotin Peroxidase" yöntemi ile immunhistokimyasal boyama aşağıdaki gibi gerçekleştirildi;

1. Endojen peroksidaz enzim blokasyonu için % 3'lük H₂O₂ solüsyonu ile kesitler 10 dakika inkübe edildi. Daha sonra preparatlar tamponlanmış fosfat solüsyonunda yıkanarak 5 dakika bekletildi.
2. Primer antikor ile üzerleri kaplanan doku kesitleri 60 dakika inkübe edildi.
3. Primer antikor ile enzim taşıyan antikor arası bağlayıcı görev yapan Linking Reagent (DAKO, Germany) ile dokunun kesitleri 20 dakika inkübe edildi.
4. Kesitler tamponlanmış fosfat solüsyonunda 5 dakika bekletildi.
5. Labelling Reagent (DAKO, Germany) streptavidin ile konjuge edilmiş "horseradish peroxidase" ile dokular 20 dakika inkübe edildi.
6. Kesitler tamponlanmış fosfat solüsyonunda 5 dakika bekletildi.
7. Chromogenic substrate (DAB) (DAKO, Germany) ile 10 dakika inkübe edildi.
8. Preparatlara HE (DAKO, Germany) ile zıt boyama yapıldı ve kapatıldı.

Bütün inkübasyonlar oda sıcaklığında ve nemli ortamda uygulandı. Renklendirici olarak diaminobenzidine (DAB) kullanıldı, nükleusta oluşan kahverengi renk reaksiyonu pozitif olarak değerlendirildi.

p53 ve PCNA ile yapılan immunhistokimyasal boyada çekirdek boyanması pozitif ve negatif olarak değerlendirildi. p53 antikoru için boyanan alan yüzdesi (% 0); 0, % 1-30 arası; 1, % 31-60 arası; 2 ve % 61'den fazla; 3, boyanma şiddeti ise negatif, hafif; (+), orta; (++) ve şiddetli ; (+++) olarak skorlandı.

PCNA immun boyasının skorlanması için Kamel ve Wintzer'in 1991'de tanımladıkları metodun Linden tarafından önerilen modifiye şekli kullanıldı⁷⁹. PCNA ile boyanmış lamalar yarı niceliksel olarak değerlendirildi. Zeiss, Axioskop ışık mikroskobu ve standart objektifler kullanıldı. Kesitlerde düşük ve orta büyümlerde yoğun ve uniform immun boyanma alanları belirlendi. Çekirdek boyanması görülen hücreler boyanma derecesine bakılmaksızın pozitif olarak kabul edildi. Her olguda X400 büyütmede 200 hücre sayıldı. Pozitif çekirdeklerin sayısı kaydedildi. Pozitif çekirdeklerin yüzdesi proliferasyon indeksini belirledi.

İstatistikte; elde edilen sonuçları değerlendirirken grup için karşılaştırmalarda Fischer'in kesin ki-kare testi, korelasyon testleri, Kruskal Wallis varyans analizi, Mann-Whitney U testi, gruplar arası karşılaştırmalarda ki-kare testi, t testi, korelasyon testi, Mann-Whitney U testi kullanıldı.

BULGULAR

Bu çalışmadaki hastaların demografik özellikleri, küçük hücreli karsinom ve küçük hücreli dışı karsinomlarından saptadığımız histopatolojik özellikler, p53 ve PCNA ile immunhistokimyasal boyanma sonuçları Tablo 5 ve 6'da verilmiştir.

Küçük hücreli akciğer karsinomu grubu 9 kadın (yaş aralığı 27-57 yaş ortalaması 47.7), 21 erkek (yaş aralığı 40-85 yaş ortalaması 58.9) olmak üzere 30 hastadan oluşmakta idi (K/E oranı : 9/21). Küçük hücreli dışı akciğer karsinomu grubu 4 kadın (yaş aralığı 55-71, yaş ortalaması 62.2), 26 erkek (yaş aralığı 37-78 yaş ortalaması 60.8) toplam 30 hastadan oluşmaktaydı (K/E oranı : 4/26). Olguların 25'i yassı epitel hücreli karsinom, 4'ü adenokarsinom, 1'i adenoskuamöz karsinom idi.

Küçük hücreli akciğer karsinomlarında yaş ortalaması 55.6 (yaş aralığı 27-85), küçük hücreli dışı akciğer karsinomu olgularında yaş ortalaması 61 (yaş aralığı 37-78) olup, arasındaki fark istatistiksel olarak anlamsız bulundu (Tablo 7).

Ameliyat materyalleri gönderilmiş olan küçük hücreli dışı akciğer karsinomlarında en küçük tümör çapı 2 cm, en büyük tümör çapı 10 cm, ortalama tümör çapı 4.97 cm olarak bulundu. Küçük hücreli akciğer karsinomlarında 22 olguda tümör dokusu bronkoskopik biyopsi olarak gönderilmişti. Ameliyat materyali olarak gönderilen 8 olguda en küçük tümör çapı 3 cm, en büyük tümör çapı 8 cm, ortalama tümör çapı 4.1 cm idi (Tablo 8).

Küçük hücreli dışı akciğer karsinomlarının American Joint Committee'ye göre evrelendirilmesi sonucunda 13'ü evre II, 16'sı evre III, 1'i evre IV olarak bulundu. Damar invazyonu 11 olguda, sinir invazyonu 3 olguda, plevra tutulumu 13 olguda saptandı. Hiler ve peribronşial lenf düğümü metastazı 15 olguda, mediastinal lenf düğümü metastazı 3 olguda görüldü (Tablo 9).

n	Tanı	Akciğer lobu	Seks	Yaş (yıl)	Tümör çap(cm)	Sigara	Evre	p53	p53 yoğunluğu	PCNA (%)	Damar invazyonu	Sinir invazyonu	Plevra tutulumu	Hiler ve peribron- şiyal LN metastazi	Mediastinal LN metastazi
1	YEHK	Sol	E	60	8	-	3	0	-	49	+	-	+	+	-
2	YEHK	Sol	E	50	4	-	2	0	-	45	+	+	-	+	-
3	YEHK	Sol	E	62	3	+	2	0	-	62	-	-	-	-	-
4	YEHK	Sağ	E	37	10	+	3	1	+	87	-	-	+	-	-
5	YEHK	Sağ	K	65	6	+	3	1	+	74	-	-	+	-	-
6	YEHK	Sağ	E	58	5	+	2	3	++	81	+	-	-	+	-
7	YEHK	Sol	E	50	3	+	3	1	+	86	-	+	-	+	-
8	YEHK	Sol	E	58	7	-	3	0	-	71	-	-	-	+	+
9	YEHK	Sol	E	60	3	+	2	0	-	72	-	-	+	+	-
10	Adenokarsinom	Sağ	E	64	7	-	3	0	-	73	-	-	+	-	-
11	YEHK	Sağ	E	61	8	-	3	0	-	85	-	-	+	-	-
12	YEHK	Sağ	E	60	5	-	2	0	-	67	-	-	-	-	-
13	YEHK	Sağ	E	49	5	+	3	2	+	32	-	-	+	+	-
14	YEHK	Sağ	E	70	5	-	2	0	-	79	-	-	-	-	-
15	YEHK	Sağ	E	65	4	+	2	1	+	81	+	+	+	+	-
16	YEHK	Sağ	E	62	4	-	2	0	-	88	+	-	-	-	-
17	YEHK	Sağ	E	52	4	+	2	2	++	89	-	-	-	+	-
18	YEHK	Sağ	E	66	5	+	2	0	-	76	-	-	-	-	-
19	Adenokarsinom	Sağ	K	55	5	-	2	0	-	45	-	-	+	+	-
20	YEHK	Sağ	E	66	3	-	3	0	-	86	+	-	+	+	-
21	YEHK	Sol	E	78	3	-	3	0	-	66	-	-	-	-	+
22	Adenokarsinom	Sağ	K	58	10	+	4	2	+++	80	+	-	+	+	-
23	YEHK	Sağ	E	64	5	+	3	0	-	75	-	-	+	-	-
24	YEHK	Sağ	E	70	5	+	2	0	-	76	-	-	-	-	-
25	YEHK	Sağ	E	62	4	+	3	3	++	84	-	-	+	+	-
26	YEHK	Sol	E	67	3	+	3	2	++	89	-	-	+	-	-
27	YEHK	Sol	K	71	5	+	2	1	++	87	+	-	-	+	-
28	Adenokarsinom	Sağ	E	65	4	+	3	2	++	92	+	-	+	-	-
29	Adenokarsinom	Sol	E	65	2	-	3	0	-	79	-	-	-	-	-
30	Adenokarsinom	Sol	E	60	4	+	3	3	++	82	+	-	+	+	-

Tablo 5. Küçük hücreli dışı akciğer karsinomlarına ait bulgular.

	Yaş (yıl)	Boyut (cm)	Materyalin tipi	Cins	p53	p53 yoğunluğu	PCNA (%)	Sigara kullanımı
1	54	0.4x0.3x0.2	B	K	0	-	54	-
2	85	0.3x0.2x0.2	B	E	0	-	26	+
3	27	0.3x0.2x0.3	B	K	0	-	0	+
4	58	0.7x0.7x0.3	B	E	0	-	0	+
5	68	1.2x0.7x0.4	B	E	0	-	0	-
6	57	0.4x0.3x0.2	B	K	+	++	28	+
7	65	8	A	E	+	+	28	+
8	50	4.5	A	E	0	-	74	+
9	65	4	A	E	0	-	29	+
10	52	0.3x0.3x0.3	B	K	0	-	46	-
11	64	0.6x0.4x0.1	B	E	0	-	25	+
12	60	0.3x0.3x0.3	B	E	0	-	0	+
13	54	4	A	K	0	-	60	+
14	66	1x0.6x0.3	B	E	0	-	6	+
15	50	0.4x0.3x0.3	B	E	0	-	49	-
16	50	3	A	E	0	-	87	+
17	40	0.3x0.3x0.3	B	E	0	-	0	+
18	53	0.4x0.3x0.3	B	E	0	-	5	+
19	54	0.3x0.3x0.2	B	E	0	-	17	+
20	54	9.3x0.4x0.2	B	E	0	-	5	-
21	54	0.6x0.5x0.3	B	K	0	-	84	-
22	58	0.7x0.3x0.2	B	E	+	++	31	+
23	56	0.4x0.4x0.4	B	E	0	-	0	+
24	69	5	A	E	+	+	82	+
25	45	3.5	A	K	+	+	82	+
26	63	3	A	E	0	-	38	+
27	40	0.4x0.3x0.3	B	K	+	++	38	+
28	58	0.4x0.3x0.3	B	E	0	-	0	+
29	47	0.5x0.4x0.3	B	K	0	-	12	+
30	52	0.4x0.3x0.2	B	E	0	-	0	+

Not B : Biyopsi,
A : Ameliyat materyali.

Tablo 6. Küçük hücreli akciğer karsinomlarına ait bulgular.

		Küçük hücreli akciğer karsinomu	Küçük hücreli dışı akciğer karsinomu
Kadın	En küçük yaş	27	55
	En büyük yaş	57	71
	Yaş ortalaması	47.7	62.2
	Hasta sayısı	9	4
Erkek	En küçük yaş	40	37
	En büyük yaş	85	78
	Yaş ortalaması	58.9	60.8
	Hasta sayısı	21	26

Tablo 7. Olguların cinsiyet ve yaş dağılımı.

Küçük hücreli dışı akciğer karsinomu	Olgu sayısı	En büyük tümör çapı (cm)	En küçük tümör çapı (cm)
YEHK	25	10	3
Adenokarsinom	4	10	2
Adenoskuamöz karsinom	1	7	-

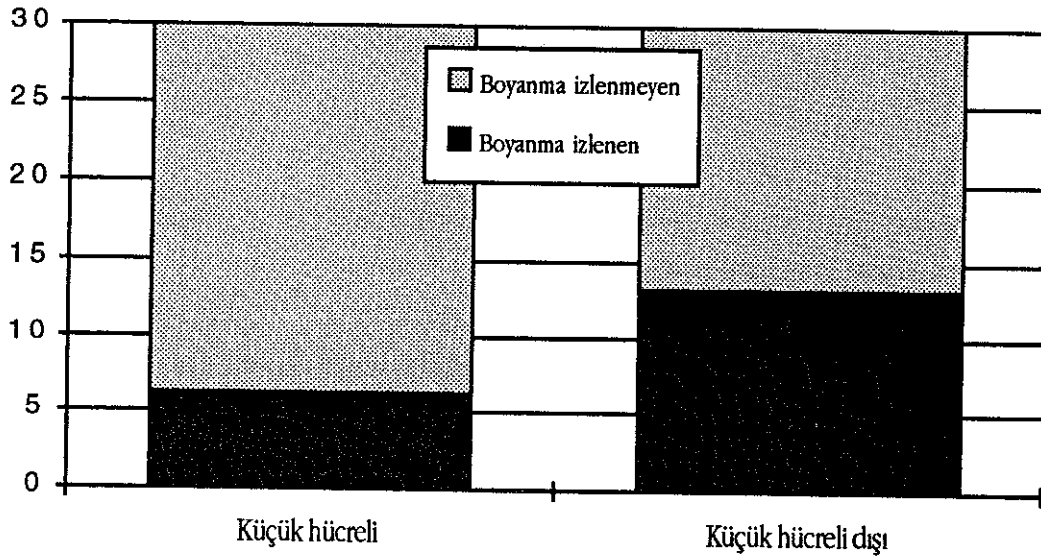
Tablo 8. Küçük hücreli dışı akciğer karsinomlarında ameliyat materyallerinde tümör çapı.

Mikroskopik tipleri	Evre I	Evre II	Evre III	Evre IV	Toplam
YEHK	-	12	13	-	25
Adenokarsinom	-	1	2	1	4
Adenoskuamöz karsinom	-	-	1	-	1
Toplam	-	13	16	1	30

Tablo 9. Küçük hücreli dışı akciğer karsinomlarının evreleri.

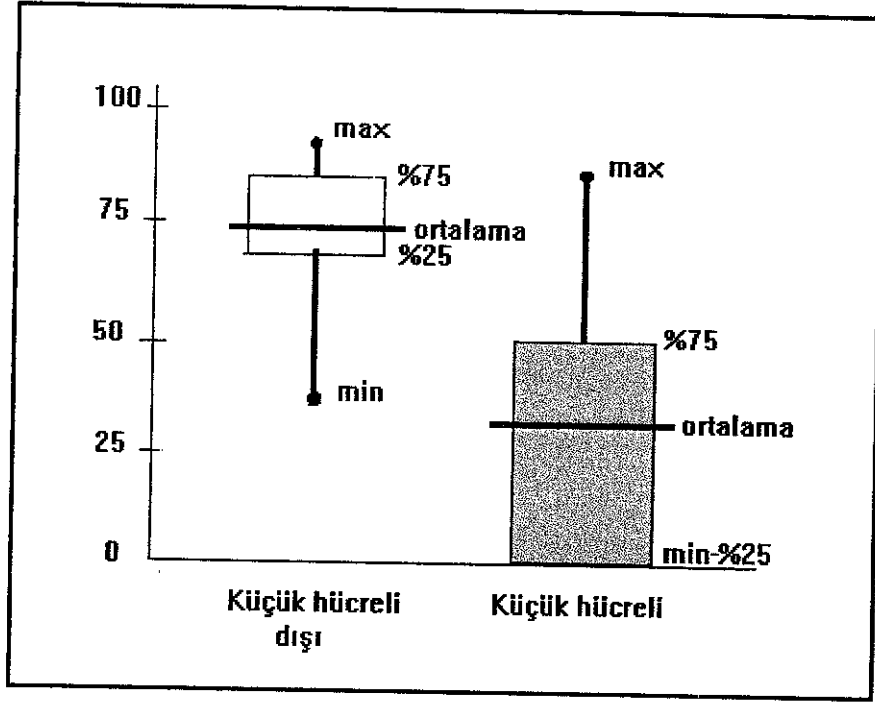
KÜÇÜK HÜCRELİ VE KÜÇÜK HÜCRELİ DIŞI AKCİĞER KARSİNOMLARINDA p53 VE PCNA'NİN DEĞERLENDİRİLMESİ

Normal bronş epitelini içeren preparatlar incelendiğinde normal bronş epitelinde p53 ile boyanma olmazken, küçük hücreli dışı akciğer karsinomlarında 30 olgudan 13'ünde (% 43.3), küçük hücreli akciğer karsinomlarında 30 olgudan 6'sında (% 20) pozitif çekirdek boyanması izlendi. İki grup arasındaki fark istatistiksel olarak anlamlı bulundu ($p=0.05$) (Resim 10, 11, 12) (Grafik 1).

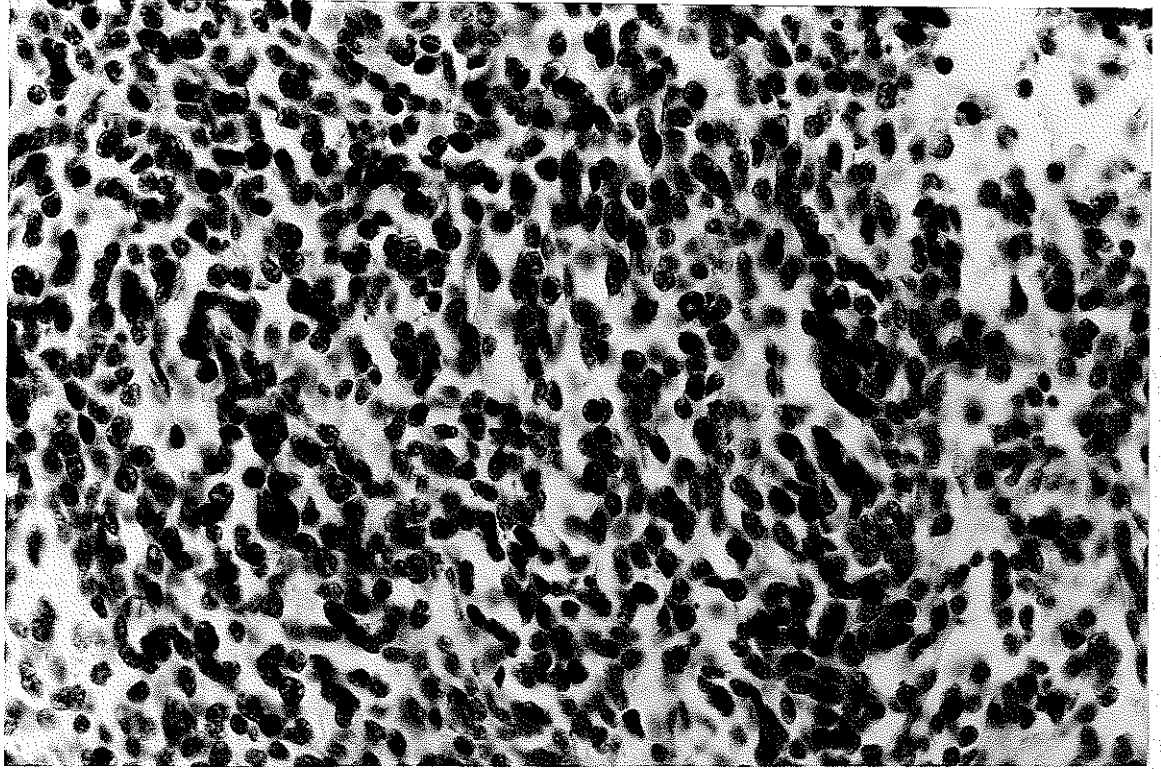


Grafik 1. Küçük hücreli ve küçük hücreli dışı akciğer karsinomu gruplarında p53 ile pozitif boyanan olgu dağılımı.

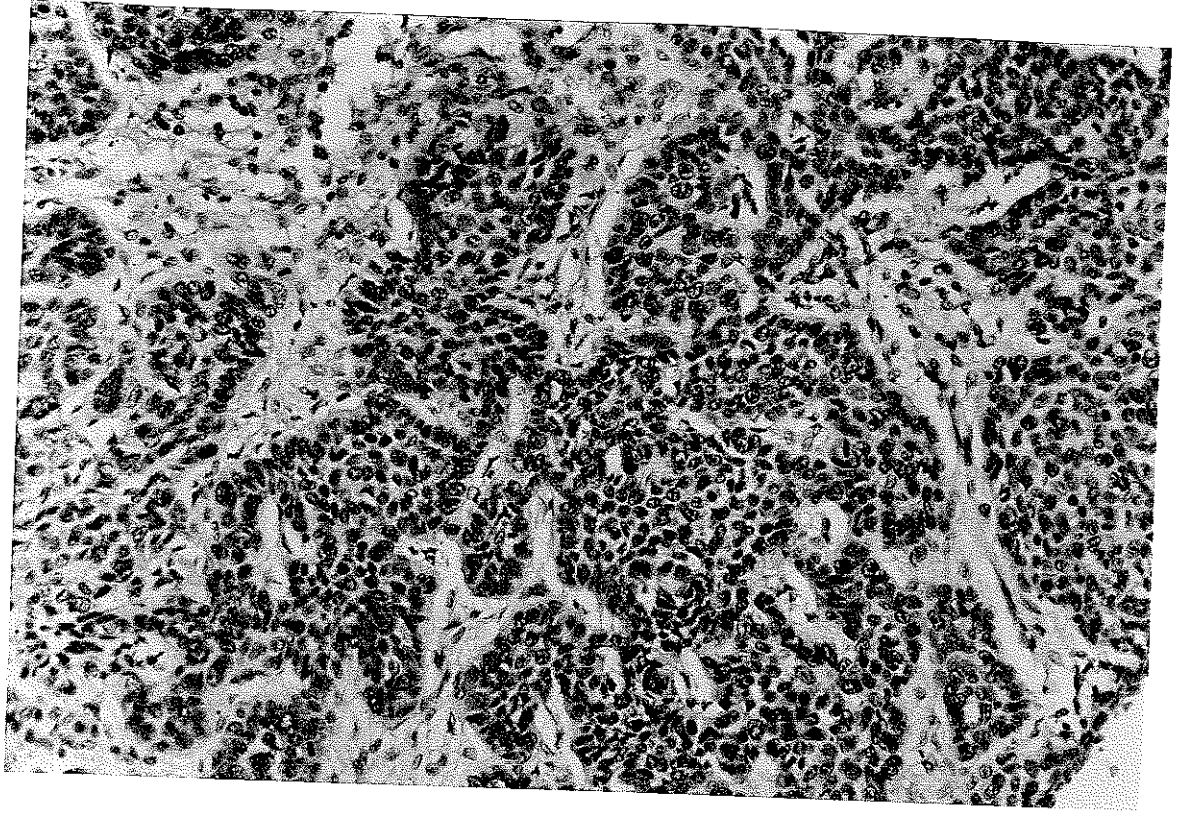
PCNA ile 200 hücrede pozitif boyanan çekirdeklerin sayılması sonucu elde edilen ortalama proliferasyon indeksi küçük hücreli akciğer karsinomlarında ortalama % 30.2 (min.%5, max.%87), küçük hücreli dışı akciğer karsinomlarında ortalama % 74.6 (min.%32, max.%92) olarak bulundu. İki grup arasındaki tümör proliferasyon indeksi istatistiksel olarak anlamlı bulundu ($p=0.001$) (Resim 13, 14, 15, 16) (Grafik 2).



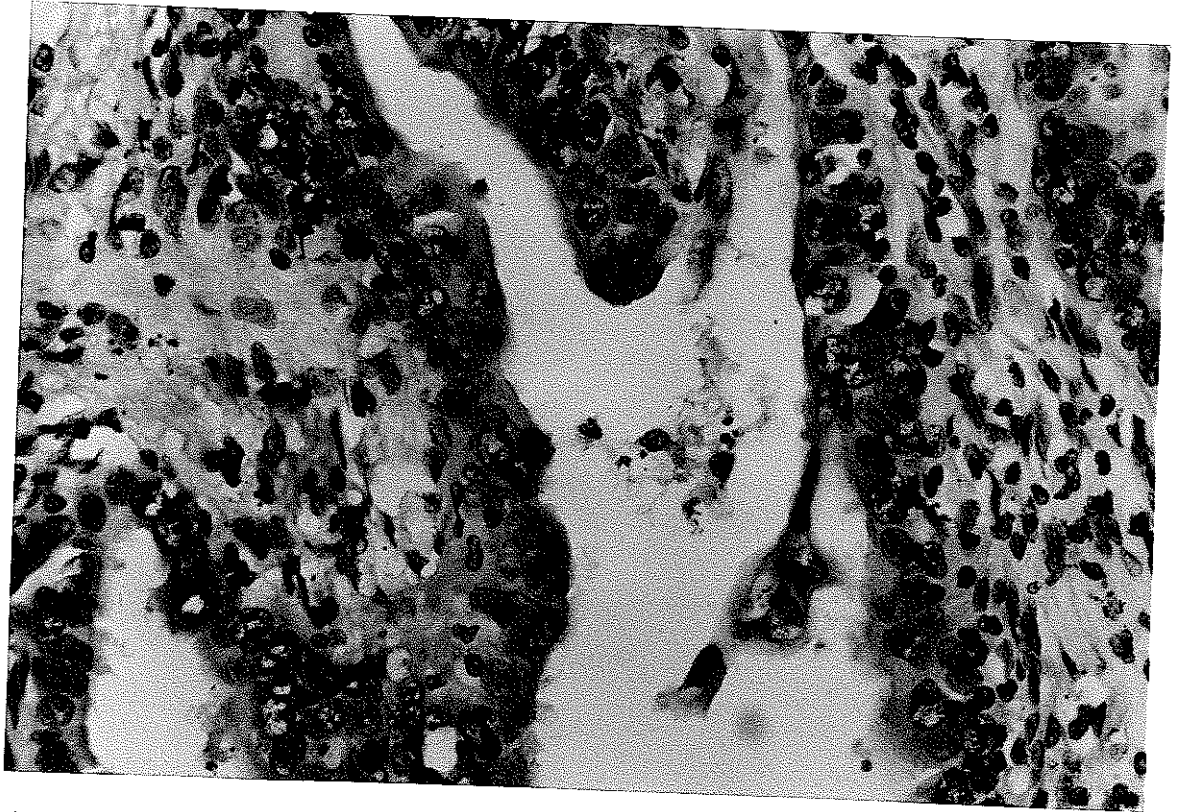
Grafik 2. Küçük hücreli ve küçük hücreli dışı akciğer karsinomu gruplarında PCNA indekslerinin dağılımı.



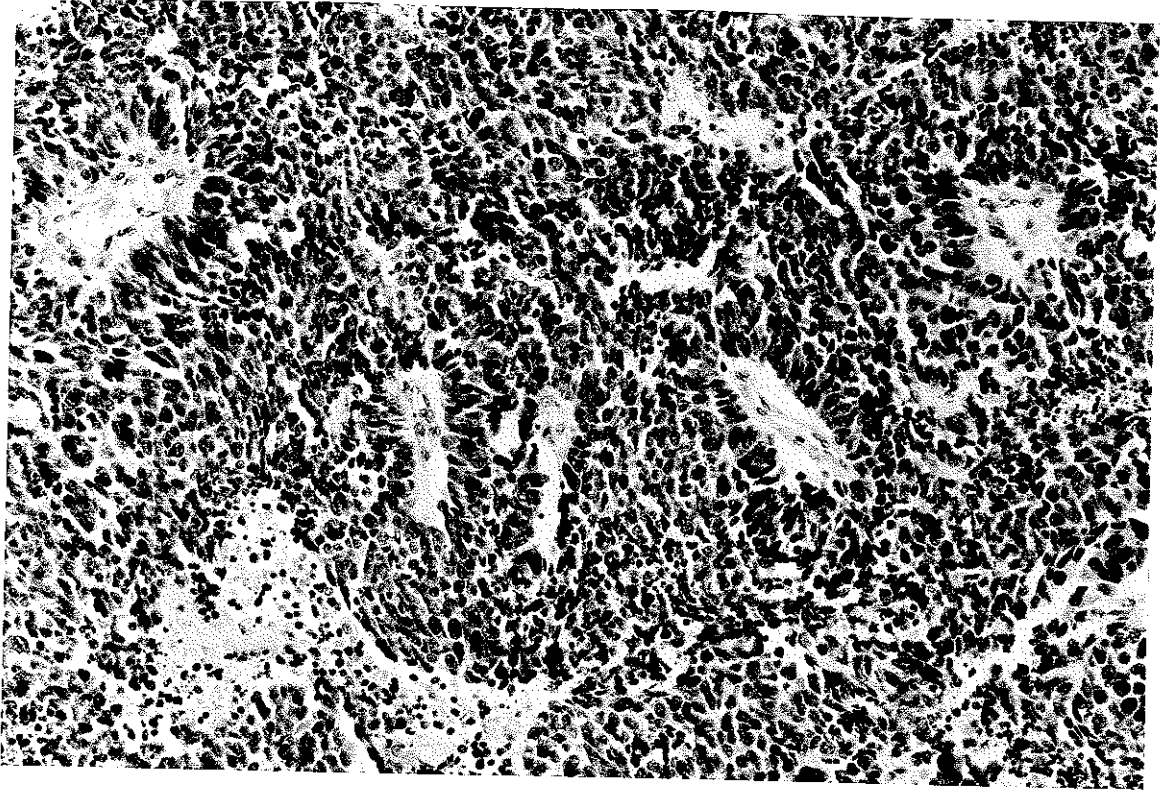
Resim 10. Küçük hücreli akciğer karsinomunda izlenen p53 ile çekirdek boyanması (NO-7; X40)



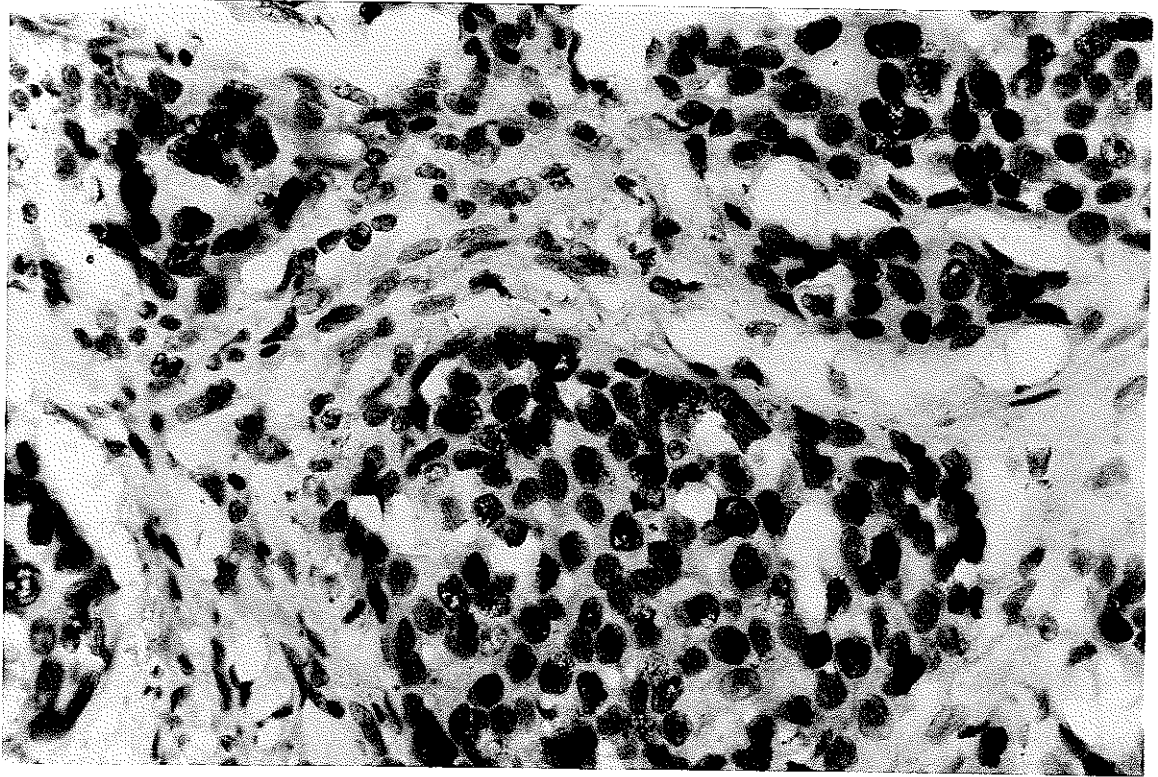
Resim 11. Yassı epitel hücreli akciğer karsinomunda izlenen p53 ile kuvvetli çekirdek boyanması (NO-7; X20)



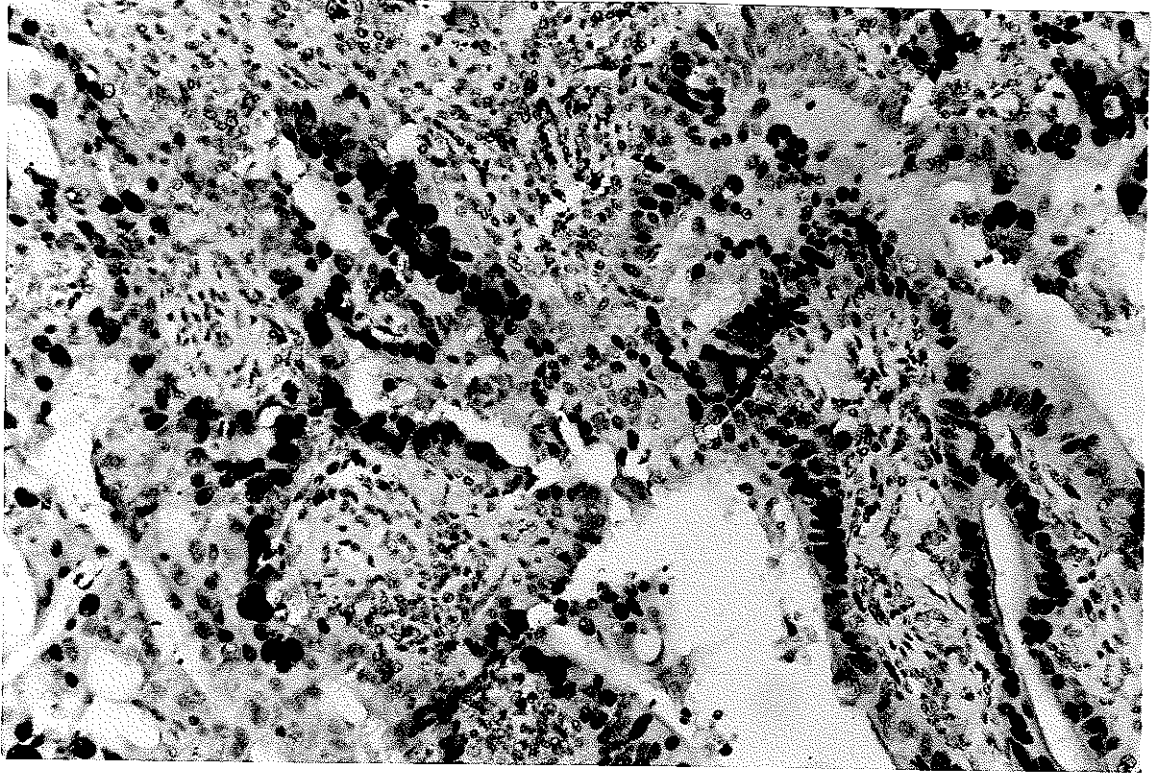
Resim 12. Akciğer adenokarsinomunda p53 ile izlenen kuvvetli çekirdek boyanması (NO-7; X40)



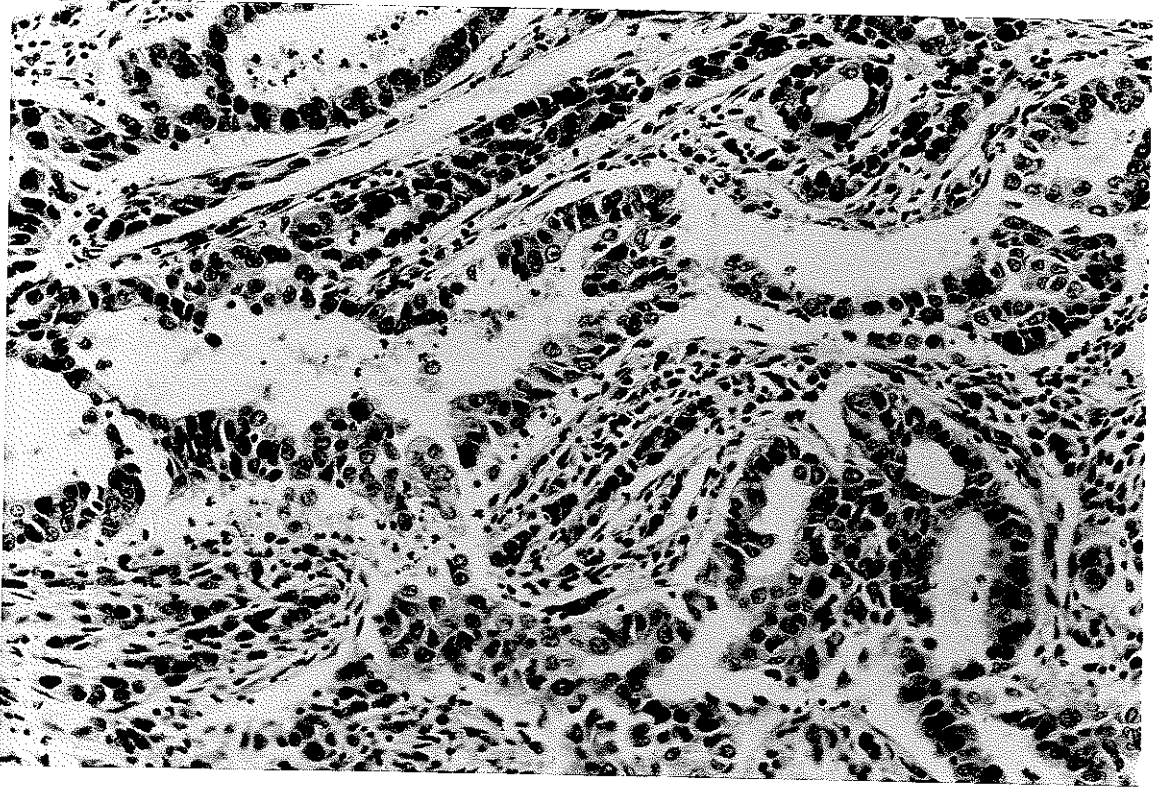
Resim 13. Küçük hücreli akciğer karsinomunda PCNA ile izlenen kuvvetli çekirdek boyanması (PC10; X20)



Resim 14. Yassı epitel hücreli akciğer karsinomunda PCNA ile izlenen kuvvetli çekirdek boyanması ve mitozdaki hücrelerde negatif boyanma (PC10; X20)



Resim 15. Akciğer adenokarsinomunda PCNA ile izlenen kuvvetli çekirdek boyanması (PC10; X20).



Resim 16. Akciğer adenoskuamöz karsinomunda PCNA ile izlenen kuvvetli çekirdek boyanması (PC10; X20)

Küçük hücreli dışı akciğer karsinomlarında morfolojik bulgular ile PCNA arasındaki ilişki araştırıldığında; tümörün mikroskopik tipi, tümör çapı, hasta yaşı, cinsiyeti, damar invazyonu, hiler ve peribronşiyal lenf düğümü metastazı, plevra tutulumu, evre ve sigara kullanımı ile PCNA ile belirlenen tümör proliferasyon indeksleri karşılaştırıldığında, istatistiksel olarak anlamlı bir ilişki bulunmamıştır ($p>0.05$) (Tablo 5, 10). Sinir invazyonu ve mediastinal lenf düğümü metastazı gösteren olgular az sayıda olduğu için karşılaştırılmamıştır.

Küçük hücreli dışı akciğer karsinomlarında morfolojik bulgular ile p53 arasındaki ilişki araştırıldığında; tümörün mikroskopik tipi, tümör çapı, hasta yaşı, cinsiyeti, damar invazyonu, hiler ve peribronşiyal lenf düğümü metastazı, plevra tutulumu, evre ile p53 arasında istatistiksel olarak anlamlı bir ilişki bulunmamıştır ($p>0.05$) (Tablo 5,10). Sinir invazyonu ve mediastinal lenf düğümü metastazı gösteren olgular az sayıdan istatistiksel olarak değerlendirilmesi anlamlı olmayacağı için karşılaştırılmamıştır. Küçük hücreli dışı akciğer karsinomlarında p53 ifadesi ile sigara kullanımı arasındaki ilişkiye bakıldığında istatistiksel olarak anlamlı korelasyon bulunmuştur ($p=0.005$) (Tablo 10).

Küçük hücreli akciğer karsinomlarında hasta yaşı, cinsiyeti ve sigara kullanımı ile p53 ifadesi arasındaki ilişki araştırıldığında ; istatistiksel olarak anlamlı bir ilişki bulunmamıştır ($p>0.05$) (Tablo 6,10).

Küçük hücreli akciğer karsinomlarında hasta yaşı, cinsiyeti ve sigara kullanımı ile PCNA arasındaki ilişki karşılaştırıldığında ; yaş ve cinsiyetle PC10 ile belirlenen tümör proliferasyon indeksi arasında anlamlı bir ilişki bulunmamıştır ($p>0.05$) (Tablo 6,10).

PC10 ile belirlenen tümör proliferasyon indeksleri ile p53 arasındaki ilişkiye bakıldığında; küçük hücreli dışı akciğer karsinomlarında PCNA ile p53 arasında istatistiksel olarak anlamlı ilişki olduğu görüldü ($p=0.047$). Küçük hücreli akciğer karsinomlarında ise tümör proliferasyon indeksi ile p53 arasında istatistiksel olarak anlamlı ilişki saptanmadı ($p>0.05$).

Küçük hücreli dışı akciğer karsinomlarında p53 ile elde edilen boyanma şiddeti ile boyanma alanlarının yüzdesi arasındaki ilişki incelendiğinde; istatistiksel olarak anlamlı ilişki olduğu bulunmuştur ($p=0.001$) (Tablo 11,12). Küçük hücreli ve küçük hücreli dışı akciğer karsinomu grupları arasında p53 boyanma yoğunluğu

ile tanı arasında fark olup olmadığı incelendiğinde istatistiksel açıdan anlamlı fark bulundu ($p=0.044$).

p53 ifadesi	Sigara kullanımı	
	Yok	Var
Negatif	12	5
Pozitif	1	12

Tablo 10. Küçük hücreli dışı akciğer karsinomlarında p53 ifadesi ile sigara kullanımı arasındaki ilişki.

Boyanma şiddeti	% 1 - 30	% 31 - 60	% 61'den fazla	Toplam
Hafif	4	1	-	5
Orta	1	3	3	7
Şiddetli	-	1	-	1
Toplam	5	5	3	13

Tablo 11. p53 ile çekirdek boyanması izlenen küçük hücreli dışı akciğer karsinomlarındaki boyanma şiddeti ve boyanan alanların yüzdesi.

Boyanma şiddeti	p53 ifadesi
Hafif	3
Orta	3
Şiddetli	-
Toplam	6

Tablo 12. p53 ile çekirdek boyanması izlenen küçük hücreli akciğer karsinom biyopsilerindeki boyanma şiddeti.

Olgu no	p53	PCNA	Yaşam süresi
4	+	0.87	36 ay
12	-	0.67	2 ay
16	-	0.88	30 ay
18	-	0.76	19 ay
20	-	0.86	12 ay
21	+	0.80	1 ay
25	+	0.84	12 ay
26	+	0.89	5 ay
27	+	0.87	18 ay
28	+	0.92	5 ay
29	-	0.79	2 ay

Tablo 13. İzlemleri olan hastaların yaşam süreleri ile p53 ifadesi ve PCNA indeksi değerleri.

TARTIŞMA

Son yıllarda erkek ve kadın hastalarda akciğer karsinomlarındaki artış, hastaların prognozunu ve tedavisini olumlu yönde etkileyebilecek faktörlerin araştırılması gereğini doğurmuştur. Erkeklerde kansere bağlı ölüm sebepleri arasında birinci sırada, kadınlarda ise meme kanserinden sonra en sık rastlanan kansere bağlı ölüm nedenleri içinde yer alan akciğer karsinomları önemli bir sağlık sorunu oluşturmaktadır^{134,138}.

Bu çalışmada küçük hücreli ve küçük hücreli dışı akciğer karsinomları gruplarında PCNA ile belirlenen proliferasyon indeksleri ile p53 ifadesinin akciğer karsinogenezisindeki rolü, p53 ve proliferatif aktivitenin prognoz üzerine etkisi araştırılmıştır.

Literatürde akciğer karsinomları en sık 40-70 yaşları arasında görülmektedir. Erkek kadın oranı ise 1.5/1'dir¹³⁰. Bizim çalışmamızdaki küçük hücreli akciğer karsinomu olgularının yaş ortalaması 55.6 (yaş aralığı 27-85) olup, kadın erkek oranı 9/21'dir. Küçük hücreli akciğer karsinomuna ait materyallerin bronkoskopik biyopsiye ait olduğundan ve hastalar cerrahi yöntemle tedavi edilmediği için tümör çapı saptanamamıştır.

Küçük hücreli dışı akciğer karsinomlarında yaş ortalaması 61 (yaş aralığı 37-78) olup, kadın erkek oranı 4/26'dır. En küçük çap 2 cm, en büyük çap 10 cm olup, ortalama tümör çapı 4.97 cm olarak bulunmuştur.

Spesifik tümör baskılayıcı genlerin kaybı ile birlikte onkogenlerin aktivasyonunu içeren akciğer karsinogenezisinde p53 mutasyonunun rol oynadığı ileri sürülmektedir. Tümörögeneziste p53 mutasyonu ilk kez 1985 yılında oraya konulmuştur⁹⁰.

p53 geninin kanser yapıcı etkisi, mutasyonlara bağlı, normal büyüme kontrol görevinin ortadan kalkmasıyla ortaya çıkmaktadır. İnsan malignansilerinde en sık görülen genetik anormalliklerin p53 geninde olduğu belirtilmektedir^{9,125}. Lubin ve arkadaşları⁸⁵ yaptıkları çalışmada, dünyada en sık görülen on tümörün % 40-45'inde p53 geninde değişikliklerin saptandığını bildirmektedirler.

p53 genindeki değişikliklerin fiziksel faktörler, kimyasal karsinojenler ya da virusler tarafından başlatıldıkları bildirilmekte olup,

p53 mutasyonlarının % 30'unun nokta mutasyonlar olduğu saptanmıştır^{66,74,90,137}. Ayrıca allel kaybı, yeniden düzenleme ve delesyonlar şeklinde de değişiklikler görülmektedir³⁷. Nokta mutasyonlar genin en sık 5. - 8. eksonlarında görülmekte, farklı tümörlerde farklı eksonlarda olabilmekte, fakat bunun nedeni bilinmemektedir. Normalde hücrelerde bulunan p53 genine bağlı oluşan protein, wild tip protein olarak tanımlanmakta olup, yarılanma ömrü kısa (birkaç saniye - 4-14 dakika) olduğu için immunhistokimyasal metodla belirlenmemektedir^{10,24,32,37,58}. Mutant p53 genine bağlı ortaya çıkan proteinin ise yarılanma süresi 8 saate kadar uzayabildiği için dokuda immunhistokimyasal metodlarla saptanabilmektedir. Bu nedenle immunhistokimyasal metodlarla saptanabilen p53'ün varlığı, p53'ün mutant olduğunun inderkt bulgusu olarak kabul edilmektedir^{50,86}. p53'ün immunhistokimyasal olarak ifadesi ile p53 mutasyonu arasındaki ilişki araştırıldığında immunhistokimyasal olarak nükleer p53 pozitifliği ile p53 mutasyonu arasında korelasyon olduğu görülmüştür. Yapılan literatür incelemesinde rezeke akciğer karsinomlarının % 30-70'inde mutant p53 protein ekspresyonu olan olgularda p53 gen lokusunda genetik anormallik tespit edilmiştir^{37,90,107}.

Jiarig ve arkadaşları⁵⁵ yaptıkları çalışmada 78 primer akciğer karsinomunun 63'ünde immunhistokimyasal olarak nükleer p53 pozitifliği saptamışlardır. Buna karşın 11 normal akciğer dokusunda p53 pozitifliği izlememişlerdir. Bu bulgular sonucunda akciğer karsinomu patogenezinin p53 anormallliği ile ilişkili olduğu sonucuna varmışlardır.

Carbone ve arkadaşları¹⁴ 85 primer küçük hücreli dışı akciğer karsinomunda olguların % 64'ünde immunhistokimyasal olarak nükleer p53 pozitifliği, % 51'inde p53 gen mutasyonu saptamışlardır. p53 ifadesi ile p53 mutasyonu arasındaki korelasyonu % 67 olarak bulmuşlardır. p53 ifadesi ile survival arasında korelasyon görülmediği halde, p53 gen mutasyonu ile p53 ifadesi arasında korelasyon olduğunu saptamışlardır.

Melhem ve arkadaşları⁹¹ 32 primer küçük hücreli dışı akciğer karsinomuna ait materyalde 10 olguda (% 32) p53 gen mutasyonu, 18 olguda (% 56.2) immunhistokimyasal olarak nükleer p53 pozitifliği bulmuşlardır. Nonsens mutasyonlarda p53 pozitifliği saptamamışlardır. p53 mutasyonu için immunhistokimyasal boyanmanın sensitiv olduğu ve tarama amaçlı kullanılabileceği sonucuna varmışlardır.

Guinee ve arkadaşları⁴⁶ 107 olguda yaptıkları çalışmada p53 ekson 5-8'deki missene mutasyon ile immunhistokimyasal olarak nükleer p53 pozitifliği arasında % 81 korelasyon saptamışlardır.

Mitsudomi ve arkadaşları⁹⁷ çalışmalarında 129 primer küçük hücreli dışı akciğer karsinomuna ait materyalde PCR (Polymerase Chain Reaction) ve SSCP (Single Strand Conformation Polymorphism) ile p53 gen mutasyonunu araştırmışlar ve % 35 oranında gen mutasyonu bulmuşlardır. Aynı olgularda immunhistokimyasal olarak p53 ifadesini araştırdıklarında olguların % 54'ünde nükleer p53 pozitifliği saptamışlardır. İmmunhistokimyasal yöntemle p53 ifadesi ve p53 mutasyonu arasındaki korelasyonun % 59.5 olduğu sonucuna ulaşmışlardır.

Gorgoulis ve arkadaşları⁴⁴ yaptıkları çalışmada 41 bronkojenik karsinomda 21 olguda (% 51) p53 ifadesi, 23 olguda (% 56) p53 gen değişikliği (mutasyon ve allelik delesyon) izlemişlerdir. İmmunhistokimyasal olarak p53 ifadesi ile p53 gen mutasyonu arasındaki korelasyon % 76 olarak bulunmuş, lenf düğümü metastazı olan olgularda p53 gen değişikliğinin daha belirgin olduğunu saptamışlardır.

Tümör tipleri arasında bildirilen p53 mutasyon oranının çeşitliliği büyük oranda tümör örneklenmesinde çeşitlilikler nedeniyle olmaktadır. Çalışmamızda kullanılan DO-7 monoklonal antikoru wild ve mutant tip p53'ün aminoterminalindeki bir epitopu tanımaktadır, parafin kesitlere rahatlıkla uygulanabilmektedir.

Çalışmalarda normal bronş epitelinde p53 ile boyanma izlenmezken, akciğer karsinomlarında immunohistokimyasal olarak gösterilen p53 ifadesi % 36-76 arasında değişen değerlerdedir. Çalışmalar arasındaki farklılık çalışmalarda kullanılan antibodylerin farklı olması nedeniyle olabilir.

Bizim çalışmamızda normal bronş epitelinde boyanma izlenmezken, küçük hücreli akciğer karsinomlarının 6'sında (% 20), küçük hücreli dışı akciğer karsinomlarının 13'ünde (% 43.3) immunhistokimyasal olarak p53 nükleer pozitifliği görülmüştür. Ameliyat materyalleri elde edilmiş olan küçük hücreli dışı akciğer karsinomlarında tümör alanının ortalama % 37.3'ünde (en az % 10, en çok % 80) p53 nükleer pozitifliği saptanmıştır.

Akciğer karsinomlarında saptadığımız p53 pozitifliği literatürle uyumlu bulunmuştur. Ancak DO-7 monoklonal antikoru ile tespit ettiğimiz pozitif boyanmaların tümünün mutasyonları tespit edip etmediğini saptamak amacıyla moleküler biyoloji teknikleri uygulanamamıştır.

p53 ifadesi ile akciğer karsinomları olgularına ait olan morfolojik bulgular istatistiksel olarak karşılaştırıldığında küçük hücreli dışı akciğer karsinomlarında histolojik tip, tümör çapı, evre, hasta yaşı, cinsiyet, damar invazyonu, hiler ve peribronşiyal lenf düğümü metastazı ile p53 ifadesi arasında anlamlı bir ilişki bulunamamıştır. Literatür incelenmesinde de

akciğer karsinomlarında p53 ifadesi ile klinikopatolojik ilişki arasında istatistiksel olarak anlamlı korelasyon görülmemiştir, sonuçlarımız literatür sonuçlarıyla uyumlu bulunmuştur.

Chiba ve arkadaşları²⁰ inceledikleri 51 primer küçük hücreli dışı akciğer karsinomu olgusunda immunhistokimyasal p53 ifadesi ile tümörün evresi, lenf nodülü metastazı, histolojik tip ile istatistiksel olarak anlamlı ilişki saptamamışlardır.

Korkolopoulou ve arkadaşları⁶⁸ inceledikleri 61 primer akciğer karsinomu olgusundan 31 olguda (% 57) immunhistokimyasal olarak nükleer p53 pozitifliği saptamışlardır. Yulaf hücreli olmayan küçük hücreli akciğer karsinomlarındaki p53 ifadesi, yulaf hücreli tipte küçük hücreli akciğer karsinomlarından daha yüksek olarak bulunmuştur. p53 ifadesi gösteren ve lenf nodülü metastazı olan olgularda prognozun daha kötü olduğu ve p53 ifadesinin negatif prognostik faktör olarak kabul edilebileceği sonucuna varmışlardır.

Nuorva ve arkadaşları¹⁰⁴ inceledikleri 17 yassı epitel hücreli akciğer karsinomunun 12'sinde (% 71) immunhistokimyasal olarak nükleer p53 pozitifliği saptamışlardır. p53 ifadesi ile diferansiyasyon derecesi, tümör boyutu, hasta yaşı, regional ve mediastinal lenf düğümü metastazı arasında istatistiksel olarak anlamlı ilişki bulunmamıştır.

Ebina ve arkadaşları³⁰ 71 primer, 52 metastatik akciğer tümöründe immunhistokimyasal olarak p53 ifadesini incelediklerinde; 123 tümörde (% 35 primer, % 44 metastatik) nükleer p53 pozitifliği görmüşlerdir. p53 ifadesi ile yaş, cinsiyet, sigara arasında korelasyon olmadığı saptanmıştır. p53 ifadesinin kısa yaşam süresi ile ilişkili olduğu, erken evredeki hastalarda p53 ifadesinin prognozu belirleyebileceği sonucuna varmışlardır.

Suzuki ve arkadaşları¹³¹ akciğer karsinomlarında yaş, cinsiyet, evre, histolojik tip ile p53 mutasyonu arasında korelasyon saptamamışlardır.

Passlick ve arkadaşları¹⁰⁷ inceledikleri 73 primer küçük hücreli dışı akciğer karsinomu olgusunun 33'ünde (% 45.2) immunhistokimyasal olarak nükleer p53 pozitifliği saptamışlardır. 50 yaşından küçük olgularda p53 ifadesinin daha sık olduğu, cinsiyet, tümör diferansiyasyonu, histolojik tip, evre arasında korelasyon olmadığı görülmüştür. p53 ifadesi gösteren, genç ve erkek hastalarda yaşam süresinin daha fazla olduğu görülmüştür.

Top ve arkadaşları¹³⁵ 54 primer küçük hücreli dışı akciğer karsinomunda p53 genindeki ekson 5-8 arasındaki mutasyonu ve immunohistokimyasal olarak p53 ifadesini araştırdıklarında 37 olguda p53 gen mutasyonu ve/veya nükleer p53 pozitifliği saptamışlardır.

Mutasyon görülen 17 olgudan 2'sinde misense mutasyon izlenmiştir. Ekson 5-8 arasında mutasyon olmayan 10 olguda nükleer p53 pozitifliği görülmüştür. p53 değişikliği ile yaş, tümör boyutu, evre, histolojik tip arasında ilişki bulunmamıştır.

Higoshiyama ve arkadaşları⁴⁹ 12 kombine tipte küçük hücreli akciğer karsinomunda p53 ifadesini araştırdığında; 5 olguda (% 42) nükleer p53 pozitifliği saptamışlardır. Küçük hücreli dışı karsinom alanındaki p53 ifadesinin küçük hücreli karsinom alanı ile aynı olduğunu izlemişler, p53 gen anormalliğinin küçük hücreli ve küçük hücreli dışı karsinom arasındaki morfolojik farklılıkla ilişkili olmadığı sonucuna varmışlardır.

Fontanini ve arkadaşları³⁸ yaptıkları çalışmada 101 primer akciğer karsinomu olgusunda immunhistokimyasal p53 ifadesini araştırdıklarında lenf nodülü metastazı olan veya izleminde metastaz gelişen olgularda p53 pozitifliğinin daha belirgin olduğunu görmüşler, fakat p53 ifadesi ile yaşam süresi arasında korelasyon saptamamışlardır.

Irie ve arkadaşları⁵⁴ yaptıkları çalışmada 211 primer akciğer tümöründe (129 adenokarsinom, 56 yassı epitel hücreli karsinom, 8 büyük hücreli karsinom, 8 adenoskuamöz karsinom, 5 karsinosarkom, 4 küçük hücreli karsinom, 2 diğer tümörlü) immunhistokimyasal olarak p53 ifadesini incelediğinde, 109 olguda nükleer p53 pozitifliğini saptamışlardır. p53 ifadesi ile cinsiyet, tümör boyutu, evre arasında ilişki bulmamışlardır. Fakat p53 ifadesinin yassı epitel hücreli karsinomlarda adenokarsinomlara göre daha yüksek olduğu, kötü diferansiye adenokarsinomlarda p53 pozitifliğinin diğer histolojik tiplere göre daha fazla olduğu görülmüştür.

Casey ve arkadaşları¹⁸ 154 primer küçük hücreli dışı akciğer karsinomunda 88 olguda (% 57) p53 geninde ekson 2-11 boyunda mutasyon olduğunu izlemişlerdir. İmmunhistokimyasal olarak yapılan incelemede 137 olgudan 63'ünde (% 46) nükleer p53 pozitifliği görülmüştür. p53 missens mutasyonu ile immunhistokimyasal olarak p53 ifadesi arasında korelasyon olduğu izlenmiştir.

Coppola ve arkadaşları²² 14 tipik karsinoid, 11 atipik karsinoid, 8 küçük hücreli karsinomda immunhistokimyasal olarak p53 ifadesini incelediklerinde, tipik karsinoid tümörlerin % 21'inde, atipik karsinoid tümörlerin % 64'ünde, küçük hücreli karsinomların % 88'inde nükleer p53 pozitifliği saptamışlardır. Tümörün agresif davranışı arttıkça p53 ifadesinin arttığı, p53 ifadesi ile tümör boyutu, lenf düğümü metastazı arasında korelasyon olmadığı sonucuna varmışlardır.

Hücre proliferasyonunu tespit etmek amacıyla uygulanan monoklonal antikolarla elde edilen sonuçlar tümörün cinsi, kullanılan

monoklonal antikor, dilüsyon ve uygulanan yöntemle göre farklılık göstermektedir.

Çalışmamızda küçük hücreli ve küçük hücreli dışı akciğer karsinomlarında immunhistokimyasal olarak PCNA (PC10) antikorunu kullanılmıştır. PC10 arşiv preparatlarına, parafin kesitlere uygulanabilen, kompleks donanım gerektirmeyen, kısa sürede kolay ve homojen boyanma sağlayan bir yöntemdir. Birçok çalışmada mikrodalga fırında antijen gerikazanım işleminin boyanmayı arttırdığı belirtilmektedir.

Bu nedenle bizim çalışmamızda 10 dakika standart antijen gerikazanım işlemi ile 1:50 dilue PC10 monoklonal antikorunu ile küçük hücreli dışı akciğer karsinomlarında tüm olgularda, küçük hücreli akciğer karsinomlarında ise 22 olguda homojen boyanma sağlanmıştır. Kullanılan yöntemin rutin uygulamalar için kısa sürede, kolay uygulanabilen ve homojen boyanma sağlayan yöntem olduğuna karar verilmiştir.

Olgular değerlendirilirken çekirdek boyanması olan olgular pozitif, çekirdek boyanması olmayan olgular ise negatif kabul edilmiştir. Homojen ve yoğun boyanan alanlarda 200 hücre içinde pozitif boyanan çekirdek sayısı sayılarak kaydedilmiş ve oranlanarak tümör proliferasyon indeksi hesaplanmıştır. Küçük hücreli akciğer karsinomlarında ortalama % 30.2 (min.%5-max.%87) küçük hücreli dışı akciğer karsinomlarında % 74.6 (min.%32-max.%92) olarak bulunmuştur.

Akciğer karsinomlarında erken tanı, tarama programı ve cerrahi girişimlerdeki gelişmelere rağmen prognozu saptamada objektif verilere gereksinim duyulmaktadır. Akciğer karsinomunda prognoza ilişkin en önemli parametre tümörün evresidir. İmmunhistokimyasal olarak kan grup antijenlerinin varlığının gösterilmesinin ikinci önemli parametre olduğunu belirten çalışmalar da vardır⁷⁷. Hasta yaşı, cinsiyet, tümör tipi, kan damarı ve lenfatik invazyonu, perinöral invazyon, plevra tutulumu, lenf düğümü metastazı sayısı, tümör lokalizasyonu ve grade ile ilgili çok sayıda çalışma yapılmıştır. Fakat bu parametreler evreden bağımsız olmayan prognostik faktörlerdir. Çalışmalarda PCNA ile malign potansiyel arasında farklı sonuçlar bildirilmiştir.

Castellano ve arkadaşları¹⁹ primer küçük hücreli dışı akciğer karsinomlarında PCNA pozitifliği ile tümör lokalizasyonu, mitoz indeksi, hasta yaşı, histolojik tip arasında ilişki bulmamışlardır.

Kawai ve arkadaşları⁶² inceledikleri 165 akciğer karsinomu olgusunda PCNA ile saptanan tümör proliferasyon aktivitesi ve klinikopatolojik verilerden cinsiyet, yaş, tümör evresi, yaşam süresi, histolojik tip, hücre diferansiyasyon derecesi arasındaki ilişkiyi

karşılaştırmışlardır. Çalışmalarında PCNA pozitifliğinin evre, sellülarite ve DNA indeksi ile ilişkisi olduğunu saptamışlardır.

Korkolopoulou ve arkadaşları⁶⁸ 61 primer akciğer karsinomuna ait olguda saptadıkları PCNA ile belirlenen tümör proliferasyon indeksi yulaf hücreli olmayan küçük hücreli karsinomlarda yüksek, küçük hücreli dışı akciğer karsinomlarında düşük, yulaf hücreli olan küçük hücreli karsinomlarında ise iki grup arasındaki deęerde bulunmuştur. PCNA indeksi ile metastaz ve yaşam süresi arasında korelasyon saptanmamıştır.

Fontanini ve arkadaşları³⁶ 40 primer küçük hücreli dışı akciğer karsinomu olgusunda PCNA ile belirlenen tümör proliferasyon aktivitesi ile tümör boyutu, evre, histolojik tip, mitoz indeksi arasında istatistiksel olarak anlamlı korelasyon bulamamışlardır. Kan damarı invazyonu gösteren olgularda PCNA indeksinin belirgin olarak daha yüksek olduğunu görmüşlerdir.

Çalışmamızda PCNA ile saptanan tümör proliferasyon aktivitesinin akciğer karsinomlarındaki prognozu belirlemedeki rolünü değerlendirmek amacıyla, küçük hücreli dışı akciğer karsinomlarında histolojik tip, tümör çapı, evre, hasta yaşı, cinsiyet, damar invazyonu, hiler ve peribronşial lenf düğümü metastazı ile tümör proliferasyonu aktivitesi arasında istatistiksel olarak anlamlı bir ilişki bulunmamıştır. Küçük hücreli akciğer karsinomlarında tümör proliferasyon aktivitesi ile hasta yaşı, cinsiyet arasında istatistiksel olarak anlamlı bir ilişki bulunmamıştır.

Son yıllarda benzoprenin sigaradaki önemli karsinojenik substanslarından biri olduğu ve in vitro çalışmalarda p53 geninde G:C, T:A transversiyonuna neden olduğu belirtilmektedir³². Bu deęişiklik insan kanserlerinde p53 geninde sıklıkla gösterilmektedir. Çalışmamızda p53 ifadesi ile sigara içimi arasındaki ilişki araştırıldığında; küçük hücreli dışı akciğer karsinomlarında p53 ifadesi ile sigara kullanımı arasında istatistiksel olarak anlamlı ilişkinin ($p=0.0005$) varlığı sözkonusu iken, küçük hücreli akciğer karsinomlarında istatistiksel olarak anlamlı bir ilişki saptanmamıştır. Ayrıca çalışmamızda sigara kullanımı olmayan olguların hiçbirinde p53 nükleer pozitifliği olmaması dikkat çekmiştir. PCNA ile saptanan tümör proliferasyon aktivitesi ile sigara arasında her iki grupta da anlamlı bir ilişki görülmemiştir.

Espasito ve arkadaşları³² inceledikleri 61 primer küçük hücreli dışı akciğer karsinomu olgularının 22'sinde p53 ifadesi saptamışlar, p53 pozitifliği ile sigara kullanımı arasında belirgin bir ilişki olduğunu görmüşlerdir. Sigara kullanmayan hastaların hücrelerinde p53 pozitifliği bulunmamışlardır. Sigara kullanan hastaların % 40.7'sinde p53 pozitifliği saptamışlardır. Küçük hücreli dışı akciğer karsinomlarında p53

mutasyonunda sigara kullanımının etkisi olduğu ve p53 pozitifliğinin belirgin negatif prognostik faktör olduğu sonucuna varmışlardır.

Dosaka ve arkadaşları²⁹ çalışmalarında sigara içen gruba ait akciğer karsinomlarında p53 ifadesinin sigara içmeyen gruba göre belirgin olarak fazla olduğunu ve sigara ile ilişkili karsinogenezde p53'ün hedef gen olduğu sonucuna varmışlardır.

Bizim çalışmamızda küçük hücreli dışı akciğer karsinomlarında p53 ifadesi ile sigara kullanımı arasında korelasyon olması nedeniyle sigara ile ilişkili akciğer karsinogenezinde p53'ün hedef gen olabileceği sonucu desteklenmiştir.

PCNA birçok farklı neoplazide negatif prognostik indikatör olarak bilinmektedir^{36,68}. Wild tip p53 proteini, PCNA mRNA ve protein ekspresyonunun downregulasyonunu sağlar. Mutant p53'ün PCNA'yı direkt aktive edebildiği gösterilmiştir³². Küçük hücreli dışı akciğer karsinomlarında p53 ifadesi pozitif olan olgularda PCNA indeksi yüksek bulunmasına karşı, küçük hücreli akciğer karsinomlarında böyle bir sonuç gözlenmemiştir.

Çalışmamızda p53 ifadesi ile tümör proliferasyon aktivitesi arasındaki ilişki araştırıldığında, küçük hücreli dışı akciğer karsinomlarında istatistiksel olarak anlamlı ilişki bulunduğu görülmüştür (p=0.047). Küçük hücreli akciğer karsinomlarında ise anlamlı bir ilişki saptanmamıştır. Literatür incelemesinde ise bu konu hakkında farklı sonuçlar bulunmaktadır.

Fontanini ve arkadaşları³⁷ inceledikleri primer küçük hücreli dışı akciğer karsinomlarında PAb1801 ile 100 olgunun 68'inde (% 68), PAb240 ile 103 olgunun 37'sinde (% 35.9) p53 ifadesi saptamışlardır. Olgularda PCNA ile belirlenen tümör proliferasyon aktivitesi ortalama olarak % 30 bulunmuş PCNA ile p53 ifadesi arasında korelasyon saptanmamıştır.

Ebina ve arkadaşları³⁰ inceledikleri 123 primer küçük hücreli dışı akciğer karsinomunda 48 olguda immunhistokimyasal olarak p53 ifadesi ve tümörlerin % 98'inde PCNA ile nükleer pozitiflik saptamışlardır. Tedavi gören 63 hastada PCNA ile p53 nükleer pozitifliği gösteren olguların kısa yaşam süresi gösterdiği, p53 ifadesinin bağımsız negatif prognostik faktör olduğu sonucuna varmışlardır.

Wiethage ve arkadaşları¹⁴¹ 328 primer akciğer karsinomunda immunhistokimyasal olarak p53 ifadesi ve PCNA ile tümör proliferasyon aktivitesini araştırmışlardır. 49 küçük hücreli dışı akciğer karsinomunun % 35'inde p53 pozitifliği, % 51'inde PCNA pozitifliği bulmuşlardır. 273 akciğer karsinomunun % 43'ünde p53 pozitifliği, % 72'sinde PCNA

pozitifliđi saptamışlardır. PCNA pozitifliđi yüksek olan olgularda p53 pozitifliđinin daha fazla olduđunu görmüşlerdir.

Espasito ve arkadaşları³² primer küçük hücreli dışı akciđer karsinomuna ait 61 olgudan 22'sinde p53 pozitifliđi ve bu tümörlerin % 98.2'sinde PCNA nükleer boyanması bulmuşlardır. p53 pozitifliđi gösteren olgulardan PCNA ile saptanan tümör proliferasyon aktivitesinin belirgin olarak yüksek olduđunu izlemişlerdir.

Çalışmamızda küçük hücreli dışı karsinomlarda, akciđer karsinogenezinde rol oynayan p53 ifadesinin tümör proliferasyon aktivitesi ile ilişkili olduđu görülmüştür. Küçük hücreli dışı akciđer karsinomlarında hücre proliferasyonunu kontrol eden p53 genindeki mutasyonla, tümör proliferasyonu arasında istatistiksel olarak anlamlı korelasyon bulunmuştur.

Akciđer karsinomlu hastalarda izlenen, hastanın tedavisini belirlemede ve prognozu tahminde yardımcı olabilecek objektif verilere ihtiyaç duyulmaktadır. Literatürde hücre proliferasyonunu kontrol eden p53 genindeki mutasyonların ve tümör proliferasyon aktivitesini belirleyen marker'ların prognoz üzerine etkisini araştıran çalışmalarda farklı sonuçlar bildirilmektedir. Bazı otörler p53 ifadesi ile kanser progresyonu arasında ilişki bulamazken⁹⁰, bazı otörler meme, kolerektal, akciđer kanserlerinde p53 ifadesi pozitif olan olguların daha kısa yaşam süresine sahip olduklarını saptamışlardır³⁷.

Quinlan ve arkadaşları¹¹² Stage I ve II'den oluşan 114 primer küçük hücreli dışı akciđer karsinomunda immunhistokimyasal olarak p53 ifadesini inceledikleri çalışmalarında p53 pozitifliđinin prognostik bir öneme sahip olduđu sonucuna varmışlardır.

McLaren ve arkadaşları⁹⁰ 125 akciđer karsinomu olgusunun % 54'ünde immunhistokimyasal olarak p53 ifadesi saptamışlar, p53 ifadesi ile yaşam süresi arasında korelasyon bulamamışlardır. Bu nedenle p53 ifadesinin akciđer karsinomları için prognostik belirleyici olarak kullanılamayacağı sonucuna varmışlardır.

Mark ve arkadaşları⁹⁹ 112 primer küçük hücreli dışı akciđer karsinomu olgusundan 86'sında (% 76.7) immunhistokimyasal olarak p53 ifadesi saptamışlardır. p53 ifadesi saptanan olgularda yaşam süresinin belirgin olarak daha kısa olduđu ve p53 ifadesinin 5 yıllık yaşam süresini saptamada en iyi prognostik belirleyici olduđu sonucuna varmışlardır.

Lee ve arkadaşları⁷⁸ 156 primer küçük hücreli dışı akciđer karsinomu olgusundan 103'ünde (% 66) immunhistokimyasal olarak p53 pozitifliđi saptamışlar, p53 ifadesinin tercih edilen prognostik belirteç olabileceđini söylemişlerdir.

Mitsudomi ve arkadaşları⁹⁷ p53 değişikliğinin primer küçük hücreli dışı akciğer karsinomlarında özellikle de adenokarsinomlarda kötü prognozun habercisi olduğunu belirtmişlerdir.

Fujino ve arkadaşları⁴¹ inceledikleri 96 primer küçük hücreli dışı akciğer karsinomunda 56 olguda (% 58) immunhistokimyasal olarak nükleer p53 pozitifliği saptamışlardır. 91 olguda p53 ifadesi ile yaşam süresi karşılaştırıldığında p53 ifadesinin negatif prognostik belirleyici olduğunu saptamışlardır.

Nishio ve arkadaşları¹⁰³ çalışmalarında primer küçük hücreli dışı akciğer karsinomlarında immunhistokimyasal olarak p53 ifadesinin özellikle adenokarsinomlar için prognostik belirleyici olduğu sonucuna varmışlardır.

Irie ve arkadaşları⁵⁴ 211 akciğer karsinomu olgusundan 109'unda immunhistokimyasal p53 pozitifliği saptamışlar, 5 yıllık yaşam süresinin p53 ifadesi olmayan olgularda daha yüksek olduğunu görmüşlerdir.

Kwa ve arkadaşları⁷³ çalışmalarında p53 ifadesi ile yaşam süresi arasında korelasyon olmadığı, fakat evre ile prognoz arasında korelasyon olduğunu bildirmişlerdir.

Fontanini ve arkadaşları³⁵ 47 primer küçük hücreli dışı akciğer karsinomu olgusunun hepsinde PCNA nükleer pozitifliği saptamışlar. Tümör boyutu büyük ve düşük evredeki hastalarda PCNA ile boyanan hücre sayısının daha fazla olduğunu, PCNA ile belirlenen tümör proliferasyon aktivitesinin Ki-67 ve flow cytometry ile uyumlu olduğunu görmüşlerdir.

Castellano ve arkadaşları¹⁹ çalışmalarında izledikleri 19 olguda PCNA pozitifliği ile yaşam süresi arasında istatistiksel olarak anlamlı ilişki bulmuşlardır.

Çalışmamızda küçük hücreli karsinoma ait olan olgulardan sadece 11 tanesinin yaşam süresi bulunabildiği için istatistiksel olarak değerlendirilmeye gidilmemiştir.

Akciğer karsinomlu hastalarda izlenen prognoz ve klinik cevaptaki farklılıklar nedeniyle p53 ve PCNA gibi biyolojik kriterlerin hastaların prognozunu belirlemede yararlı olduğu düşünülse de, çalışmamızda elde edilen sonuçların prognozu belirlemede önemli olduğu bilinen parametreler ile uyumlu olmaması nedeniyle ve literatürle farklı sonuçlar bildirmesi nedeniyle daha geniş ve uzun süreli takibi olan hastalarda yapılacak çalışmalara gereksinim olduğunu düşündürmüştür.

SONUÇ

- 1) Oluşturulan çalışma grubunda küçük hücreli karsinom grubunda yaş ortalaması 55.6, küçük hücreli dışı akciğer karsinomlarında yaş ortalaması 61'dir.
- 2) NO-7 ile normal bronş epitelinde boyanma saptanmamıştır. Küçük hücreli akciğer karsinomlarının % 20'sinde, küçük hücreli dışı akciğer karsinomlarının % 43'ünde pozitif nükleer boyanma saptanmış, akciğer karsinogenezisinde p53 mutasyonunun rol oynadığı düşünülmüştür.
- 3) Proliferasyon belirleyicisi olarak parafin kesitlere uygulanabilen, kolay ve hızlı bir yöntem olan PC10 monoklonal antikoru ile küçük hücreli dışı akciğer karsinomlarının tümünde, küçük hücreli akciğer karsinomlarının 22'sinde boyanma izlenmiş, tümör proliferasyon aktivitesi ortalama olarak sırasıyla % 74.6 ve % 30.2 olarak bulunmuştur.
- 4) Küçük hücreli dışı akciğer karsinomlarında p53 ifadesi ile klinik ve patolojik prognostik parametreler arasında anlamlı bir ilişki bulunamamış ve geniş serilerde uzun süreli takibi olan hastalarda yapılacak çalışmalara ihtiyaç olduğu düşünülmüştür.
- 5) Küçük hücreli akciğer karsinomlarında p53 ifadesi ile hasta yaşı ve cinsiyet arasında ilişki saptanmamıştır.
- 6) Küçük hücreli ve küçük hücreli dışı akciğer karsinomları arasında p53 ifadesi değerlendirildiğinde p53 ifadesinin küçük hücreli dışı akciğer karsinomlarında belirgin olarak daha fazla olduğu görülmüştür.
- 7) Küçük hücreli dışı karsinomlarda PCNA ile belirlenen tümör proliferasyon aktivitesi ile klinik ve prognostik parametreler arasında anlamlı bir ilişki bulunmamış, geniş serilerde uzun süreli takibi olan hastalarda yapılan çalışmalara ihtiyaç duyulduğu düşünülmüştür.
- 8) Küçük hücreli karsinomlarda PCNA ile saptanan tümör proliferasyon aktivitesi ile hasta yaşı ve cinsiyet arasında ilişki bulunmamıştır.

- 9) Küçük hücreli ve küçük hücreli dışı akciğer karsinomları arasında PCNA ile belirlenen tümör proliferasyon aktivitesinin küçük hücreli dışı akciğer karsinomlarında belirgin olarak fazla olduğu görülmüştür.
- 10) Küçük hücreli dışı karsinomlarda akciğer karsinogenezinde rol oynayan p53 ifadesinin tümör proliferasyon aktivitesiyle ilişkili olarak ortaya çıktığı düşünülmüştür.
- 11) p53 ifadesi ile sigara arasındaki ilişki araştırıldığında, küçük hücreli dışı akciğer karsinomlarında istatistiksel olarak anlamlı korelasyon bulunmuştur. Sigara ile ilişkili akciğer karsinogenezinde p53'ün hedef gen olabileceği sonucu desteklenmiştir. Küçük hücreli akciğer karsinomlarında p53 ifadesi ile sigara arasında korelasyon saptanmamıştır.
- 12) PCNA ile belirlenen tümör proliferasyon aktivitesi ile sigara arasında her iki grupta da istatistiksel olarak anlamlı korelasyon bulunmamıştır.
- 13) Çalışmamızda hastaların klinik takiplerinin yeterli olmaması nedeniyle sadece 11 hastanın yaşam süresi bulunabilmiştir. p53 ve PCNA gibi biyolojik kriterlerin prognozu belirlemede yararlı olduğu düşünülse de, çalışmamızda elde edilen sonuçların prognozu belirlemede önemli olduğu bilinen parametrelerle uyumlu olmaması nedeniyle geniş ve uzun süreli takibi olan hastalarda yapılacak çalışmalara gereksinim olduğu düşünülmüştür.

ÖZET

Bu çalışmada p53 ifadesi ve proliferatif aktivitenin akciğer karsinogenezisindeki rolleri; prognozu belirlemede rolü olduğu bilinen parametrelerle (hasta yaşı, cinsiyeti, tümör çapı, evresi, damar invazyonu, peribronşial ve hiler lenf düğümü metastazı) ve sigara kullanımı ile ilişkisi araştırılmıştır. Bu amaçla Akdeniz Üniversitesi Tıp Fakültesi Patoloji Anabilim Dalı arşivinden 30 küçük hücreli, 30 küçük hücreli dışı akciğer karsinomu olgusu seçilmiştir.

Proliferatif aktiviteyi belirlemek amacıyla PC10 (PCNA) antikoru kullanılmış ve PC10'un basit ve kolay uygulanabilir bir yöntem olduğu görülmüştür.

Küçük hücreli dışı akciğer karsinomlarında p53 ifadesi ve PCNA ile belirlenen tümör proliferasyon aktivitesinin belirgin olarak daha fazla olduğu görülmüştür.

Küçük hücreli dışı akciğer karsinomlarında p53 ifadesi ile proliferasyon aktivitesi arasında istatistiksel olarak anlamlı ilişki olduğu görülmüş, küçük hücreli karsinomlarda ilişkisi bulunmamıştır.

Küçük hücreli dışı akciğer karsinomlarında p53 ifadesi ile sigara kullanımı arasında istatistiksel olarak anlamlı korelasyon olması nedeniyle sigara ile ilişkili akciğer karsinogenezisinde p53'ün hedef gen olabileceği sonucu desteklenmiştir.

Sonuç olarak; akciğer karsinomlu hastalarda izlenen prognoz ve klinik cevaptaki farklılıklar nedeniyle p53 ve PCNA gibi biyolojik kriterlerin hastaların prognozunu belirlemede yararlı olduğu düşünülse de, çalışmamızda elde edilen sonuçların prognozu belirlemede önemli olduğu bilinen parametrelerle uyumlu olmaması nedeniyle ve literatürde farklı sonuçlar bildirilmesi nedeniyle, daha geniş ve uzun süreli takibi olan hastalarda yapılacak çalışmalara gereksinim olduğu düşünülmektedir.

KAYNAKLAR

1. Aaronson SA, Tronick SR : Growth factors. *Cancer Medicine*, Eds JF Holland, E Frei, RC Bast, DW Kufe, DL Morton, RR Weichselbaun. Philadelphia, Lea and Febiger; 1993: 33.
2. Ahmad K, Fayos JV, Kirsh MM : Apical lung carcinoma. *Cancer* 54: 913-7, 1984.
3. Auerbach O, Gere JB, Forman JB, Petrick TG, et al : Changes in the bronchiola epithelium in relation to smoking and cancer of the lung. *Eng J Med* 256: 97-104, 1957.
4. Bains MS : Surgical treatment of lung cancer. *Chest*; 100: 826-837, 1991.
5. Beahrs OH, Henson DE, Hutter RVP, Kennedy BJ (eds) : Manual of staging of cancer, 4th ed. American Joint Committee on Cancer. Philadelphia, 1992, JB Lippincott.
6. Bennett DE, Sasser WF, Ferguson T : Adenocarcinoma of the lung in men. A clinicopathologic study of 100 cases. *Cancer* 23: 431-9, 1969.
7. Bennet WP, Colby TV, Travis WD, et al : p53 protein accumulates frequently in early bronchial neoplasia. *Cancer Res*; 53: 4817-22, 1993.
8. Boag G, Lee CS, Rode C and J : p53 expression in laryngeal carcinoma. *Pathology*; 25: 394-7, 1993.
9. Bookstein R, Alfred DC : Recessive oncogenes. *Cancer*; 71: 1179-86, 1993.
10. Brambilla E, Gazzeri S, Morro D, et al : Immunohistochemical study of p53 in human cancer. *Am J Pathol*; 143: 199-210, 1993.
11. Buhr J, Berghauer KH, Morr H, et al : Tumor cells in intraoperative pleural lavage. An indicator for the poor prognosis of bronchogenic carcinoma. *Cancer*; 65: 1801-4 1990.
12. Bulzebruck H, Bopp R, Drings P, et al : New aspect in the staging of lung cancer. Prospective validation of the international union againts cancer. TNM Classification. *Cancer*; 70: 1102-10, 1992.
13. Caporaso NE, Tucker MA, Hoover RN, et al : Lung cancer and the debrisoquine metabolic phenotype. *J Natl Cancer Inst*; 82: 1264, 1990.
14. Carbone DP, Mitsudomi T, Chiba I, et al : p53 immunostaining positivity is associated with reduced survival and is imperfectly

- correlated with gene mutations in resected nonsmall cell lung cancer. *Chest*; 106: 3775-815, 1994.
15. Carey FA, Lamb D, Bird CC : Intratumoral heterogeneity of DNA content in lung cancer. *Cancer*; 65: 2266-9, 1990.
 16. Carey FA, Wallace WAH, Fergusson RJ, Kerr KM, et al : Alveolar atypical adenomatous. A clinicopathologic study of the cases. *Thorax* 47: 1041-3, 1992.
 17. Carter D : Small cell carcinoma of the lung. *Am J Surg Pathol*; 7: 787-95, 1983.
 18. Casey G, Lopez ME, Ramos JC, et al : DNA sequence analysis of exons 2 through 11 and immunohistochemical staining are required to detect all known p53 alterations in human malignancies. *Oncogene*, 13: 1981-91, 1996.
 19. Castellano VM, Satelo T, Ballestin C, et al : Analysis of proliferating cell nuclear antigen (PCNA) expression in 24 cases of primary nonsmall cell pulmonary carcinomas and correlation with survival. *Arch Bronchoneurol*; 32: 127-31, 1996.
 20. Chiba I, Takahashi T, Nau MM, et al : Mutations in the p53 gene are frequent in primary resected non-small cell lung cancer. Lung Cancer Study Group. *Oncogene*; 5: 1603-10, 1990.
 21. Churg A. Tumors of the lung : In: Thurlbeck WM ed. *Pathology of the lung* New York. Thieme Medical Publishers; 311-423, 1988.
 22. Coppola D, Clarie M, Landrenau R, et al: Bcl-2, p53, CD44, CD44v6 isoform expression in neuroendocrine tumors of the lung. *Mod Pathol*; 9: 484-90, 1996.
 23. Craighead JE : Do silica and asbestos cause lung cancer ? *Arch Pathol Lab Med* 116: 16-21, 1992.
 24. Cqamano J, Ruggeri B, Momiki S, et al : Detection of p53 in primary lung tumors and nonsmall cell lung carcinoma cell lines. *Am J Pathol* 139; 839-45, 1991.
 25. Delarue NC and Eschapasse H : Lung cancer. International trends in general thoracic surgery. Vol.1. Saunders Company, Philadelphia 1985.
 26. Demberton JH, Nagory DM, Gilmore JC, Taylor WF : Bronchogenic carcinoma in patients younger than 40 years. *Ann Thorac Surg*; 36: 509-15, 1983.
 27. Devine JW, Mendenhall WM, Million RR, Carmichaell MJ : Carcinoma of the superior pulmonary sulcus treated with surgery and/or radiation therapy. *Cancer* 57: 941-3, 1986.

28. Diggs CH, Engeler JE, Prendergast EJ, Kramer K : Small cell carcinoma of the lung. *Cancer*; 69: 2075-85, 1992.
29. Dosaka-Akita H, Shindoh M, Fujino M, et al : Abnormal p53 expression in human lung cancer is associated with histologic subtypes and patients smoking history. *Am J Clin Pathol*; 102: 660-4, 1994.
30. Ebina M, Steinberg SM, Mushine JL, et al : Relation of p53 overexpression and up regulation of proliferating cell nuclear antigen with the clinical course of non-small cell lung cancer. *Cancer Research*; 54: 2496-503, 1994.
31. Erbenli T : Histoloji 2. Güneş Kitabevi, sayfa; 31-47, 1991.
32. Esposito V, Alfonso B, Luca A, et al : Prognostic value of p53 in nonsmall cell lung cancer. Relationship with proliferating cell nuclear antigen and cigarette smoking. *Human Pathol*; 28: 233-7, 1997.
33. Feinstein AR, Gelfman NA, Yesner R, et al : Observer variability in diagnosis of lung cancer. *Rev Resp Dis*; 101: 671, 1970.
34. Fishman AP : Pulmonary disease and disorders. Mc Grow-Hill Company New York; Vol.3, 1988.
35. Fontanini G, Pingitore R, Bigini D, et al : Growth fraction in nonsmall cell lung cancer estimated by proliferating cell nuclear antigen and comparison with Ki-67 labeling and DNA flow cytometry data. *Am J Pathol* 141: 1285-90, 1992.
36. Fontanini G, Macchiarini P, Pepe S, et al : The expression of proliferating cell nuclear antigen in paraffin sections of peripheral, Node-Negative non-Small Cell Lung Cancer. *Cancer*; 70: 1520-27, 1992.
37. Fontanini G, Bigini D, Vignoti S, Macchiarini R : p53 expression in nonsmall cell lung cancer. Clinical and biological correlation. *Anticancer Research*; 13: 737-42, 1993.
38. Fontanini G, Vignoti S, Bigini D, et al : Bcl-2 protein a prognostic factor inversely correlated to p53 in nonsmall cell lung cancer. *Br J Cancer*; 71: 1003-7, 1995.
39. Foot NC : The identification of types of pulmonary cancer in cytology smears. *Am J Pathol*; 28: 962-3, 1952.
40. Frank AL : Epidemiology of lung cancer: Thoracic surgery. Eds. J Roth, J Ructersall, T Weisburger. Philadelphia WB Saunders Co.; 1989.
41. Fujino M, Dosaka-Akito H, Harada M, et al : Prognostic significance of p53 and ras p21 expression in nonsmall cell lung cancer. *Cancer*; 76: 2457-63, 1995.

42. Goffman TE, Hassinger DD, Mulvihill JJ : Familial respiratory tract cancer, opportunities for research and prevention. *JAMA*; 247: 1020, 1982.
43. Gorgoulis VG, Rassidakis GZ, Karameris AM, et al: Immunohistochemical and molecular evaluation of the mdm-2 gene product in bronchogenic carcinoma. *Mod Pathol*; 9(5): 544-54, 1996.
44. Gorgoulis VG, Zoumpoulis V, Rassidakis GC : A molecular and immunohistochemical study of the MDM2 protein isoforms and p53 gene product in bronchogenic carcinoma. *J Pathol*; 180: 129-37, 1996.
45. Gould VE, Warren WH : Epithelial neoplasms of the lung. In: Roth Ja, Ruckdeschel JC, Weisenburger TH, eds. *Thoracic Oncology*. Philadelphia, WB Saunders; 77-93, 1989.
46. Guinne DG, Travis WD, Trivers GE, et al : Gender comparisons in human lung cancer analysis of p53 mutations anti p53 serum antibodies and cerb B-2 expression. *Carcinogenesis*; 16: 993-1002, 1995.
47. Hall PA, Levison DA, Woods AL : Proliferating cell nuclear antigen (PCNA) immunolocalization with evidence of deregulated expression in some neoplasms. *J Pathol*; 162: 285-94, 1990.
48. Helmuth NA, Strate M : Squamous carcinoma of the lung in a nonirradiated nonsmoking patient with juvenile laryngotracheal papillomatosis. *Am J Surg Pathol* 11: 543-50, 1987.
49. Higashiyama M, Doi O, Yokouchi H, et al : P53 immunostaining in combined type small cell lung cancer Brief report. *APMIS*; 103: 477-80, 1995.
50. Hollestein M, Sidronsky D, Vogelstein B : P53 mutations in human cancers. *Science*; 253: 49-53, 1991.
51. Holmes EC, Livingston R, Turrisi A : Neoplasms of the thorax. *Cancer Medicine*, Eds JF Holland, E Frei, RC Bast, PW Kufe, DL Morton, RR Weichselboum. Philadelphia, Lea and Febiger, 1993.
52. Humphrey EW, Ewing SL, Wrigley JU, Northrup WFIII, et al : The production the malignant tumors of the lung and pleura in dogs from intratracheal asbestos insillation and cigarette smoking. *Cancer* 47: 1994-9, 1981.
53. Ihde D : Chemotherapy of lung cancer. *N Engl J Med*; 327: 1434-41, 1992.
54. Irie K, Ishida H, Furukawa T, et al : Clinicopathological study on primary lung cancer-immunohistochemical expression of p53 suppressor gene and bcl-2 oncogene in relation to prognosis.

55. Jiarig Y, He AG, Dai XC : The immunohistochemical study of p53 protein in primary lung cancer. *Chung-Hua-Chieh-Ho-Ho-Hu-Hsi-Tsa-Chih*; 17: 45-6, 63, 1994.
56. Johnson KE : *Histology and cell biology*. Williams & Wilkins Baltimore, Maryland, sayfa; 199-210, 1991.
57. Kabat GC and Wynder EL : Lung cancer in nonsmokers. *Cancer*; 53: 1214-21, 1984.
58. Kaklamanis L, Gatler KC, Mortensen N, et al : p53 expression in colorectal adenomas. *Am J Pathol*; 142: 87-93, 1993.
59. Kanser bildirimlerinin değerlendirilmesi. 1991-1992 TC Sağlık Bakanlığı Kanser Savaş Daire Başkanlığı, Yayın No: 552, Ankara.
60. Karaüzüm Berker S : Akciğer karsinomlarından kurulan doku kültürlerinde sitogenetik çalışmalar. Doktora tezi, TC Akdeniz Ü Sağlık Bilimleri Enstitüsü, Tıbbi Biyoloji Anabilim Dalı, Antalya, 1995.
61. Kato Y, Ferguson TB, Bemett DE, Burfora H : Oat cell carcinoma of the lung. A review of 138 cases. *Cancer*; 23: 517-24, 1969.
62. Kawai T, Suzuki M, Kono S, et al : Proliferating cell nuclear antigen and Ki-67 in lung carcinoma. *Cancer*; 74: 2468-75, 1994.
63. Kemeny M, Block LR, Braun DW Jr, Martin N : Results of surgical treatment of carcinoma the lung stage and cell type. *Surg Gynecol Obstet*; 147: 865-71, 1978.
64. Kirsh MM, Rotman H, Argenta L, et al : Carcinoma of the lung results of treatment one ten years. *Ann Thorac Surg*; 21: 371-7, 1976.
65. Kissane JM, Kuhn C, Askin FB : *Anderson's Pathology*. The CV Mosby Company 1990, 9th Edition, Volume One, p.920-1046.
66. Kodama T, Shimasota Y, Koide T, Watanabe S, et al : Endobronchial polipoid adenocarcinoma of the lung. Histopathological and ultrastructural studies of five cases. *Am J Surg Pathol* 8: 845-54, 1984.
67. Kodama T, Shimasato Y, Koide T, et al : Large cell carcinoma of the lung. Ultrastructural immunohistochemical studies. *Jpn J Clin Oncol*; 15: 431-41, 1985.
68. Korkolopoulou P, Oates J, Crocker J : p53 expression in oat and nonoat small cell lung carcinomas : Correlations with proliferating cell nuclear antigen. *J Clin Pathol*; 46: 1093-6, 1993.
69. Kratikonat P, Deshazo RD, Banks DE, Chapman Y : Cytotoxic cell function in bronchogenic carcinoma.
70. Kreyberg L : *Histological lung cancer types*. Oslo University Press and Acta Pathol Microbiol Scand; 157, Oslo 1962.

71. Kreyberg L : Main histological types of primary epithelial lung tumours. *Br J Cancer* 15: 206-10, 1961.
72. Kreyberg L : One hundred consecutive primary epithelial lung tumors. *Br J Cancer*; 6: 112-9, 1952.
73. Kwa HB, Michalides RJ, Dijkman JH, et al : The prognostic value of NCAM, p53, and cyclin D1 in resected nonsmall cell lung cancer. *Lung Cancer*; 14: 207-17, 1996.
74. Lane P : p53 guardian of the genome. *Nature*; 39: 486-87, 1992.
75. Lane P : p53 guardian of the genome. *Nature* 358; 15-16, 1992.
76. Law MR, Henk JM, Lennox SC, et al : Value of radiotherapy for tumour on the bronchial stump after resection for bronchial carcinoma. *Thorax*; 37: 490-9, 1982.
77. Lee LS, Ro JY, Sahin AA, et al : Expression of blood-group antigen A: a favorable prognostic factor in nonsmall cell lung cancer. *N Engl J Med*; 324: 1084-1090, 1991.
78. Lee JS, Yoon A, Kalapurakal SK, et al : Expression of p53 oncoprotein in nonsmall cell lung cancer : a favorable prognostic factor. *J Clin Oncol*; 13: 1893-903, 1995.
79. Levesque MA, Tadross L, Diamandis EP, D'Costa M : Comparison of immunofluorometry and immunohistochemistry for the detection of p53 protein in lung cancer specimens. *Am J Clin Pathol*; 107: 308-16, 1997.
80. Levine AJ, Momand J, Finlay CA : The p53 suppressor gene. *Nature*; 351: 453-6, 1991.
81. Linden MD, Ma CK, Kubus J, et al : Ki-67 and proliferating cell nuclear antigen tumor proliferative indices in DNA diploid colorectal adenomas. *Am J Clin Pathol*; 100: 206-12, 1993.
82. Linden MD, Torres FX, Kubus J, Zaibo RJ : Clinical application of morfologic and immunocytochemical assesment of cell proliferation. *Am J Clin Pathol* : 162: 285-94, 1990.
83. Lipford EH, Eggleston JC, Killemeoe KD, et al : Prognostic factors in surgically resected limited stage, nonsmall cell of the lung. *Am J Surg Pathol*; 8: 357-65, 1984.
84. Loeb LA, Ernster VL, Warner KE, et al : Smoking and lung cancer. An over View. *Cancer Res* 44: 5940-58, 1984.
85. Lubin R, Schlichtholz B, Bengoufa D, et al : Analysis of p53 antibodies unpatients with various cancers define B cell epitopes of human p53. Distribution on primary structure and exposure on protein surface. *Cancer Res*; 53: 5872-6, 1993.

86. Lung Cancer Study Group : Effects of postoperative mediastinal radiation on completely resected Stage II and Stage III epidermoid cancer of the lung. *N Engl J Med*; 315: 1377-81, 1986.
87. Madri JA and Carter D : Scar cancers of the lung origin and significance. *Human Pathol* 15: 625, 1984.
88. Matthews MJ : Morphologic classification of bronchogenic carcinoma. *Cancer Chemother Rep*; 4: 299, 1973.
89. McBride OW, Merry D, Givol D : The gene for human p53 cellular tumor antigen is located on chromosome 17 short arm. (17 p 13) *Proc Natl Acad Sci USA* ; 83: 130-4, 1986.
90. McLaren R, Kuzu I, Dunnill M, et al : The relation of p53 immunostaining to survival in carcinoma of the lung. *Br J Cancer*; 66: 735-8, 1992.
91. Melhem MF, Law JC, el-Ashmawy L, et al : Assessment of sensitivity and specificity of immunohistochemical staining of p53 in lung and head and neck cancers. *Am J Pathol*; 146: 1170-77, 1995.
92. Memiş L : Akciğer adenokarsinomları. *Patoloji Bülteni*; 13(2): 5-7, 1996.
93. Meyer EC, Liebow AA : Relationship of interstisyal pneumonia honeycombing and atypical epithelial proliferation to cancer of the lung. *Cancer* 18: 322-51, 1965.
94. Miller C, Koeffler HP : p53 mutation in human cancer. *Leukemia* 7 (suppl.29): 518-21, 1993.
95. Miller C, Mohandas T, Wolf D, et al : Human p53 localized to short arm chromosome 17. *Nature* 19; 783-4, 1986.
96. Miller RR : Bronchioalveolar cell adenomas. *Am J Surg Pathol* 14: 904-12, 1990.
97. Mitsudomi T, Oyama T, Nishida K, et al : P53 nuclear immunostaining and gene mutations in nonsmall cell lung cancer and their effects in patients survival. *Ann Oncol*; 6 suppl 3: 9-13, 1995.
98. Miyake M, Taki T, Mitomi S, Hakomori S : Correlation of expression of H/LEy/LEb antigens with survival in patients with carcinoma of the lung. *N Engl J Med*; 327-14-8, 1992.
99. Morkve O, Halvorsen O, Sljaerven R, et al : Prognostic significance of p53 protein expression and DNA ploidy in surgical treated nonsmall cell lung. *Carcinomas Anticancer Res*; 13: 571-8, 1993.
100. Nakanishi K : Alveolar epithelial hyperplasia and adenocarcinoma of the lung. *Arch Pathol Lab Med* 114: 363-8, 1990.

101. Nakayama H, Noguchi M, Tsuchiya R, Kodama T, et al: Clonal growth of atypical adenomatous hyperplasia of the lung. *In situ* fluorometric analysis of nuclear DNA content. *Mod Pathol* 3: 314-320, 1990.
102. Nakayama T, et al : Cigarette smoke induces DNA singlestrand breaks in human cells. *Nature* 314: 462, 1985.
103. Nishio M, Koshikawa T, Kuroishi T, et al: Prognostic significance of abnormal p53 accumulation in primary resectic nonsmall cell lung cancer. *J Clin Oncol*; 497-502, 1996.
104. Nuorva K, Soini Y, Kamel D, et al : Concurrent p53 expression in bronchial dysplasias and squamous cell lung carcinomas. *Am J Pathol*; 142: 725-32, 1993.
105. Ooi WL, Elston RC, Chon W, et al : Increased familial risk for lung cancers. *J Natl cancer Inst*; 76: 217, 1986.
106. Ottavio L, Chang CD, Rizzo MG, et al : Importance of introns in the growth regulation of mRNA levels of the proliferating cell nuclear gene. *Mol Cell Biol*; 10: 303-9, 1990.
107. Passlick B, Izbicki JR, Haussinger K, et al : Immunohistochemical detection of p53 protein is not associated with a poor prognosis in non small cell lung cancer. *J Thorac Cardiovasc Surg*; 109: 1205-11, 1995.
108. Pastorino U, Berrino F, Gervasio A, Pesenti V, et al : Proportion of lung cancers due to occupational exposure. *Int J Cancer* 33: 231-7, 1984.
109. Patel AM, Dunn WF, Trastek VF: Staging system of lung cancer. *Maya Clin Proc*; 68: 475-82, 1993.
110. Peters EJ, Morice R, Benner SE, Lippman S, et al : Squamous metaplasia of the bronchial mucosa and its relationship to smoking. *Chest* 103: 1429-32, 1993.
111. Piehler JM, Pairolero PC, Weiland LH : Bronchogenic carcinoma with chest wall invasion factors affecting survival following en bioc resection. *Ann Thorac Surg*; 34: 684-91, 1982.
112. Quinlan DC, Davidson AG, Summers CL, et al : Accumulation of p53 protein correlation with a poor prognosis in human lung cancer. *cancer Res*; 52: 4828-31, 1992.
113. Robins SL, Cotran RS, Kumar V : *Pathologic Basis of Disease*. WB Saunders Company, p.673-734, 1996.
114. Rosai J : *Ackerman's Surgical Pathology*. Eighth edition. The CV Mosby Company; p:338-434, 1996.
115. Rosell R, Gomez-Codina J, camps C, et al : A randomized trial comparing preoperative chemotherapy plus surgery with surgery

- alane in patients with non-small-cell lung cancer. *N Engl J Med*; 330: 153-8, 1994.
116. Rosen ST, Aisner J, Makuch RW, et al : Carcinomatous leptomeningitis in small cell lung cancer. A clinicopathologic review of the National Cancer Institute Experience *Medicine*; 61: 45-53, 1982.
 117. Rosenthal SA, Curran WJ : The significance of histology in nonsmall cell lung cancer. *Cancer Treat Rev* 17: 409-25, 1990.
 118. Saccomanno E, Archer VE, Saunders RP, et al : Early incidens of cancer risk among uranium miners with reference to modifying factors. *Ann N.Y.Acad Sci*; 271: 239, 1976.
 119. Saldana MJ : Pathology of pulmonary disease. JB Lippincot Company, Philadilphia; p:532, 1994.
 120. Shimosato Y : Lung cancer : Its histogenesis, differantation and prognostic factors. *Trans Soc Pathol Jpn*; 29-57,1983.
 121. Shimosato Y : Lung Cancer : Its histogenesis, differentiation and prognostic factors. *Trans Soc Pathol Jpn* 72: 29-57, 1987.
 122. Shimosato Y, Masimoto T, Kodamo T, et al : Prognostic implications of fibrotic focus (scar) in small peripheral lung cancers. *Am J Surg Pathol*; 4: 365-73, 1980.
 123. Sikl H : The present status of knowledge about the Jachymov disease (cancer of the lungs in the miner of the radium mines. *J Acta Un Int Cancer* 6: 1366-75, 1950.
 124. Skillrud DM, Offora KP, Miller RD : Higher risk of lung cancer in chronic obstuctive pulmonary disease. A prospective matched, controlled study. *Ann Intern Med*; 105: 503, 1986.
 125. Soussi T, Caron C, May P : Structural aspects of the p53 protein in relation to gene evaluation. *Oncogene* 5; 945-52, 1990.
 126. Söylemezoğlu F, Ayhan A : Tümör prognozunda hücre proliferasyonunun morfolojik ve immünohistokimyasal olarak değerlendirilmesi. *Patoloji Bülteni*; 12(2): 66-9, 1995.
 127. Spandidos DA, Lilaglau T, Field JK : Prognestic significance of oncogenes and tumor. *Suppressor Genes in Human Malignancy Stern Cell*; 11: 194-198, 1993.
 128. Sprensen HR, Lung C, Alstrup P : Survival in small cell lung carcinoma after surgery. *Thorax*; 41: 479-82,1986.
 129. Sternberg SS : Diagnostic Surgical Pathology. Pulmonary Neoplasm Chapter 26, Yukio Shimasato, Vol.1, First ed., p: 1045-93.
 130. Subelirer SJ, Wilson RA : Lung cancer in patients younger than 40 years of age. *Cancer* 67: 1436-8, 1991.

131. Suziki H, Takahashi T, Kuroishi T, et al : p53 mutations in nonsmall cell lung cancer in Japan : associated between mutations and smoking. *Cancer Res*; 52: 734-6, 1992.
132. Szabo I, Sepp R, Nakamoto K, et al : Human papillomavirus hot found insquamous and large cell lung carcinomas by polymerase chain reaction. *Cancer* 73: 2740-44, 1994.
133. Talcott JA, Thurber WA, Kantor AF, et al : Asbestos associated diseases in a cohort of cigarette, filter workers. *N Eng J Med*; 321: 1220, 1989.
134. Temeck EK, Fleinger BJ, Martini N : A retrospective analysis of 10 year survivals from carcinoma of the lung. *Cancer*; 53: 10405-8, 1984.
135. Top B, Mooi WJ, Klaver SG, et al : Comparative analysis of p53 gene mutations and protein accumulation in human non-small cell lung cancer. *Int J Cancer*; 64: 83-91, 1995.
136. Treasure T, BelcherJR : Prognostic of peripheral lung tumours related to size of the primary. *Thorax*; 36: 5-8, 1981.
137. Vogelstein B, Kinzler KW : p53 function and dysfunction. *Cell*; 70: 523-6, 1992.
138. Wells W: Lung cancer. Reprinted from concepts in *Cancer Medicine* : 417-35, 1982.
139. WHO Histological typing of the lung tumors. *Am J Clin Pathol*; 77: 123, 1982.
140. World Health Organization histological typing of lung tumors. Geneva, 1967.
141. Wiethage T, Voss B, Müller KM : P53 accumulation and proliferating cell nuclear antigen expression in human lung cancer. *J Cancer Res Clin Oncol*; 121; 371-7, 1995.
142. Yesner R : Observer variability and reability in lung cancer diagnosis. *Cancer Chemoter Res*; 4: 55, 1973.
143. Yoneda K : Scar carcinomas of the lung in a histoplasmosis endemic area. *Cancer* 67: 164-8, 1990.
144. Zheng J, Shu Q, Li ZH, et al : Patterns of p53 mutations in squamous cell carcinoma of the lung. Acquisition at a lematively early age. *Am J Pathol* 145: 1444-9, 1994.

AKDENIZ ÜNİVERSİTESİ
MERKEZ KÜTÜPHANESİ