

T.C.
AKDENİZ ÜNİVERSİTESİ
DİŐ HEKİMLİĐİ FAKÜLTESİ
ORTODONTİ ANABİLİM DALI

**FARKLI TİPTEKİ HIZLI ÜST ÇENE GENİŐLETME
APAREYLERİNİN İSKELETSEL VE
DENTOALVEOLAR YAPILARA OLAN ETKİLERİNİN
DEĐERLENDİRİLMESİ**

Dt. Emel EKER

DİŐ HEKİMLİĐİNDE UZMANLIK TEZİ

DANIŐMAN
Dr.ÖĐr. Üyesi Esra BOLAT

2019-ANTALYA

**T.C.
AKDENİZ ÜNİVERSİTESİ
DİŐ HEKİMLİĐİ FAKÜLTESİ
ORTODONTİ ANABİLİM DALI**

**FARKLI TİPTEKİ HIZLI ÜST ÇENE GENİŐLETME
APAREYLERİNİN İSKELETSEL VE
DENTOALVEOLAR YAPILARA OLAN ETKİLERİNİN
DEĐERLENDİRİLMESİ**

Dt. Emel EKER

DİŐ HEKİMLİĐİNDE UZMANLIK TEZİ

**DANIŐMAN
Dr.ÖĐr. Üyesi Esra BOLAT**

2019-ANTALYA

ONAY SAYFASI

(Adayın Adı-SOYADI) tarafından sunulan bu çalışma jürimiz tarafından **oy birliđi/oy çokluđu** ile..... Anabilim Dalında Uzmanlık Tezi olarak kabul edilmiştir. .../...../.....

İmza

Üye :
.....
(Ünvanı, Adı Soyadı) (Üniversite)

Üye :
.....
(Ünvanı, Adı Soyadı) (Üniversite)

Üye :
.....
(Ünvanı, Adı Soyadı) (Üniversite)

Bu tez,/...../..... tarih ve/..... sayılı Yönetim Kurulu kararıyla belirlenen ve yukarıda imzaları bulunan jüri üyeleri tarafından kabul edilmiştir.

Diş Hekimliđi Fakültesi Kurum Yöneticisi

ETİK BEYAN

Bu tez çalışmasının kendi çalışmam olduğunu, tezin planlanmasından yazımına kadar bütün safhalarda etik dışı davranışımın olmadığını, bu tezdeki bütün bilgileri akademik ve etik kurallar içinde elde ettiğimi, bu tez çalışmasıyla elde edilmeyen bütün bilgi ve yorumlara kaynak gösterdiğimi ve bu kaynakları da kaynaklar listesine aldığımı beyan ederim.

Aday

Emel EKER

İmza

Tez Danışmanı

Dr. Öğr. Üyesi Esra BOLAT

İmza

İTHAF

Uzmanlık tezimi, diř hekim olmama vesile olan
canım dedem Hayri ÖZKIDIK'a ithaf ediyorum.

TEŞEKKÜR

Uzmanlık eğitimim ve tez çalışmam süresince benden desteğini ve yardımını hiçbir zaman esirgemeyen değerli canım hocam ve tez danışmanım Sayın Dr. Öğr. Üyesi Esra BOLAT'a

Asistanlığım süresince üzerimde emeği geçen bilgi ve tecrübeleriyle bana rehber olan değerli hocam Sayın Doç. Dr. Elçin ESENLIK'e, tez jürisinde yer alan değerli hocam Sayın Prof. Dr. Erhan ÖZDİLER'e

Her zaman zekasına ve hayat görüşüne hayran olduğum canım babam Sait EKER'e, neşesi ve sabırıyla her zaman hayatımın ışığı olan canım annem Hale EKER'e, kardeş olmanın büyük bir şans olduğunu kanıtlayan canım abim Emre EKER'e ve canım ablam Nur Ölçmener EKER'e ve meleğim canım yiğenim Ece EKER'e

Uzmanlığım boyunca tanıdığım ve hiçbirini unutmayacağım hastalarım

Uzmanlık eğitimi sayesinde tanıdığım, çok şey paylaştığım, en zor anlarımda desteklerini hiçbir zaman desteğini esirgemeyen, dostluğun ne kadar kıymetli olduğunu bana hissettiren Merve KARA ÖZKAYA'ya, Selin ALPAĞAN ÖZDEMİR'e, Ece BAY CAN'a, Fatih BAYIR'a, M. Hilmi BÜYÜKÇAVUŞ'a, Mustafa YILDIRIM'a ve Semih KORANA'ya

Akdeniz Üniversitesi Diş Hekimliği Fakültesindeki uzmanlık eğitimim boyunca beraber çalışmaktan zevk aldığım diğer tüm asistan arkadaşlarıma

Asistanlığım süresince benim kahrımı çeken bölüm personelimizden canım ablalarım Hacer YUMAK, Fatma ALTAN ve Esra KARAOĞLU'na

sonsuz teşekkürlerimi sunarım.....

Emel EKER

ÖZET

Farklı Tipteki Hızlı Üst Çene Genişletme Apareylerinin İskeletsel Ve Dentoalveolar Yapılara Olan Etkilerinin Değerlendirilmesi

Amaç: Bu çalışmanın amacı; farklı tipteki hızlı üst çene genişletme apareylerinin iskeletsel ve dentoalveolar etkilerini incelemektir.

Yöntem: Akdeniz Üniversitesi Diş Hekimliği Fakültesi Ortodonti Anabilim Dalı'nda tedavileri tamamlanmış olan ve çalışma kriterlerine uyan 60 hasta kaydı çalışmamıza dahil edildi. Ortodontik tedavilerinde kullanılan HÜÇG apareyi çeşidine göre 60 hasta üç gruba ayrıldı. Birinci grubu Full Cap Splint apareyi, ikinci grubu Mc Namara apareyi ve üçüncü grubu Fan Tipi apareyi ile hızlı üst çene genişletmesi yapılmış ve ortodontik tedavisi tamamlanmış hastalar oluşturmaktadır. Retrospektif çalışmamızda, HÜÇG'nin farklı aparey tiplerine göre iskeletsel ve dentoalveolar etkilerini gruplar arasında karşılaştırmak için tedavi öncesi ve retansiyon sonrasına ait lateral sefalometrik radyografiler ve dijital model kayıtları üzerinde analizler yapıldı.

Bulgular: Gruplar kronolojik yaş, cinsiyet dağılımı, başlangıç sefalometrik ve model ölçüm değerleri açısından benzer bulundu. Üç grupta da parametrelerde istatistiksel olarak benzer değişimler görüldü. Grupların hepsinde maksilla ve mandibula ileri ve aşağı yönde rotasyon yaptı, buna bağlı olarak da grupların hepsinde vertikal parametrelerde artışlar saptandı. Full Cap Splint grubunda üst kesici dişlerde daha fazla protrüzyon tespit edildi. Fan Tipi grubunda üst kaninler arası genişlik, molarlar arası genişlikten daha fazla bulundu. Alt premolarlar arası genişlik grupların hepsinde artış gösterdi.

Sonuç: Full Cap Splint, Mc Namara ve Fan Tipi apareylerinin iskeletsel ve dentoalveolar etkileri benzer bulunmuştur.

Anahtar Kelimeler: HÜÇG, Full Cap Splint, Mc Namara, Fan Tipi

ABSTRACT

Evaluation of the Effects of Different Types of Rapid Maxillary Expansion Appliances on Skeletal and Dentoalveolar Structures

Objective: The aim of this study was to investigate the skeletal and dentoalveolar effects of different types of rapid maxillary expansion appliances.

Method: 60 patients complying with our research criteria were selected from the archive records of the Department of Orthodontics, Faculty of Dentistry, Akdeniz University. Sixty patients were divided into three groups according to the type of rapid maxillary appliances used in expansion therapies. The first group consisted of patients with Full Cap Splint, the second group with Mc Namara appliance and the third group with Fan Type appliance, treated rapid maxillary expansion and completed their orthodontic treatment. In our retrospective study to compare the skeletal and dentoalveolar effects of different RME appliance types, lateral cephalometric radiographs and digital model recordings of pretreatment and postretention period were analyzed between groups.

Results: The groups were similar in terms of chronological age, gender distribution, initial cephalometric and model measurements. Similar effects were found in three groups without statistically significant differences. In all of the groups, maxilla and mandible were rotated in the forward and downward direction, and consequently, there was an increase in vertical parameters in all groups. In the Full Cap Splint group, more protrusions were detected in the upper incisors. In the Fan Type group, the upper intercanine width was found to be higher than the molar width. Lower premolar width was increased in all groups.

Conclusion: The skeletal and dentoalveolar effects of Full Cap Splint, Mc Namara and Fan Type appliances were similar.

Key words: RME, Full Cap Splint, Mc Namara, Fan Type

İÇİNDEKİLER

ÖZET	i
ABSTRACT	ii
İÇİNDEKİLER	iii
SİMGELER ve KISALTMALAR DİZİNİ	v
ŞEKİLLER DİZİNİ	vi
TABLolar DİZİNİ	vii
1. GİRİŞ	1
2. GENEL BİLGİLER	3
2.1. Posterior Çapraz Kapanış	3
2.1.1. Tanımı	3
2.1.2. Sınıflandırma.....	4
2.1.3. Görülme Sıklığı.....	6
2.1.4. Etiyoloji.....	6
2.1.5. Posterior Çapraz Kapanış Tedavisi	10
3. GEREÇ VE YÖNTEM	35
3.1. Bireylerin Seçimi ve Grupların Oluşturulması.....	35
3.2. Aparentlerin Yapımı ve Uygulanması.....	37
3.3. Lateral Sefalometrik Radyografilerin Değerlendirilmesi.....	38
3.3.1. Lateral Sefalometrik Radyografilerde Kullanılan Referans Noktalar.....	39
3.3.2. Lateral Sefalometrik Radyografilerde Kullanılan Referans Düzlemler...	42
3.3.3. Lateral Sefalometrik Radyografilerde Yapılan Maksiller Ölçümler.....	43
3.3.4. Lateral Sefalometrik Radyografilerde Yapılan Mandibular Ölçümler	44
3.3.5. Lateral Sefalometrik Radyografilerde Yapılan Maksillomandibular Ölçümler.....	46
3.3.6. Lateral Sefalometrik Radyografilerde Yapılan Vertikal Ölçümler	47
3.3.7. Lateral Sefalometrik Radyografilerde Yapılan Dentoalveolar Ölçümler	48
3.4. Dijital Model Analizleri	50
3.4.1. Üst Çene Dijital Model Analizinde Kullanılan Noktalar	51
3.4.2. Üst Çene Dijital Model Analizinde Yapılan Ölçümler	52
3.4.3. Alt Çene Dijital Model Analizinde Kullanılan Noktalar	55
3.4.4. Alt Çene Dijital Model Analizinde Yapılan Ölçümler	56
3.5. İstatistiksel Değerlendirme.....	58

4. BULGULAR	59
4.1. Metot Hatasının Değerlendirilmesi	59
4.2. Tedavi Gruplarının Cinsiyet, Yaş, Genişletme Miktarı, Gözlem Süreleri Dağılımları	60
4.3. Tedavi Gruplarının Başlangıç Lateral Sefalometrik ve Dijital Model Ölçülerinin Karşılaştırılması	61
4.4. Lateral Sefalometrik Radyografi Ölçülerinde Tedaviyle Oluşan Değişiklikler	63
4.4.1. Maksiller Ölçümlerde Tedaviyle Oluşan Değişiklikler	63
4.4.2. Mandibular Ölçümlerde Tedaviyle Oluşan Değişiklikler	64
4.4.3. Maksillomandibuler Ölçümlerde Tedaviyle Oluşan Değişiklikler	64
4.4.4. Vertikal Ölçümlerde Tedaviyle Oluşan Değişiklikler.....	64
4.4.5. Dentoalveolar Ölçümlerde Tedaviyle Oluşan Değişiklikler	65
4.5. Model Ölçülerinde Tedaviyle Oluşan Değişiklikler	65
4.5.1. Üst Çen Model Ölçülerinde Tedaviyle Oluşan Değişiklikler	66
4.5.2. Alt Çene Model Ölçülerinde Tedaviyle Oluşan Değişiklikler.....	66
4.6. Lateral Sefalometrik Radyografi Ölçülerinde Tedaviyle Oluşan Değişikliklerin Gruplar Arası Karşılaştırılması	71
4.7. Tedavi Gruplarında Dijital Model Ölçülerinde Tedaviyle Oluşan Değişikliklerin Karşılaştırılması	74
5. TARTIŞMA	75
6. SONUÇ ve ÖNERİLER	93
KAYNAKLAR	95
EKLER	116
Ek 1.Etik Kurul Kararı.....	
Ek 2. Taahhütname.....	
ÖZGEÇMİŞ	119

SİMGELER ve KISALTMALAR DİZİNİ

HÜÇG	Hızlı Üst Çene Genişletmesi
3B	3 Boyutlu
ark	Arkadaşları
mm	Milimetre
n	Birey sayısı
Ort	Ortalama
Ss	Standart sapma
p	Önem düzeyi
r	Korelasyon katsayısı
°	Derece
%	Yüzde
⊥	Dik uzaklığı
<	Küçüktür
±	Artı ve eksi
SPSS	Statistical Package for the Social Sciences

ŞEKİLLER DİZİNİ

	Sayfa
Şekil 3.1. Çalışma akış diyagramı	36
Şekil 3.2. Kliniğimizde uygulanan akrilik kaplı Full Cap Splint HÜÇG apareyi	37
Şekil 3.3. Kliniğimizde uygulanan akrilik kaplı Mc Namara HÜÇG apareyi	38
Şekil 3.4. Kliniğimizde uygulanan akrilik kaplı Fan tipi HÜÇG apareyi	38
Şekil 3.5. Dolphin Programı ile yapılan çizim görüntüsü	39
Şekil 3.6. Lateral sefalometrik radyografide kullanılan referans noktalar	41
Şekil 3.7. Lateral sefalometrik radyografilerde kullanılan referans düzlemler	43
Şekil 3.8. Lateral sefalometrik radyografilerde kullanılan maksiller ölçümler	44
Şekil 3.9. Lateral sefalometrik radyografilerde kullanılan mandibuler ölçümler	45
Şekil 3.10. Lateral sefalometrik radyografilerde kullanılan maksillomandibuler ölçümler	46
Şekil 3.11. Lateral sefalometrik radyografilerde kullanılan vertikal iskeletsel ölçümler	48
Şekil 3.12. Lateral sefalometrik radyografilerde kullanılan dentoalveolar ölçümler	49
Şekil 3.13. 3B D700 dijital lazer cihazı	50
Şekil 3.14. Üst çene model değerlendirilmesinde kullanılan noktalar	52
Şekil 3.15. Üst çene dijital model analizinde transversal düzlemde yapılan ölçümler	53
Şekil 3.16. Üst çene dijital model analizinde frontal düzlemde yapılan ölçümler I (Ü6İ, Ü5İ, Ü4İ)	54
Şekil 3.17. Üst çene dijital model değerlendirilmesinde frontal düzlemde yapılan ölçümler II (ÜDDe)	54
Şekil 3.18. Üst çene dijital model değerlendirilmesinde frontal düzlemde yapılan ölçümler III (ÜDA)	55
Şekil 3.19. Alt çene dijital model değerlendirilmesinde kullanılan referans noktalar	56
Şekil 3.20. Alt çene dijital model değerlendirilmesinde transversal düzlemde yapılan ölçümler	57
Şekil 3.21. Alt çene dijital model değerlendirilmesinde sagittal düzlemdeki spee eğrisi ölçümü	57

TABLULAR DİZİNİ

	Sayfa
Tablo 4.1. Metot hatasının değerlendirilmesi	59
Tablo 4.2. Çalışma gruplarının kronolojik yaş ve cinsiyete göre dağılımının değerlendirilmesi	60
Tablo 4.3. Gruplardaki bireylerin genişletme miktarlarının, aktif genişletme sürelerinin ve retansiyon sürelerinin değerlendirilmesi	60
Tablo 4.4. Tedavi başlangıcı lateral sefalometrik ölçümlerin gruplar arası karşılaştırılması	61
Tablo 4.5. Tedavi başlangıcı dijital model ölçümlerinin gruplar arası karşılaştırılması	62
Tablo 4.6. Lateral sefalometrik radyografi ölçümlerinde HÜÇG tedavisi ile meydana gelen değişikliklerin grup içi değerlendirilmesi	67
Tablo 4.7. Dijital Model ölçümlerinde HÜÇG tedavisi ile meydana gelen değişikliklerin grup içi değerlendirilmesi	70
Tablo 4.8. Lateral sefalometrik ölçümlerde tedavi ile meydana gelen değişikliklerin (T1-T0) gruplar arası karşılaştırması	72
Tablo 4.9. Dijital model ölçümlerinde tedavi ile meydana gelen değişikliklerin (T1-T0) gruplar arası karşılaştırması	74

1. GİRİŞ

Dentofasiyal komplekste ortodontik anomaliler; sagittal, vertikal ve transversal yönde çevresel, fonksiyonel ve genetik sebeplere bağlı olarak gelişebilmektedir. Çapraz kapanış, dentoalveolar bölgenin posteriorunda en sık karşılaşılan transversal yön anomalilerinden birisi olduğu bilinmektedir.⁽¹⁾ Çapraz kapanış iskeletsel veya dişsel sebeplerden ötürü tek (unilateral) veya çift taraflı (bilateral), tüm dişlerde, bir grup diş yada tek bir dişte gözlenebilmektedir.⁽¹⁾

Posterior çapraz kapanış; kanin, premolar ve molar bölgesinde maksiller dişlerin bukkal tüberkülleri ile mandibuler dişlerin bukkal tüberküllerinin lingual kısmının temas etmesiyle karakterize bir malokluzyon olarak tanımlanmaktadır.⁽²⁾

Dar üst çene dental arkını ve/veya apikal kemik kaidesini genişletebilmek için median palatal suturun açılma hızına göre üst çene genişletmesi; yavaş, yarı hızlı ve hızlı olarak uygulanabilmektedir.⁽³⁻⁷⁾ Üst çene posterior çapraz kapanışın tedavisinde yaygın olarak kullanılan tedavi yöntemi hızlı üst çene genişletmesi (HÜÇG) dir.⁽⁸⁾ Hızlı üst çene genişletmesinde amaç; ortodontik diş hareketi limitlerini aşan kuvvetler yardımıyla median palatal suturu açarak dişlerde, alveoler yapılarda ve ortopedik hareket sonucu üst çenede transversal genişletmeyi sağlamaktır.⁽⁹⁻¹¹⁾

İlk kez 1860 yılında Emerson C. Angell⁽¹¹⁾ tarafından HÜÇG fikri ortaya atılmıştır. Bu dönemde X ışını henüz bulunmadığından, Angell'in görüşlerine katılanların yanı sıra, bu görüşü kuşkuyla karşılayanlar da olmuştur.⁽¹²⁾ Angell'dan yaklaşık 100 yıl sonra 1960'lı yıllarda Haas'ın çalışmalarıyla, hızlı üst çene genişletme tedavisi uygulanmaya başlanmıştır,⁽¹³⁻¹⁶⁾ ve farklı tipte HÜÇG aygıtları tasarlanmıştır.⁽¹⁷⁻²⁹⁾

1961 yılında Haas,⁽¹³⁾ "akrilik parçalarla doku destekli sabit palatal genişletme aparatı" ismini vermiş olduğu aparey ile üst çeneyi genişletmiştir. Üst 1. küçük azı ve büyük azı dişlere bantlar vasıtasıyla bağlanan, ortada bir genişletme vidası bulunan bu aparey, akrilik parçalarla damağın her iki tarafından da destek almaktadır. Apareyin yapım safhasının daha az laboratuvar işlem gerektirmesi bir avantaj sağlarken; akrilik plağının altında inflamasyon oluşması ise apareyin en sık karşılaşılan dezavantajları arasında yer almaktadır.^(15,30)

Literatürde^(13,17,86,59) HÜÇG tedavisinde kullanılan çok sayıda farklı aparey dizaynı tanımlanmakla birlikte Full cap, Mc Namara ve Fan tipi HÜÇG apareylerinin sıklıkla tercih edildiği bilinmektedir. Full cap splint apareyinin akrilik parçası, üst çenede sürmüş tüm dişlerin okluzal ve vestibüler yüzeylerinin orta üçlüsüne kadar uzanmaktadır. Dişleri anatomik olarak sıkıca sardığı için dişlerdeki devrilmeyi azaltarak aynı zamanda da kök rezobsiyonuna engel olmaktadır.^(59,112)

Mc Namara apareyinde ise sadece üst posterior dişler apareyin akrilik kısmına dahil edilmektedir. Mc Namara Tipi HÜÇG apareyi, özellikle karma dişlenme döneminde ortopedik genişletmeyi sağlamak amacıyla uygulanmaktadır.⁽⁸⁶⁾ yelpaze gibi üst çenenin açılmasına izin veren ve maksillanın sadece ön bölgesini etkileyen "Ragno" ismini verdikleri örümcek şeklinde bir vida yardımıyla üst çenenin genişletmesini sağlayan Fan tipi apareyi, konvansiyonel HÜÇG apareylerinden farklı olarak, üst çene posterior bölgede genişleme olmaksızın yalnızca ön bölgede genişletme yapmaktadır.⁽³¹⁾

Çalışmamızın amacı; farklı hızlı üst çene genişletme aygıtlarının hem maksiller hem de mandibular dentoalveolar yapılar üzerinde etkilerini karşılaştırmalı olarak değerlendirmektir. Başlangıç hipotezimiz “Mc Namara, Full cap ve Fan tipi HÜÇG aygıtlarıyla yapılmış olan tedavilerin, maksiller ve mandibular dentoalveolar yapılara olan etkileri arasında transversal, sagittal ve vertikal açıdan herhangi bir fark yoktur.” şeklindedir.

2. GENEL BİLGİLER

Ortodontinin temel hedefi, stomatognatik sistemde genetik, çevresel veya bunların kombinasyonu sonucu sagittal, vertikal ve transversal yönde oluşmuş düzensizlikleri tedavi etmek, hastalara ideal fonksiyon ve estetiği kazandırmak ve tedavi sonuçlarının kalıcı olmasını sağlamaktır. Kraniyofasiyal sistemde en sık görülen anomalilerden birisi, üst çenenin transversal yetersizliği sonucu oluşan posterior çapraz kapanış olarak belirtilmiştir.⁽¹⁾

İlk defa Hipokrat tarafından tanımlanan üst çene darlığının tedavisi çok uzun yıllar öncesine dayanmaktadır.⁽¹²⁾ Fakat Angell'ın 1860 yılında ortopedik kuvvetler yardımıyla midpalatal suturayı açarak üst çene darlığını tedavi etmesiyle birlikte yeni bir döneme girilmiştir.⁽¹¹⁾

Maksiller darlığın tedavisi amacıyla 1961 yılında Haas,⁽¹³⁾ hızlı üst çene genişletme apareyini tanıtmış ve bu aparey günümüze kadar en sık kullanılan tedavi aracı olmuştur. Daha sonraki yıllarda geliştirilmiş olan birçok üst çene genişletme apareyi ve vida çevirme protokollerinde yapılan modifikasyonlar sonucunda maksiller darlığın farklı durumlarına göre tercih edilebilecek pek çok hızlı üst çene genişletme yöntemi bulunmuştur.

2.1. Posterior Çapraz Kapanış

2.1.1. Tanımı

Normal bir oklüzyonda üst çene, alt çeneyi dengeli bir şekilde bir kutu kapağı gibi örtmektedir ve anteriorda üst çene ve alt çene arasında, doğru overjet ve overbite ilişkisi; posteriorde ise üst dişlerin palatinal tüberkülleriyle alt dişlerin santral fossaları temas halindedir; ayrıca sağlıklı bir eklem ilişkisi de bu oklüzyona eşlik etmektedir.⁽³²⁾

Haas⁽¹⁵⁾ üst çene darlığını, gerçek ve göreceli olmak üzere ikiye ayırmıştır. Gerçek üst çene darlığını, maksiller bukkal diş segmentleri ile birlikte daralmış üst çenenin var olması şeklinde tarif etmiştir. Göreceli üst çene darlığını ise, üst ve alt çenelerin üst yüz yapıları ile karşılaştırıldığında üst çenenin normal boyutta olmasına karşın alt çenenin büyük olması olarak tanımlamıştır.

Çapraz kapanış, dişlerin anormal bukkolingual (labiolingual) ilişkileri için kullanılan bir terimdir.⁽³³⁾ Posterior çapraz kapanış, üst çene posterior dişlerin bukkal tüberküllerinin karşıt alt çene dişlerinin lingual tüberkülleriyle teması olarak tanımlanmıştır.⁽⁴⁾

Transversal yönde üst çene alt çeneye göre daha dar olduğunda posterior bölgede tek yada çift taraflı çapraz kapanış oluşabilmektedir.⁽³⁴⁾ Üst çene diş kavsinin alt çene diş kavsinde göre daha dar olmasından ötürü, alt çene istirahat konumundan maksimum kapanışa geçerken darlık sonucu oluşan erken temaslar nedeniyle laterale doğru kayarak, posterior çapraz kapanış oluşturmaktadır.⁽³⁵⁾ Posterior çapraz kapanış, Moyers⁽³⁶⁾ tarafından dental, kassal ve iskeletsel olarak etiyolojik kaynağına göre sınıflandırılmıştır. Günümüzde ise bu sınıflandırma iskeletsel, dişsel ve fonksiyonel çapraz kapanış olarak revize edilmiştir.⁽³⁷⁾

2.1.2. Sınıflandırma

➤ Dişsel Çapraz Kapanış

Dişsel posterior çapraz kapanış, darlık olmaksızın üst diş kavislerinde dişlerin sadece palatine eğimlenmesiyle karakterize bir anomali ifade edilmektedir.⁽³⁵⁾ Dişsel çapraz kapanışta, alt ve üst çene kapanışa geçerken alt çenede hiçbir deviasyon veya kayma gözlenmemektedir.^(3,38)

➤ İskeletsel Çapraz Kapanış

İskeletsel çapraz kapanış, alt ve üst çene kemik kaideleri arasında transversal yöndeki uyumsuzluktan kaynaklanmaktadır. Bu uyumsuzluk her iki çeneden kaynaklanabileceği gibi yalnızca tek çene kaynaklı da olabilir. Oluşabilecek kombinasyonlar şu şekildedir.⁽³²⁾

1. Dar üst çene, normal alt çene
2. Normal üst çene, geniş alt çene
3. Dar üst çene, geniş alt çene.

İskeletsel çapraz kapanış, hem istirahat konumundan hem de sentrik oklüzyondan kapanışa geçerken alt çenede herhangi bir kayma oluşmadan çapraz kapanışın görülmesi olarak tanımlanmaktadır.^(32,38)

Tek taraflı iskeletsel posterior çapraz kapanış, üst çenedeki posterior dişlerin kemik kaidesiyle birlikte tek taraflı olarak, alt çene posterior dişlerine göre daha lingualde konumlanması şeklinde tanımlanmaktadır. Çene asimetrisi veya dental ark içi asimetri de tek taraflı iskeletsel çapraz kapanışa neden olabilmektedir.⁽³⁾

Çift taraflı iskeletsel posterior çapraz kapanışta süt, karma ve daimî dişlenme dönemlerinin herhangi birinde, çift taraflı olarak kemik kaidesiyle beraber üst çene posterior dişlerin, alt çene posterior dişlerine göre daha lingualde konumlanmaktadır. Çift taraflı iskeletsel posterior çapraz kapanış, transversal veya sagittal düzlemdeki uyumsuzluklardan kaynaklanabilmektedir; ayrıca transversal düzlemde sadece posterior bölgede görülebileceği gibi, sagittal düzlemde bu uyumsuzluklar hem anterior hem posterior bölgede (sirküler) görülebilmektedir.^(3,39)

➤ **Fonksiyonel Çapraz Kapanış**

Fonksiyonel posterior çapraz kapanış, istirahat konumundan maksimum interküspidasyona geçerken, alt çenenin prematür temaslar nedeniyle bir tarafa kayarak kapanması sonucu oluşmaktadır.^(38,40) Erken temas noktaları, çoğunlukla süt kaninler bölgesinde yer almaktadır.^(40,41)

Yan çapraz kapanışlar en çok fonksiyonel olarak meydana gelmekte ve sıklıkla da süt ve karma dişlenme döneminde gözlemlenmektedir. İstirahat durumundan kapanışa geçerken üst çene diş kavsi, alt çene diş kavsiye göre daha dar olduğundan, oklüzal erken temaslar sonucunda alt çene bir tarafa doğru kayarak fonksiyonel yan çapraz kapanış oluşturmaktadır.^(40,42-45)

Fonksiyonel çapraz kapanış erken dönemde teşhis edildiği anda tedavi edilmesi, fonksiyonel olan çapraz kapanışın ileride iskeletsel hale gelmesi ve alt çenenin erken temaslar sonucu laterale kayması sonucu oluşabilecek eklem problemlerinin de engellenebilmesi açısından büyük bir önem arz etmektedir.^(32,44,46-48)

Daimî dentisyon döneminde fonksiyonel çapraz kapanış çoğunlukla iskeletsel bir karakter kazanmaktadır ve bu dönemde diağnoz ve tedavi daha güçtür, ayrıca bu dönemde eklem problemleri ve çene asimetrisi oluşma ihtimali de oldukça yüksektir.^(32,44,49)

2.1.3. Görülme Sıklığı

Süt, karma ve daimî dentisyonda ırka ve cinsiyete bağlı olarak posterior çapraz kapanışı inceleyen birçok epidemiyolojik çalışma yapılmıştır. Yapılan çalışmalar sonucunda posterior çapraz kapanışın görülme sıklığının; %2,7- 18,2 oranlarında olduğu bildirilmiştir.^(47,50-54) Çapraz kapanışın sınıflandırılmasıyla ilgili yapılmış olan araştırmalar sonucunda tek taraflı çapraz kapanışın görülme yüzdesi ortalama %80 olup bu yüzde oranının büyük bir kısmını fonksiyonel çapraz kapanış oluşturmaktadır.^(47,52,55-57)

Amerikan toplumunda süt dişlenme dönemindeki çocuklarda posterior çapraz kapanış insidansı; beyaz ırka mensup erkek çocuklarda %5,6 ve kız çocuklarda %8,4, siyah ırka mensup erkek çocuklarda %2,4 ve kız çocuklarda %1,8, kızilderili erkek çocuklarda %7,7 ve kız çocuklarda %2,8 olarak belirtilmiştir.⁽⁵⁸⁾

Helm⁽⁵⁶⁾, Danimarkalı adölesan çocuklarda yaptığı epidemiyolojik çalışmada, yan çapraz kapanış görülme sıklığının kızlarda %14, erkeklerde %9,4 olarak bulmuştur. Kutin ve Hawes⁽⁵²⁾ ise yan çapraz kapanış görülme sıklığının süt dişlenme döneminde %8 , karma dişlenme döneminde %7,2 olarak tespit etmişlerdir. Hanson ve ark.⁽⁵⁵⁾, süt dişlenme döneminde yan çapraz kapanış görülme sıklığını %12 olarak bildirmişlerdir. Ülkemizde de bir takım prevelans çalışmaları yapılmıştır. İzmir Bornova bölgesinde 958 Türk çocuğu değerlendirilmiş ve çalışma sonucunda maksiller darlık görülme sıklığı % 2,7 olarak bulunmuşken,⁽⁵⁰⁾ Konya ilinde yapılan 965 Türk çocuğun dahil olduğu çalışmada bu oran % 9,5 olarak bulunmuştur.⁽⁵⁰⁾ 12-17 yaşları arasında 2329 Türk çocuk üzerinde yapılan diğer bir çalışmada ise posterior çapraz kapanışın görülme sıklığı % 9,5 olarak hesaplanmıştır.⁽⁵⁹⁾

2.1.4. Etiyoloji

Üst çenenin transversal yetersizliği; daralmış maksilla, dar palatal kubbe ve genel olarak tek veya çift taraflı çapraz kapanış ile karakterizedir. Bununla birlikte daralmış olan maksillaya çapraşıklık da eşlik edebilmektedir.⁽³⁰⁾

Posterior çapraz kapanış, nöromuskuler sistem, iskeletsel yapı, dişsel ve yumuşak doku problemlerinin etken olabileceği multifaktöriyel bir maloklüzyon olarak ifade edilmiştir.⁽⁶⁰⁾ Posterior çapraz kapanışın ortaya çıkmasında hem genetik hem de çevresel faktörlerin etkili olmaktadır.⁽⁶¹⁾

➤ **Genetik faktörler**

Genetik faktörler, hücresel seviyeden direkt olarak osteogenezis olayına veya indirekt olarak kas morfolojisine etki ederek üst çenede transversal darlıkla sonuçlanabilecek bazı kalıtsal hastalıkların ortaya çıkmasına neden olabilmektedir.^(38,62) Battikki⁽⁶³⁾, dar üst çene ve/veya geniş alt çene gelişimi ve dudak damak yarıklı hastalarda görülen yetersiz üst çene gelişiminde genetik faktörlerin esas etken olduğunu savunmuştur.

Dudak damak yarıkları, Treacher-Collins, Crouzon, Binder, Down's sendromu,^(64,65) Akondroplazi ve Hemifasiyal Mikrosomiya gibi bazı sendromların özellikleri arasında sıklıkla üst çenenin transversal yetersizliği yer almaktadır.⁽⁶⁶⁾

Down's Sendromu, orta yüz büyüme ve gelişim geriliğiyle karakterizedir. Down's sendromlu bireylerde pseudoprognati inferior ve çapraz kapanış sıklıkla gözlenmektedir. Hemifasiyal Microsomia da ise asimetrik darlık söz konusu olup darlık sadece etkilenen tarafta gözlemlenmektedir.^(32,67)

Dudak damak yarıklı hastalarda; yarık bölgenin tedavi edilmesi için yapılan operasyon sonucunda oluşan skar dokusu,⁽⁶⁸⁾ bütünlüğü bozulan üst çene üzerinde çevre bukkal kasların palatine itici kuvveti⁽²⁹⁾ ve yetersiz okluzyona bağlı çiğneme fonksiyonunun tam olarak yapılamamasından ötürü üst çene kollabe olup maksiller darlık oluşturmaktadır.^(53,67,69)

➤ **Çevresel Faktörler**

Çevresel faktörler de üst çene darlığının oluşumunda önemli bir yere sahiptir. Maksillada posterior çapraz kapanışa neden olan çevresel faktörler arasında; çapraşıklık ve ark boyu yetersizliği, erken süt dişi kaybı ya da persistansı, kötü ağız hijyeni sayılabilir.^(39,52,70,71) Posterior çapraz kapanış genellikle maksillanın transversal yetersizliği sonucu oluşmaktadır.

Üst çenede darlığının oluşumuna etki eden çevresel faktörler; üst solunum yollarında alerjiye bağlı olarak gelişen tıkanıklık⁽⁷²⁾ ve ağız solunumu,^(47,73,74) adenoid dokularda hipertrofi, baş parmak emme^(47,73), çeşitli yutkunma alışkanlıkları,⁽⁷⁴⁾ atipik dil basıncı^(52,72) şeklinde sıralanabilir.

Uzun süre ağızda kalan (persiste) süt dişleri, alttan gelen daimî dişin çapraz kapanışta sürmesine; bununla birlikte üst ikinci süt azı dişin erken kaybı sonucu oluşacak

boşluğa üst daimi birinci azı dişin mesial hareketi, üst daimi ikinci küçük azı dişin palatinalden sürmesine neden olabilmektedir.⁽³²⁾

Süt kanin dişlerden kaynaklanan primer kontaklar nedeniyle meydana gelen fonksiyonel yan çapraz kapanış sonucu alt çene bir tarafa doğru kaymakta bunun sonucunda diğer tarafta tek taraflı çapraz kapanış oluşmaktadır.⁽³²⁾

Thilander ve ark.⁽⁴⁷⁾, süt dişlenme döneminde görülen tek taraflı çapraz kapanışların yaygın olarak parmak ve/veya yalancı emzik emmeye bağlı oluşabileceğini savunmuşlardır. İki yaşından sonra uzun süre yalancı emzik kullanımı sonucu üst çene darlığının oluştuğunu gösteren çeşitli çalışmalar da mevcuttur. Doğumdan itibaren 3 yaşına kadar emzik emen kız çocuklarında %26 oranında çapraz kapanış oluşabileceği belirtilmiştir.⁽⁷⁵⁾

Maksiller ark üzerinde emme alışkanlıklarının daraltıcı etkisini, emme fonksiyonunun gün içerisinde ne kadar sıklıkla tekrarlandığı ve ne kadar süre devamlılık gösterdiği belirlemektedir.⁽⁷⁵⁻⁷⁷⁾

Emzik emerken dil damaktan uzaklaşarak daha aşağıda ve anteriorda konumlanır; daha aşağıda konumlanmış olan dil sebebiyle alt çenede dişler üzerine uygulanan basınç artar ve bunun sonucunda alt çene genişlemektedir.⁽⁷⁸⁾

Dilin aşağıda konumlanmasının diğer bir dezavantajı ise dilin, üst posterior dişleri palatinalden destekleyememesi sonucu yanakların özellikle kanin ve azı dişler üzerine olan baskısını engelleyememesidir. Bu durum, dar bir üst çene arkı oluşması ile sonuçlanmaktadır. Emme alışkanlıklarından ötürü genişlemiş alt çene ile daralmış üst çenenin oluşturduğu bu transversal uyumsuzluk, posterior çapraz kapanış oluşma ihtimalini artırmaktadır.⁽⁷⁸⁾

Parmak emme alışkanlığı görülen çocuklarda da emzik emme sırasında oluşan benzer etkiler sebebiyle posterior çapraz kapanış oluşabilir. Parmak ağza yerleştirildiğinde dil daha aşağıda konumlanmakta ve parmak emilirken çalışan kasların posterior dişlerin bukkal yüzeylerine uygulamış olduğu basınç artmaktadır. Aşağıda konumlanan dil ile parmak emerken oral kasların uygulamış olduğu artmış basınç sonucu maksillada daralma görülebilmektedir.⁽⁶⁹⁾

Ağız solunumu gibi solunum deęişiklikleri de posterior apraz kapanıřa neden olabilmektedir.^(7,32) Ağız solunumu fizyolojik deęildir; ancak nefes alıp-verme problemini özzebilmek için vücut tarafından üretilmiř patolojik bir özüm yoludur.

Saęlıklı solunum mekanizmasına sahip bir birey, normalde burundan nefes alıp vermektedir. Fakat nazal septum deviasyonu, kronik inflamasyon, büyümüş tonsil ve adenoidler, burun tıkanıklığı ve burun alerjisi gibi etkenler burundan nefes alıřverini zorlařtırabilir.^(7,32,36) Burundan soluk alıp veremediđimiz durumlarda ağız açılır ve dil ile hyoid kemik ařađıda konumlanır. Buna baęlı olarak da dentisyonda birtakım deęişimler oluřabilmektedir.⁽⁷⁹⁾

Nazal yetmezlięe baęlı ağız solunumu yapan bireylerde, büyüme ve gelişim döneminde “adenoid tip” olarak adlandırılan uzun yüz yapısı meydana gelmektedir. Bu durumun karakteristik özellikleri; uzun ve dar yüz yapısı, kısa ve zayıf üst dudak, dar ve derin damak, “V” řeklini almıř üst ark, küçük burun delikleri, kuvvetli buksinatör kas yapısı, zayıf ağız çevresi kasları ve sürekli açık bir ağız postürü řeklinde sıralanabilmektedir.^(80,81)

Ağızdan nefes alıp verirken dilin ağız tabanında konumlanması sonucu ağız ii kas dengesi buksinatör kası lehine bozulmakta ve bozulan kas dengesi nedeniyle üst dental arkta daralma meydana gelmektedir.⁽⁸²⁾

Kas dengesinin bozulması sonucu maksilla ve mandibuladaki posterior diřlerin oklüzyonu etkilenerak posterior apraz kapanıř oluřabilmektedir. Boyun ve kafa bölgesindeki yapılarda, solunum řeklinin deęişiminden etkilenen ene iliřkilerinde ise postural adaptasyonlar meydana gelmektedir.^(22,32)

Üst ene darlığı olan hastalarda nazal obstrüksiyon sıklıkla görülmektedir ve erken dönemde yapılacak müdahaleler sonucunda nazal solunuma geildiđinde problem kendiliđinden düzelebilmektedir.⁽⁸³⁾

Hipertrofik tonsillere sahip ocuklarda maksillanın daha dar olduđunu bildirilmiřtir. Behlfelt ve arkadaşları,⁽⁸⁴⁾ büyümüş tonsillerin orofarinks tıkanması sonucu açık ağız postürünün geliřebileceđini ve buna baęlı olarak da dil ile hyoid kemiđin ařađıda konumlanmasıyla dentisyonda deęişimler meydana gelebileceđini belirtmiřlerdir.

2.1.5. Posterior Çapraz Kapanış Tedavisi

Ortodontik tedavi de tedavi planlamasından önce problemin tam olarak teşhis edilmesi gerekmektedir. Üst çene darlığının tedavisi ve uygulanan tedavinin uzun süreli stabilitesi bakımından doğru tanı büyük önem arz etmektedir. Üst çene darlığının teşhisinde; klinik ve radyografik değerlendirme ile model analizinden yararlanılmaktadır.^(85,86)

Ağız dışı muayenede, hastanın frontal açıdan analizi yapılarak bir ön bilgi elde edilmeye çalışılır. Ağız dışı muayenede; çene ucunda bir asimetri olup olmadığı,⁽⁴⁾ baskın olan solunum şekli (burun ya da ağız),⁽³²⁾ gülümserken ağız köşelerinde gözlemlenebilen karanlık üçgenlerin varlığının değerlendirilmesi gerekmektedir.⁽⁸⁷⁾

Karanlık üçgenler, dişlerde tork problemi ya da üst çenenin transversal boyut uyumsuzluğu sonucu oluşabilmektedir.^(87,88) Çene ucunda asimetri varlığı tespit edildiğinde bu asimetrinin sebebinin fonksiyonel mi yoksa iskeletsel mi olduğunu netleştirmek, uygulanacak tedavi yönteminin belirlenmesi bakımından büyük önem taşımaktadır.^(4,89)

Klinik değerlendirme esnasında çene ucu asimetrisinin tanısı koyulurken, asimetrinin kaynağı net olarak belirlenmelidir. Çene ucu kayması fonksiyonel çapraz kapanış ya da iskeletsel çapraz kapanış sebebiyle oluşabilmekte ve tedavi planlaması yapılmadan önce bu ayrımının iyi yapılması gerekmektedir.^(4,90) Fonksiyonel posterior çapraz kapanışta, alt çene istirahat halinde normal konumunda iken kapanışa geçerken oklüzyonu sağlamak amacıyla çapraz kapanışın olduğu tarafa doğru kayarak interküpidasyona geçmektedir.^(32,91)

Higly⁽⁵²⁾, bu durumu test etmek için bir yöntem geliştirmiştir. Bu yöntemde; hasta ağızını açarken alt ve üst dişlerin orta hatları değerlendirilmektedir. Hastanın ağızı kapalı iken orta hatlar çakışmıyor ancak ağız açıldığı zaman çakışıyor ise; fonksiyonel kaymalar, dişlerdeki primer kontaklar veya temporomandibuler eklemlerde sorunlar olabileceği akla gelmelidir.

Transversal ve sagittal rehberliği olmayan oklüzal splintler aracılığıyla oral kasların fonksiyonu revize edilerek çene ucu kaymasının nedeninin iskeletsel mi yoksa fonksiyonel mi olduğu anlaşılabilir. Splint, oklüzal erken temasların etkisini ortadan kaldırarak alt çenenin serbestçe hareket ettirilmesine izin verir.⁽⁹⁰⁾ Oklüzal splint ile

yapılan tedavi sonucunda alt çene serbest olarak kapanır ve çene hareketlerindeki kayma düzelirse; bu düzelme, çapraz kapanışın fonksiyonel olduğunu kanıtlamaktadır.⁽⁹⁰⁾

Ağız dışı muayenenin ardından ağız içi muayene ile klinik değerlendirmeye devam edilir. İntraoral muayenede; üst ve alt çene dental ark şekli ve simetrisi, damak kubbesinin şekli, oklüzyon⁽⁸⁵⁾ ve üst posterior dişlerin bukkal kron torku, alt posterior dişlerin de lingual kron torku ve spee eğrisinin derinliği değerlendirilmektedir.⁽⁸⁷⁾

Spee eğrisi, alt 2. büyük azının en çıkıntılı tüberkül tepesinden, alt orta kesici diş kadar⁽⁹²⁾ kondilin ön kenarını da içine alan bir silindir şekli olarak ifade edilmekte ve bu kürenin yarıçapının, merkezi göz küresi olacak şekilde 6.5 ile 7.0 mm arasında olabileceği kabul edilmektedir.⁽⁹³⁾

Sagittal kesitte spee eğrisi, posterior dişlerin bukkal tüberkül tepelerinden geçen oklüzyon eğrisini takip etmekte ve maksillada konveks, mandibulada ise konkav bir şekilde ölçülebilen hayali bir çizgi olarak tanımlanmaktadır. Spee eğrisinin derinliği normal vakalarda 1.5 mm yi aşmadığı müddetçe normal kabul edilmektedir.⁽⁹³⁾

Derin damak kubbesi, kum saati şeklinde daralmış maksilla, genişlemiş karanlık bukkal koridorlar ile karakterize olan üst çenenin transversal boyut uyumsuzluklarının görüldüğü vakalarda problemin dişsel ya da iskeletsel kaynaklı olup olmadığını belirlemek önem arz etmektedir. Ayrıca teşhiste sagittal boyut uyumsuzluklarının değerlendirilmesi gerekmektedir; çünkü çeneler arası sagittal boyut ilişkileri değiştiğinde genellikle transversal boyut ilişkileri de değişmektedir.^(10,94)

HÜÇG sonrası değişimi değerlendirmek için alçı modellerden yararlanılmaktadır. Arkları koordine etmek için modeller Sınıf I molar ve kanin ilişkiye getirilerek değerlendirmesi gerekmekte ve bu durumun etkenine göre üst çene darlığı, göreceli veya gerçek bir darlık olarak isimlendirilmektedir.⁽⁹¹⁾ Göreceli darlık, üst çene ya da her iki çenenin sagittal uyumsuzluğundan kaynaklanırken; gerçek darlıkta transversal genişlikte gerçekten bir yetersizlikten bahsedilmektedir.^(85,95)

Ortodontik model değerlendirmesinde dental arkların form ve şekli tam olarak görülebilmekte, transversal genişlik tespiti için yapılan spesifik ölçümlerle transversal

sapmanın miktarı belirlenmekte aynı zamanda dişlerin torqları ve apikal kemik kaidesinin yetersizliği teşhis edilebilmektedir.^(32,85,90,96)

İdeal oklüzyona sahip bir birey de apikal kemik kaidesinin genişliği ile küçük azılar arası diş kavsi genişliği eşit veya apikal kemik kaidesinin genişliğinin daha büyük olması beklenmektedir.⁽⁶⁹⁾

Howes Model Analizi, apikal kemik kaidesinin yetersizliğini belirlemede en sık kullanılan yöntem olarak tanımlanmaktadır. Bu analiz aracılığı ile dişler ile apikal kemik kaidesi arasındaki optimal ilişkiler kantitatif olarak değerlendirilmekte ve 4'ü milimetrik, 3'ü oransal değer olmak üzere toplam 7 ölçüm yapılmaktadır.^(69,97,98) Bu analiz yönteminde, alt 1. büyükazı dişlerin bukkal oluklarının en geniş noktaları ile üst 1. büyükazı dişlerin mesiobukkal tüberkülleri arasındaki mesafenin uyumu değerlendirilmektedir. Üst ve alt çene modelleri üzerinde yapılan ölçümler arasındaki fark, tedavi sonundaki genişletme miktarı konusunda fikir vermektedir.⁽⁹⁹⁾

Dişlerin eksen eğimlerinin, dişlerin kron seviyelerinden itibaren orta çizgiden uzaklaştığı ve apikal kemik kaidesinin dar olduğu durumlarda hızlı üst çene genişletmesi; dişlerin eksen eğimlerinin kron bölgesi hizasında orta çizgiye yaklaştığı ve apikal kemik kaidesinin geniş olduğu durumlarda ise yavaş üst çene genişletmesinin daha uygun olduğu belirtilmiştir.⁽⁶⁹⁾

Üst posterior dişlerin torqlarının da değerlendirilmesi teşhisin önemli bir parçasıdır ve çapraz kapanışın dişsel mi iskeletsel mi olduğu hakkında daha kesin bilgi vermektedir.⁽⁸⁵⁾

Posterior dişlerin bukkale devrilmesiyle üst çene darlığı kamufle olabilir; böylelikle posterior bölgede normal bir oklüzyon varmış gibi görünebilir. Bu tip vakalarda üst çenenin daha dar ve Wilson eğrisinin de daha abartılı olduğu tespit edilmiştir.⁽¹⁾ Bir başka ifade ile eğer vakada dental kompenzasyon söz konusu ise modeller incelenirken özellikle üst posterior dişlerin bukkal kron torqu ve alt posterior dişlerin lingual kron torqu alıp almadığına dikkat edilmesi gerekmektedir. Ayrıca kompenzasyonun gözlemlendiği durumlarda dental arklarda çapraşıklıkta her zaman rastlanılmayabilir.⁽⁴⁾

Rutin klinik kaydın bir parçası olan alçı modeller, ilerleyen teknoloji ile birlikte yerini dijital modellere bırakmaya başlamıştır.⁽¹⁰⁰⁾ Dijital modeller üzerinden istenilen

düzeylede kesitler alınarak dişlerin eksen eğimleri ayrıntılı olarak incelenebilmektedir.⁽⁸⁵⁾

Gerçek iskeletsel maksiller darlığı ölçülebilir seviyede değerlendirmek ve hızlı üst çene genişletmesinin transversal yöndeki etkilerini incelemek amacıyla radyografik yöntemlere başvurulmaktadır.⁽¹⁰¹⁾ Değerlendirmede, postero-anterior ve oklüzal radyografiler kullanılmaktadır. Posteroanterior radyografiler transversal iskeletsel bozuklukları değerlendirmek amacıyla başvuru en iyi görüntüleme yöntemlerinden bir tanesi olarak belirtilmiştir.⁽⁸⁶⁾

Posteroanterior radyografiler aracılığı ile; asimetri ve çapraz kapanışın iskeletsel olup olmadığını, maksilla ve mandibula arasında herhangi bir transversal uyumsuzluğun var olup olmadığı teşhis edilebilmektedir.^(4,50,102)

Ricketts⁽¹⁰¹⁾ posterior-anterior radyografiler için “Rocky Mountain” analizini geliştirmiş ve sefalometrik normlar belirlemiştir. Postero-anterior radyografilerde, anatomik noktaların belirlenmesindeki zorluk ve görüntülerin üst üste çakışması sebebiyle ölçümlerin güvenilirliği sorgulanmaktadır.⁽¹⁰³⁾

Üst çene genişletmesinin transversal yöndeki etkilerinin değerlendirilmesinde oklüzal radyografilerden de yararlanılmaktadır. Maksiller oklüzal grafiler aracılığıyla midpalatal suturun açılması ve kemikleşmesi değerlendirilmekte; fakat postero – anterior radyografilerin posterior bölgeyle sınırlı olması ve kranial kaide yapılarının üst üste çakışması sonucu görüntünün net oluşmadığı ifade edilmektedir.^(4,85,104,105)

Bazı araştırmacılara göre posterior çapraz kapanış, kendiliğinden düzelmesi mümkün olmayan bir anomali olarak belirtilmiştir;^(41,53) buna karşın literatürde birçok yazar süt dişlenme ve erken karışık dişlenme dönemlerinde posterior çapraz kapanışın spontan düzelme oranının % 8-45 arasında olduğunu rapor etmiştir.⁽⁴⁾

Larsson⁽⁷⁵⁾ yapmış olduğu bir araştırmada, 2–3 yaşlarındaki emzik emen çocuklarda eğer varsa kanin bölgesindeki oklüzal çatışmaların, hasta velilerini emme zamanının azaltılması yönünde bilgilendirerek kendiliğinden düzelebileceğine dair veriler elde etmiştir.

Süt dişlenme döneminin sonuna doğru ve erken karışık dişlenme dönemlerinde, posterior çapraz kapanış tespit edilmişse, öncelikli olarak yapılması gereken etkeni

belirlemektir. Süt dişlenme döneminde kapanışta ilk olarak alt çene kaymasının olup olmadığına bakılır; alt çene kayması yoksa vaka takip edilmelidir.^(4,32)

Kapanış probleminin sebebi fonksiyonel alt çene kayması ise mümkün olabilen en kısa zamanda vakanın tedaviye alınması gerekmektedir; çünkü kapanış kayması sonucunda alt çene eklemine bu kaymaya göre yeniden şekillenmeler meydana gelerek fonksiyonel bir problem morfolojik bir hale dönüşebilmektedir.⁽⁴⁾

Son dönemde yapılan çalışmalara göre, süt dişlenme ve erken karışık dişlenme döneminde teşhis edilen bir fonksiyonel alt çene kayması söz konusu ise büyümesinde modifiye edilebileceği bu dönemlerde tedavi önerilmekte ve erken dönemde uygulanacak tedavi sonucunda alt çene asimetrisinde belirgin düzeltilmeler elde edilebileceği belirtilmektedir.^(44,106)

Erken karışık dişlenme ve süt dişlenme dönemlerinde kapanış probleminin sebebi fonksiyonel değil ise herhangi bir müdahale yapılmadan vaka takibe alınabilir. Daimi birinci büyük azı ve küçük azı dişlerinin erüpsiyon zamanları ayrıca gözetim altında tutulmalı ve bu sürecin herhangi bir aşamasında kapanış kayması durumu söz konusu olursa müdahale edilmesi gerekmektedir.⁽⁷⁰⁾

Çocuklarda posterior çapraz kapanışın tedavi yaklaşımında dikkat edilmesi gereken üç önemli noktadan bahsedilmektedir; birincisi alt çene kaymasının düzeltilmesi, ikincisi dar maksillanın genişletilmesi ve üçüncüsü dişlerin düzgün hizalanmasını sağlamaktır.⁽⁷⁰⁾

Çocuklarda erken dönemde yapılabilecek minimal oklüzal düzenlemelerin fonksiyonel alt çene kaymasının giderilmesinde etkili olduğu ve başarı oranının %27-90 olduğu ifade edilmiştir.⁽¹⁰⁷⁾ Oklüzal düzenlemelerle şayet sorun çözümlenemiyorsa o zaman ortodontik tedaviye başlanması daha faydalı olacaktır.⁽⁹⁰⁾

Thilander ve ark.⁽⁴⁷⁾, fonksiyonel çapraz kapanışın görüldüğü durumlarda genellikle erken temas noktalarından oklüzal aşındırmalar yapılarak problemin düzelebileceğini savunmuşlardır.

Erken dönem posterior çapraz kapanış tedavisinde hem sabit hem de hareketli apareyler uygulanmaktadır. Fakat hareketli apareylerin kullanımı esnasında hastanın

aparey kullanım kooperasyonunun düşük olması ve apareylerin sıklıkla kaybedilmesi veya kırılması gibi dezavantajlarla karşılaşılmaktadır.⁽¹⁰⁸⁾

Posterior çapraz kapanış maksillanın transversal yetersizliğinden kaynaklandığı için uygulanacak olan tedavinin temel amacı üst çenedeki darlığı gidermektir.^(61,70) Üst çene darlığının tedavisi vakadan vakaya değişkenlik göstermektedir.

Yaş, maloklüzyonun tipi ve şiddeti, maloklüzyona neden olan etiyolojik faktörlerin giderilip giderilemeyeceği, bireyin ve ailesinin tedaviye göstermiş olduğu uyum, tedavi öncesi kamuflajın var olup olmadığı ve problemin kendiliğinden iyileşebilme olasılığı gibi faktörler tedavi planını etkilemektedir.^(41,47,53,70,71,75,85)

Üst çene apikal kemik kaidesinde darlık olmaksızın yalnızca dental arkta bir darlık söz konusuysa o zaman sadece diş kavsinin genişletilmesi yeterli olacaktır; buna karşın apikal kemik kaidesinde bir darlık varsa ve oluşan kompanzasyon mekanizmasından dolayı dişlerin kronları da bukkale devrik ise o zaman median palatal suturun yırtılmasıyla apikal kemik kaidesinin genişletilmesi daha faydalı olacaktır.^(10,13,15,32,109,110)

Üst çene genişletilmesi sırasında aşırı düzelme sağlanıncaya kadar başka bir ifadeyle alt dişlerin bukkal tüberküllerinin lingual eğimi ile üst dişlerin palatinal tüberkülleri oklüzyona gelinceğe kadar genişletmeye devam edilmesi gerekmektedir.⁽⁷⁰⁾

Maksiller darlık tedavisinde son dönemlere kadar birçok farklı aparey dizaynları geliştirilmiş ve çeşitli tedavi yöntemleri uygulanmıştır.⁽⁵⁰⁾ Tedavi yöntemi, klinisyenin kişisel tercihinin, hastanın yaşına ve maloklüzyon sınıflamasına göre değişebilmektedir.⁽¹¹¹⁾

Üst çene darlığının tedavi yöntemi belirlenirken; uygulanan kuvvetin büyüklüğü ve aktivasyon sıklığı, tedavi süresi, hastanın yaşı gibi faktörlerin dikkate alınması uygulanacak tedavinin niteliği açısından faydalı olabilmektedir.^(6,41,47,53,71,75,112)

Transversal boyuttaki üst çene darlığının tedavisi median palatal suturun yırtılma hızına göre; yavaş (Yavaş Üst Çene Genişletmesi-YÜÇG), yarı hızlı (Yarı Hızlı Üst Çene Genişletmesi-YHÜÇG) hızlı (Rapid Maxillary Expansion-RME) ve cerrahi destekli hızlı üst çene genişletmesi (Surgically Assisted Rapid Maxillary Expansion-SARME) şeklinde sınıflandırılabilir.⁽¹¹¹⁾

➤ Yavaş Üst Çene Genişletmesi

Maksiller apikal kemik kaidesinin geniş fakat dişlerin palatinala devrilmiş olduğu durumlarda yavaş üst çene genişletmesi başka bir ifadeyle dental genişletme tercih edilebilir.⁽⁶⁹⁾

Yavaş üst çene genişletmesi, dişlere ve üst çene alveoler kemiğine ortodontik diş hareket limitini aşmayacak şekilde kuvvet uygulayarak yapılan üst çene genişletme yöntemi olarak tanımlanmaktadır. Bu aygıtlarla maksillaya uygulanan kuvvetler fizyolojik düzeyde olmasından ötürü hem tedavi bitiminde çevre dokularda biriken rezidüel yük oranında hem de retansiyon sonrası nüks görülme ihtimalinde azalma olabileceği düşünülmektedir.⁽¹¹³⁾

Yavaş üst çene genişletme tedavisi, 450 ile 900 gr arasında kuvvet uygulayarak haftada 0,5-1mm'lik aktivasyon^(111,114) ile ortalama olarak 2 ile 6 ay arasında yapılmaktadır.^(10,115)

Bell⁽¹¹¹⁾, yavaş üst çene genişletmesi ile maksillanın genişleyerek yeni konumuna göre yeniden şekillenmesi sırasında doku bütünlüğü muhafaza edildiği için nüks ihtimalinin daha az olacağını savunmuştur.

Mew⁽¹¹⁶⁾, yavaş üst çene genişletmesi ile haftada 1/3 mm'lik genişletme elde edilebileceğini; Storey⁽¹¹⁷⁾ ise midpalatal suturun nazal kemiğe yakın olan bölgesinin genişletmeye olan fizyolojik adaptasyonu için haftada 0,5-1 mm'lik genişletme yapılmasının daha iyi sonuçlar doğuracağını savunmuştur.

Yavaş üst çene genişletmesi ile elde edilen dişsel ve iskeletsel sonuçların benzer olduğu ifade edilmiştir.^(50,118) Hicks⁽¹¹⁴⁾ ise yavaş üst çene genişletmesi ile dentoalveolar yapılarda meydana gelen değişimin %16'sı ile % 30'u arasında değişebilen oranlarda iskeletsel olduğunu savunmuştur. Üst çene yavaş olarak genişletildiği takdirde, osteoklastik, osteoblastik ve fibroblastik aktivitenin arttığı kanıtlanmıştır.

Yavaş genişletme sonrası, mandibulanın ve maksillanın nöromusküler adaptasyonu sonucu normal vertikal kapanış sağlanabilmekte, ayrıca daha önceden de bahsedildiği gibi fizyolojik stabilite artmakta ve relaps oluşma riski azalmaktadır.^(115,119,120)

➤ Yarı Hızlı Üst Çene Genişletmesi

Mew⁽¹²¹⁾, 1977 yılında ‘bioblock’ adını verdiği, kroşeleri ve akrilik kaidesi bulunan vidalı müteharrik bir aparey ile haftada 1– 1,5 mm'lik genişletme yapmış ve bu genişletme protokolünün hem yavaş hem de hızlı üst çene genişletmesine göre daha fizyolojik sonuçlar oluşturduğunu savunmuştur. Başka bir çalışmasında da Mew⁽¹²²⁾, haftalık 1 mm olacak şekilde üst çene genişletmesi yapmış ve bu genişletmeyi de “yarı hızlı üst çene genişletmesi” olarak isimlendirmiştir.

İşeri ve Özsoy⁽¹²³⁾, sert akrilik bonded tip hızlı üst çene genişletme apareyinin vida çevirme protokolünü; sutur açılana dek günde 2 çeyrek tur, sutur açıldıktan sonra ise haftada 3 çeyrek tur olacak şekilde ayarlamışlar ve bu vida çevirme protokolünü “yarı hızlı üst çene genişletmesi” olarak tanıtmışlardır. Ramoğlu ve ark.⁽¹²⁴⁾ ise, karma dentisyondaki hastalara aynı şekilde rijit akrilik bonded RME apareyi uygulamışlar fakat genişletme prosedürünü ilk hafta boyunca sutur açılıncaya dek günde iki çeyrek tur, sutur açıldıktan sonra iki günde bir çeyrek tur şeklinde değiştirmişlerdir.

Hızlı üst çene genişletmesi sonucu meydana gelen çevre doku rezistansı, 3 boyutlu insan kafatası modeli üzerinde sonlu elemanlar analizi ile değerlendirilmiştir. Bu değerlendirme sonucunda kraniyofasiyal komplekste farklı bölgelerde yüksek kuvvetler oluştuğu, kuvvetin yönü ve merkezine bağlı olarak da kraniyofasiyal yapılarda farklı derecelerde direnç bölgeleri oluşabileceği tespit edilmiştir.⁽¹²⁵⁾ Eğer daha yavaş genişletme prosedürü uygulanırsa çevre dokularda daha az direnç oluşabileceği fikrinden yola çıkılarak yarı hızlı üst çene genişletme yöntemi geliştirilmiştir. Bu genişletme protokolünde sutur açılana kadar öncelikle hızlı üst çene genişletmesi, açılma sağlandıktan sonra yavaş üst çene genişletilmesi yapılmaktadır.⁽¹²⁶⁾

➤ Cerrahi Destekli Hızlı Üst Çene Genişletmesi

İlk olarak 1938 yılında Brown⁽¹²⁷⁾, midpalatal suturaya osteotomi uygulayarak cerrahi olarak maksillayı genişletmiştir. Genişletme işlemine karşı gelişen direncin hangi bölgelerde oluşabileceğine bağlı olarak uygulanan teknikler değişkenlik göstermekte ve ilerleyen yıllar içinde maksiller, pterygopalatin, lateral nazal duvarlar, septal ve midpalatal osteotomilerin çeşitli kombinasyonları kullanılmaya başlanmıştır.^(128,129)

Bu teknik, tedavi sonrasında başka hiçbir ortognatik cerrahi operasyona gerek duyulmayacak 25 yaş altındaki hastalara önerilmektedir.⁽¹²⁾ Le Fort osteotomisi veya

posterior segmental osteotomiler ile maksillanın segmentalizasyonu olmak üzere cerrahi genişletme iki farklı şekilde uygulanabilmektedir.^(12,85)

Genişletmede kullanılan aygıt, genişletme tamamlandıktan sonra en az 2 ay sabit tutulmalı, aygıt söküldükten sonra 6 ila 12 hafta arasında sabit yer tutucu uygulanmalıdır.⁽¹³⁰⁾ Cerrahi işlem sonrası gerçekleşecek olan kemik iyileşmesi, distraksiyon uygulanan bölgedeki dentoalveolar yapılarla (periodontal ligament ve dişler) benzerlik gösterdiği için mandibuler simfisiz distraksiyonunda olduğu gibi genişletme tamamlandıktan üç ay sonra radyografik olarak gözlemlenebilir olmaktadır.⁽¹³¹⁾

➤ Hızlı Üst Çene Genişletmesi

Angell⁽¹³²⁾ 1860 yılında ilk kez, 14,5 yaşındaki bir kız çocuğuna maksiller premolarlar hizasında vidası olan bir aparey uygulayarak hızlı üst çene genişletmesini ortodonti literatürüne kazandırmıştır ve bu genişletme yöntemi 150 yılı aşkın bir süredir sıklıkla başvurulan bir ortodontik bir tedavi yöntemi olmaya devam etmektedir.

Hızlı üst çene genişletmesi (Rapid Maksiller Ekspansiyon-RME) başka bir ifadeyle ortopedik ekspansiyon, maksiller dentisyona karşılıklı olarak lateral yönde kuvvet uygulanarak üst çeneyi genişletme işlemidir.⁽¹³⁾

Maksillayı genişletmedeki temel amaç hem dişlere hem de alveoler yapılara ortodontik diş hareketi limitlerini aşan kuvvetler uygulayarak^(133,134) ortodontik diş hareketinin miktarını azaltıp, ortopedik hareketin miktarını arttırmaktır.^(9,10)

Maksillayı genişletmek amacıyla uygulanan kuvvet, sutural yapıların biyoelastik direncini kırabilecek büyüklüğe ulaştığında midpalatal sutur ortopedik olarak ayrılmaktadır.^(114,117,135,136) Buna karşın üst çeneyi genişleten kuvvetin miktarı sutural yapıların biyoelastik direncinin altına düşerse sutur, ortopedik ayrılmaya devam etmemektedir.^(117,137)

Hızlı üst çene genişletmesinde kuvvet dişlere iletildiği zaman önce periodontal ligamentler sıkışır, daha sonra kuvvet alveol kemiğe aktarılır. Bunun sonucunda hem midpalatal sutur açılır hem de dişler bukkal yönde hareket eder.⁽¹⁵⁾ Bu tedavi yöntemi ile üst çenenin transversal olarak genişliğinin artırılması amaçlanmaktadır.⁽¹³⁾

Birçok çalışma, hızlı üst çene genişletmesinin çene kemiklerine olan etkilerini araştırmıştır. Silve Filho ve ark.⁽¹³⁸⁾'ları HÜÇG sonucunda maksillanın sagittal düzlemde hiç hareket etmediğini, palatal düzlemde ise aşağıya ve geriye doğru rotasyon hareketi yaptığını belirtmişlerdir.

HÜÇG sonrasında mandibula, bazı hastalarda aşağı-geriye; bazı hastalarda ise aşağı-öne doğru rotasyon yapabilmektedir. Wertz⁽¹¹⁰⁾, ayrıca yaptığı başka bir çalışmada HÜÇG sonrasında maksiller keserlerin palatine doğru devrildiğini de rapor etmiştir.

Sandıkçioğlu ve Hazar⁽⁵⁰⁾ ise yapmış oldukları bir çalışmada HÜÇG sonrasında maksiller keserlerin öne doğru devrildiğini, bantlı HÜÇG aпараты kullanıldığında mandibulanın posteriora rotasyon yaptığını ve alt yüz yüksekliğinin arttığını belirtmişlerdir.^(115,139-142)

• Hızlı Üst Çene Genişletmesinin Endikasyonları

Hızlı Üst Çene Genişletmesinin endikasyonları aşağıdaki gibi sıralanabilir:

1. İskeletsel, dişsel veya her ikisinin kombinasyonu sonucu meydana gelen maksiller darlık veya mandibular genişlik sebebiyle oluşan, birçok dişi kapsayan unilateral veya bilateral posterior çapraz kapanış vakalarında⁽¹⁰⁾
2. Maksiller ve mandibular molarlar ve premolarlar arası genişlik sapmasının 4 mm veya daha fazla olduğu durumlarda⁽¹⁰⁾
3. Üst çene apikal kaidenin dar olduğu ayrıca posterior dişlerin köklerinin de linguale eğimli olduğu vakalarda, posterior dişlerin aksiyal inklınasyonlarının düzeltilmesinde⁽¹³⁶⁾
4. Maksillada darlık görülen vakalarda gülümseme esnasında komissura bölgesinde oluşan karanlık bölgelerin ortadan kaldırılması ve daha estetik bir gülümseme elde etmek amacıyla⁽¹³⁶⁾
5. Sınıf II ve Sınıf III vakalardaki sagittal düzensizliğin düzeltilmesinin ardından düzgün bir transversal ilişki elde edilemeyecekse^(1,16,109,143,144)
6. Nazal direnci azaltarak normal solunum paternine geçişi kolaylaştırmak amacıyla^(30,88)
7. Skar dokusuna bağlı maksiller kollaps ile karakterize dudak-damak yarıklı vakalarda⁽¹⁰⁾

8. Çapraz kapanış olmayan ve moderate maksiller çapraşıklığa sahip olan çekimsiz tedavi edilebilecek sınır vakalarında, yeterli ark uzunluğunu sağlayarak erken dönemde dişlerin daha iyi sıralanmasını sağlamak amacıyla^(1,10,88,145,146)
9. Maksiller geriliğe sahip Sınıf III vakalarda üst çene darlığı görülmesi dahi üst çenenin sutural mobilizasyonunun sağlanarak yüz maskesi ile protraksiyonun kolaylaştırılması amacıyla^(10,147)
10. Fonksiyonel alt çene kayması görülen vakalarda oluşabilecek temporomandibular eklem disfonksiyonunu engellemek amacıyla⁽⁸⁸⁾
11. Hafif şiddetteki anterior çapraz kapanışın düzeltmek için^(13,15,109,148,149)
12. Fonksiyonel çapraz kapanışa bağlı gelişebilecek asimetrik kondiler pozisyonun düzeltilmesinde^(10,111)

- **Hızlı Üst Çene Genişletmesinin Kontraendikasyonları**

1. Sadece tek bir dişin çapraz kapanışta olduğu vakalarda
2. Midpalatal suturun kapanmış olduğu hastalarda
3. Sagittal ve vertikal yönde aşırı iskeletsel probleme sahip ve ortognatik cerrahi ile tedavi edilmesi gerekli olan bireylerde
4. Ön açık kapanışa sahip, aşırı eğimli mandibular düzlem açısı ve konveks profili olan bireylerde
5. Üst ve alt çenesinde iskeletsel bir asimetrisi olan bireylerde
6. Sistemik rahatsızlığı olan hastalarda hızlı üst genişletme yapılması kontraendikedir.^(10,64,69,88,109,150,151)

- **Hızlı Üst Çene Genişletmesinin Etkileri**

Hızlı üst çene genişletme tedavisi için uygulanan apareyler çoğunlukla diş destekli olmasından ötürü genişletme sırasında oluşan kuvvet dişler aracılığıyla öncelikle periodontal ligamente daha sonrasında alveoler kemiğe en son olarak da çene kemiğine iletilmektedir.⁽¹⁵⁾ Periodontal ligamentler aracılığıyla alveol kemik ve üst çene kemiğine iletilen bu kuvvet, midpalatal suturun açılmasına neden olmaktadır.

Midpalatal sutur açılırken dişlerde daha az miktarda hareket gözlemlenirken, iskeletsel hareketin daha fazla olduğu belirtilmiştir. Bu konuyla ilgili yapılmış olan birçok hayvan çalışması ve klinik çalışmalardan elde edilen veriler sonucunda; aparey vidasının çevrildiği her turda oluşabilecek en önemli etkinin alveolar yapılarıdaki

lateral eğilmeler olduğu düşünülmüştür. Bu etkiyi midpalatal suturun açılması izlemektedir. Genişletme sonucu üst çenede meydana gelen defektin yeni kemik oluşumu ile tamir edildiği rapor edilmiştir.^(13,15,16)

Hızlı üst çene genişletmesiyle yalnızca maksilla değil aynı zamanda maksillanın bağlantılı olduğu sfenoid kemik hariç tüm kemiklerde hareket oluştuğu belirtilmiştir.⁽¹⁵²⁾ Maksillanın bağlantılı olduğu yüz ve kraniuma ait olan kemikleri şöyle sıralayabiliriz; frontal, etmoid, nazal, lakrimal, zigomatik, palatin, vomer, sfenoid kemiğin pterigoid çıkıntıları ve inferior nazal konka.⁽¹⁵²⁾

Sfenoid kemiğin pterigoid çıkıntıları, çift taraflı konumlanmasından ötürü hem kendilerinin hem de komşuluk yaptıkları palatin kemiğin piramidal çıkıntısının yana doğru bükülmesine sebep olmaktadır. Bu konuyla ilgili yapılmış olan bir çalışmada üst çene genişlerken, sağ ve sol parçalarının birbirlerine göre -1° ile $+8^{\circ}$ arasında büküldüğü tespit edilmiştir.⁽¹¹⁴⁾

Palatin kemiğin laterale bükülmesi sonucunda midpalatal sutur boyunca palatin kemiğin açılması sınırlandırılmış olup, böylelikle maksillanın da açılımına karşı direnç oluşur ve üst çene, ön-arka yönde paralel bir şekilde açılmaz.⁽¹²⁶⁾

HÜÇG ile açılan sadece midpalatal sutur değil diğer maksiller suturlar da açılmaktadır. Okluzal açıdan üst çeneye bakıldığı zaman midpalatal suturda, özellikle ön bölgede daha fazla arka bölgede daha az olmak üzere "V" şeklinde bir açılma gözlemlenmektedir. Okluzal radyografiler ile bu açılma kolayca belirlenebilmektedir.^(109,111,153) Üst çene genişlerken arka bölgede ki dokularda daha fazla olmak üzere ön bölgedeki dokularda hızlı bir mineral kaybı oluşmaktadır ve radyografilerde midpalatal sutur oldukça radyolüsent gözükmektedir.⁽¹⁵⁴⁾

Midpalatal sutur superoinferior yönde paralel olmayan bir şekilde açılmaktadır. Boyutsal olarak frontal düzlemde üst çenedeki açılma miktarı miktarı aşağıdan yukarıya doğru azalmaktadır. Başka bir ifadeyle açılma, boyutsal olarak alveol kretler seviyesinde daha fazla iken, burun tavanına doğru azalmaktadır. Üst çene, tabanı keserler bölgesinde ve tepesi nazal bölgede olan üçgensel bir genişleme modeli göstermektedir.^(13,15,30,109,114,117,133,135)

HÜÇG esnasında üst çenenin açılmasına karşı oluşan direncin esas sebebinin median palatal sutura değil, maksillanın komşu kemiklerle yaptığı suturalarla ilgili olduğu belirtilmiştir. Üst çene genişletmesinde maksillayı çevreleyen yapılardan esas direnç gösterenler; aralarında sutur olmayan sfenoid pteriygoid laminalarının üst kısmı ve zigomatik kemiğin ön bölümü olarak belirlenmiştir. (10,126,155)

Hızlı üst çene genişletmesinde transversal boyutta midpalatal suturda meydana gelen açılma arka bölgeye kıyasla ön bölgede daha fazla olmasına karşın, molarlar arasındaki genişleme miktarındaki artış kaninler arasındaki genişleme miktarındaki artıştan daha fazla olmaktadır. Molarlar arası genişleme miktarının köpek dişleri arasındaki genişleme miktarından iki kat fazla olduğu tespit edilmiştir.⁽⁵³⁾

Hızlı üst genişletmesinde uygulanan kuvvetler genellikle sutural limiti aşmasından dolayı midpalatal suturun yanında diğer maksiller suturları da açmaktadır. Midpalatal suturun açılmasına bağlı olarak hem horizontal hem de frontal düzlemin komponentlerinin rotasyonu ile üst çene aşağı ve ileri yönde yer değiştirmektedir.⁽⁶³⁾

Araştırmalar üst çene genişletmesi sonucunda arka nasal çıkıntının yukarı ve geriye, ön nasal çıkıntının ise aşağıya ve geriye hareket ettiğini, üst keserlerin ise saat yönünde rotasyon yaptığı belirtilmiştir. Bu hareketin özellikle Sınıf II bölüm 1 vakalar açısından faydalı olabileceği ifade edilmiştir.

Asanza ve ark.⁽¹⁵⁶⁾, splintli ve bantlı iki HÜÇG aygıtlarının etkilerini karşılaştırmışlar ve akrilik splintli aparey ile bantlı aparey arasından özellikle akrilik splintli apareyde sagittal yönde üst çenenin ileri yönde daha az hareket ettiğini savunmuşlardır.

HÜÇG sonrası maksillanın konumunun değişmediğini ya da geri ve yukarı doğru, saat yönünün tam tersine rotasyon yapabileceğini savunan araştırmacılar da bulunmaktadır.^(157,158)

Ohshima⁽¹⁵⁹⁾, üst çene genişletmesi sonucu maksillanın vertikal yönde aşağıya doğru olan hareketini üst çene ve arka yukarısında eklem yapan vomer kemiğinin alt kenarında bulunan ve bu kenara dik uzanan kemiksi çıkıntıların tetiklediğini savunmuştur. Başka bir deyişle, vomeromaksiller suturun kemiksel üretim aktivitesini ve sonuçta aşağı yönlü hareketi kolaylaştırdığı belirtilmektedir.

Hızlı üst çene genişletme tedavisinde maksilla bir dönme merkezi etrafında üçgen şeklinde açılma göstermektedir. Bu dönme merkezi arkadan üst çeneye bağlanan sağ ve sol her iki zigomatik kemiğin üzerinde yer alıyorsa zigomatik kemiğin destek etkisi (buttressing effect) sonucu A noktası ileri hareket edecek; ancak dönme merkezi midpalatal orta hatta bir yerde bulunuyorsa o zaman A noktası geri hareket edecektir.⁽¹⁸⁾

Biederman⁽¹⁸⁾, HÜÇG sonucu meydana gelen kapanış açılması ile ilgili yapmış olduğu bir çalışmada; maksilla, genişlerken burun kemiği ve etmoid kemiğin duvarları ile yaptığı eklemlerden ayrılırsa ısırma (bite) düzlemi kapanacağını, buna karşın üst çene genişlerken eklemlerde ayrılma değil de bükülme gerçekleşirse, damak kemiği yeniden şekillenerek posterior nasal spinanın olduğu yerden sarkma oluşarak kapanışın açılacağını savunmuştur.

Haas⁽¹³⁾, midpalatal suturun açılmasıyla birlikte üst santral dişler arasında oluşan diastema miktarının, vidadaki açılma miktarının yaklaşık olarak yarısı kadar olduğunu söylemiştir.

Wertz⁽¹⁰⁹⁾ ise dişler arasındaki açılma miktarı ile suturun açılma miktarı arasında ilişki olmadığını ifade etmiştir.

Diastema oluşmasının ardından transseptal lifler aracılığıyla meziale doğru hareket ederek dişlerin kronları birbiriyle yeniden temasa geçmektedir. Köklerin orijinal eksenlerine geri dönmesi için gereken süre, yaklaşık 4 ay olarak ifade edilmiştir.⁽¹⁶⁾

HÜÇG'sinde, üst 1. molar dişler, dişsel etkinin üst santral dişlerden sonra en fazla görüldüğü dişlerdir. Genişletme sonucunda oluşan alveoler devrilmeyle birlikte sıkışan periodontal ligamentin sonucu posterior dişlerin uzun akslarında belirgin bir değişim olabileceği ifade edilmiştir.⁽¹⁰⁾ Molar dişlerde üst çene genişletmesi sonucu oluşan devrilme hareketi değişen miktarlarda gerçekleşmektedir. Birçok çalışma bu miktarın 1° ile 24° arasında değişebileceğini savunmaktadır.⁽¹¹⁴⁾

Hızlı üst çene genişletmesinde 1 mm.'lik bir genişletme ile diş kavsinde 1 mm yer kazanılacağı düşünülmektedir.⁽¹⁶⁰⁾ Başka bir grup araştırmacı ise genişletme ile kazanılan yer miktarının, azılar arası oluşan genişlik artışının 0,65 katı kadar olduğunu belirtmiştir.⁽¹⁶¹⁾

Transversal boyutta molarlar arasındaki genişlik miktarının artışı köpek dişleri arasındaki genişlik miktarının artışından daha fazla bulunmuştur. Bir grup araştırmacı, molarlar arasındaki genişleme miktarının köpek dişleri arasındaki genişleme miktarından iki kat daha fazla olduğunu tespit etmiştir. Fakat bu durum midpalatal suturda oluşan genişlemenin tam tersidir; çünkü suturdaki genişleme arka bölgeye kıyasla ön bölgede daha fazla olmaktadır. ⁽⁵³⁾

Hızlı üst çene genişletmesi sırasında maksilla, komşu kemiklerle arasındaki suturalardan ayrılamayıp bükülerek genişlemektedir. Genişletme sonucunda uzayan üst posterior dişlerin devrilmesi ile alt çene geriye ve aşağıya doğru hareket etmektedir. ^(65,142,151,162,163) Alt çenenin hareketini önlemek amacıyla okluzal kısmı akril ile kaplı genişletme apareyinin oluşturduğu intrüziv etkiden yararlanılarak, alt çenenin aşağı ve geri yönlü hareketinin sınırlandırılabilir. ⁽¹⁶⁴⁾

Akrilik kaplı aparey vertikal çenelik ile beraber kullanıldığı takdirde alt çenenin geriye ve aşağıya olan hareketinin elimine edilebileceği ifade edilmiştir. ⁽¹⁵¹⁾

Akrilik kaplı HÜÇG apareyinin kalın olmasından ötürü dilin aşağıda konumlanması ve maksilla genişledikçe alt çene posterior dişlerin üzerinden buksinatör kasların uzaklaşması sonucunda alt çene posterior dişlerin dikleştiği ve alt çene diş kavsinin genişlediği belirtilmiştir. ⁽³⁰⁾ Tedavi öncesi dar olan üst çeneden dolayı linguale doğru sürmüş alt çene posterior dişlerin, dekompenzasyona uğraması ile alt arkta da genişleme olabileceği ifade edilmiştir. ⁽¹⁾

Majourau ve Nanda ⁽¹⁶⁵⁾, hızlı üst çene genişletme tedavisi sırasında vertikal veya oblik çeneliğin, apareyle beraber kullanılması ile oluşabilecek vertikal yan etkilerin elimine edilebileceğini savunmuşlardır. Bu amaçla çeneliğin genişletme esnasında ve genişletme sonrasındaki 7–10 hafta boyunca günde 12–16 saat arasında her bir tarafta 250 gr kuvvet uygulayacak şekilde kullanılmasını tavsiye etmişlerdir.

Total ön yüz yüksekliğinin, hızlı üst çene genişletmesi sonucunda palatal düzlem ve üst azı dişlerin aşağı yönlü hareketinden dolayı artabileceğini gösteren birtakım çalışmalar da yapılmıştır. ^(142,162,166,167)

Orta yüz yüksekliğindeki artışın nedeni palatinal düzlemin ve üst azı dişlerin aşağı yöndeki hareketi iken alt yüz yüksekliğinde meydana gelen artışın sebebi hem alt çene

düzlem açısındaki artış hem de alt ve üst çenenin aşağı ve geriye doğru hareket etmesidir.^(151,167)

Hipodiverjant ya da normal iskeletsel paterne sahip vakalarda hızlı üst çene genişletmesi sonucu alt yüz yüksekliğinde oluşabilecek artış miktarının kabul edilebilir düzeyde olduğu ifade edilmiştir.^(147,166) Ancak hiperdiverjant bireylerde bu etkinin oluşması var olan durumu daha da şiddetlendireceğinden özellikle vertikal yön büyümesi artmış hastalarda bu duruma önlem olarak HÜÇG apareyleriyle birlikte ağız dışı aygıtların kullanılması daha faydalı bulunmuştur.⁽⁵⁾

Üst çene genişletme tedavisinde; burun boşluğunun dış duvarları lateral yönde hareket eder ve bu duvarlara bağlı olan konka burun septumundan uzaklaşır, alveoler çıkıntılar laterale bükülür ve horizontal palatinal çıkıntıların serbest uçları ise aşağı yönde hareket ettiği için burun tabanı aşağı düşer.^(15,168,169)

Nazal boşlukta meydana gelen bu defekt yaklaşık 90 günde tamamen kalsifiye olmaktadır.⁽¹³⁾ Sonuç olarak hızlı üst çene genişletmesi ile havayolu yüksekliği, genişliği ve derinliğinde belirgin artışlar ve yumuşak doku burun ucunda da öne doğru ilerleme tespit edilmiştir.^(119,161) Yapılan bir çalışmada bu artışın, genişletme esnasında burun tabanını alçaltan, üst çenenin dışa rotasyonu ile ilgili olduğu savunulmuştur.⁽¹⁷⁰⁾

Hızlı üst çene genişletmesinin dişsel ve respiratuar faydalarının yanı sıra üst çene genişlerken tensor ve levator veli palatini kaslarında oluşan gerilime bağlı olarak üstaki borusunun farinkse açılan ağzı genişler ve orta kulak daha iyi havalanır; dolayısıyla iletim tipi olarak isimlendirilen işitme kaybı olan bireylerde işitmenin iyileştirilebileceği düşünülmüştür.⁽¹⁷¹⁻¹⁷³⁾

Hızlı üst çene genişletmesi ile artmış olan havayolu hacminin artması sonucu kanın oksijenlenmesini arttırdığını savunan bazı araştırmacılar, HÜÇG sonrasında gece idrar kaçırma oranlarında azalma veya gerileme olduğunu rapor etmişler ve buna bağlı olarak HÜÇG sonrasında çocuklarda görülebilecek psikolojik iyileşmenin de bu durumu olumlu yönde değiştirebileceğini belirtmişlerdir.⁽¹⁷⁴⁻¹⁷⁶⁾

- **Hızlı Üst Çene Genişletmesinde Karşılaşılabilecek Komplikasyonlar**

HÜÇG tedavisi sırasında bireylerin öncelikli rahatsız oldukları durum diş, çene veya yüz yapılarındaki oluşan baskı ve gerilim hissidir. Bu duruma çoğunlukla ağrı duyusu da eşlik edebilmektedir. Hastaya rahatlaması için ağrı kesici tavsiye edilebilir.⁽⁵⁾

Vidanın aktivasyonu ile ortaya çıkan bu baskı hissi birkaç dakikadan birkaç saate kadar değişebilen bir sürede devam etmektedir. Bu durumu; yaş, vidanın ürettiği güç ve aktivasyon aralığı, midpalatal suturun kemikleşme derecesi ve kemik yapının yoğunluğu, üst çeneyi çevreleyen yapıların direnci, hastanın ağrı eşik seviyesi gibi birçok faktör etkilemektedir.^(13,175)

Üst çene genişlerken; görmede bulanıklık, baş dönmesi, baş ağrısı, burun kanaması ve zigomatik bölgede ağrı gibi yan etkiler olduğu rapor edilmiştir.⁽⁵⁾

Hastanın şikayetleri arttıkça hem hastayı rahatlatmak hem de dokuların toparlanmasına zaman kazandırmak için tedaviye bir süreliğine ara verilebilir, fakat bu durumun erişkin hastalarda genişletme için cerrahi destek alma gereksiniminin de belirtisi olabileceği akılda tutulmalıdır.^(64,88)

Üst çene genişletme apeareleri nispeten büyük, akrilik içerikli ve neredeyse bütün üst çeneyi kaplayan aygıtlar olmasından ötürü çiğneme, beslenme ve ağız sağlığını korumada yaşanabilecek birtakım sıkıntıların yanı sıra hastalarda estetik kaygılar da oluşabilmektedir. Ayrıca apeare yeterince temizlenmediği takdirde diş etlerinde kızarıklık, kanama, şişme, çekilme ve koku gibi sıkıntılarla karşılaşılabilir.⁽¹⁷⁷⁾Buna ek olarak apearein altında hastalık ve koku oluşturabilecek mikroorganizmaların birikmesi ile apeare altında doku ülserasyonları ve dişetlerinde prognozu ağır seyredilen gingivitisler gelişebilmektedir.^(12,88,133,152,176)

Vida aktivasyonundan sonra oluşan kuvvet üretiminin ortalama 10 kg'a kadar çıktığı durumlarda karşılaşılabilecek komplikasyonlar; destek dişlerin köklerinde oluşabilen rezorpsiyonlar, diş eti çekilmeleri, dokulara kan iletiminin kesilmesi ile canlılık kaybı ve alveol kemikte meydana gelebilen fenestrasyon ve kemik seviyesindeki düzensizlikler şeklinde sıralanabilir.^(152,163,176)

Timms ve Moss⁽¹⁷⁸⁾, yapmış oldukları histolojik çalışmalarla 8 denek üzerinde hızlı üst çene genişletmesinin dişler ve destek dokular üzerine etkilerini incelemişlerdir.

Tüm deneklerin diş köklerinin koronal üçlü bölümünde direkt bukkal yön hariç mesiobukkal ve distobukkal yönlerde rezorpsiyon gözlemlenmişler ve tamir aktivitesinin iki yıl boyunca devam ettiğini saptamışlardır.

Langford⁽¹⁷⁹⁾, destek dişte teşhis edilen total rezorpsiyon alanı, retansiyon periyot uzunluğu ve hızlı üst çene genişletme periyot uzunluğu arasında bir korelasyon bulunmadığını ifade etmiştir.

- **Hızlı Üst Çene Genişletmesinde Vida Çevirme Protokolü**

Üst çene genişletme işleminin en çok tartışılan kısmı genişletme hızı olmakla beraber hızlı üst çene genişletmesinde, vida çevirme protokolü ilgili de birçok farklı görüş belirtilmiştir.

Literatürde vida çevirme programları hakkında farklı fikirler ortaya atılmış olmasına karşın, hızlı üst çene genişletme tedavisi için genel görüş; vidanın sabah ve akşam olmak üzere günde 2 çeyrek tur çevrilmesi şeklindedir.^(1,13,51,60,109,133,180,181)

Haas⁽¹³⁾, vidaların bir tam turunun 1 ya da 0.8 mm olduğunu ve apareyin üst çeneye simante edilmesinin ardından 5'er dakika ara ile 4 çeyrek tur çevrilmesini daha sonra sabah ve akşam olmak üzere günde iki defa birer tur çevrilmesini önermiştir.

Başka bir çalışmada Sander ve ark.⁽¹⁸²⁾, RME'den kaynaklanan kök rezorpsiyonunu vidanın uyguladığı kuvvetten ziyade aktif tedavi süresi ile ilgili olabileceği fikrini savunmuşlar ve bunabağlı olarak hyrax vidasını 1 günde en az 5 kez çevrilmesini tavsiye etmişlerdir.

Timms⁽¹⁷⁸⁾, hızlı üst çene genişletmesinde vidanın genç hastalarda günde 2 kez 1/4 tur, Zimring ve Isaacson⁽¹¹³⁾ ise vidanın büyümekte olan hastalarda ilk 4-5 gün boyunca günde 2 kez 1/4 tur, diğer günlerde ise günde 1 kez 1/4 tur çevrilmesini önermiştir ayrıca özellikle yetişkin hastalarda artmış iskeletsel direnç sebebiyle vidanın ilk 2 gün boyunca günde 2 kez 1/4 tur, devam eden 3-7 gün boyunca günde 1 kez 1/4 tur, geri kalan sürede ise 2 günde 1 kez 1/4 tur çevrilmesinin daha etkili olduğunu savunmuşlardır.^(113,178)

Maksillayı genişletirken, doku bütünlüğüne zarar vermeyecek biçimde uygun görülen günlük açılma miktarı 0,3-0,5 mm dir ve 2 ile 4 hafta içerisinde genişletme işleminin bitirilmesinin darlığın giderilmesi bakımından yeterli olabileceği belirtilmiştir.⁽¹²⁾

- **Hızlı Üst Çene Genişletmesinin Kraniofasiyal ve Dentoalveolar Yapılar Üzerinde Oluşturduğu Kuvvet ve Kuvvet Dağılımları**

Üst çene genişletme aygıtlarında vidanın çevrildiği ilk evrelerde vidanın bir tur çevrilmesiyle oluşan kuvvetlerin, genellikle 12 ile 24 saat sonrasında ve genişletme tamamlandıktan sonra retansiyon apareyi uygulandığı 5-7 haftalık süre içerisinde azalarak dağıldığı ifade edilmiştir. Üst çene genişletmesi devam ederken oluşan kuvvetlerin dağılım hızı yavaşlamaktadır.⁽¹¹³⁾

Vidanın her aktivasyonu sonrası dokulara iletilen kuvvetin tamamının dağılamayıp yaklaşık % 5-25'inin rezidüel (artık) kuvvet şeklinde kaldığı belirtilmiş ve burdan yola çıkılarak her aktivasyonun bir öncekine kıyasla daha fazla kuvvet oluşturabileceği düşünülmüştür.⁽¹⁸³⁾

Yaş arttıkça suturlardaki direncin de artmasından ötürü kuvvet birikimi daha hızlı gerçekleşeceğinden rezidüel kuvvet miktarının da artabileceği ifade edilmiştir.⁽¹⁸⁴⁾

Üst çene genişletmesinde vidanın her bir tur çevrilmesinin 3-10 pound (1,36-4,54 kg) arası kuvvet oluşturduğu ve gün içerisinde birden çok aktivasyon yapıldığında 20 pound (10-13,5 kg) veya üzerinde artık kuvvet birikebileceği belirtilmiştir.^(106,113,137)

Apareyin vidası haftada 2 kez 4 çeyrek tur çevrildiği takdirde oluşan gerilim birikiminin başlıca nedeni olarak aktivasyon arası gerilim artışı (3-4 günlük çevirme periyotları arasında oluşan gecikmiş maksiller kompleks cevabı), ikinci sebep olarak da aktivasyon sonrası gerilim artışı (vidanın döndürülmesi esnasında periodontal ligamentin sıkışmasına bağlı olarak gelişen dental gerilim) gösterilmektedir.⁽¹⁸⁵⁾

Kraniofasiyal yapılar üzerinde hızlı üst çene genişletmesinin biyomekanik etkisi ve oluşturduğu gerilim ile alakalı yapılmış olan bir çalışmada, sonlu elemanlar analizi sonucunda gerilimin en yoğun olduğu bölge sfenoid kemiğin pterigoid çıkıntıları olmak üzere (73,75kg/mm²) sırasıyla maksiller molarlar ve kaninler arası, inferior nazal kavitenin yan duvarları, zigomatik ve nazal kemikteki stres alanları olduğu tespit edilmiştir.⁽¹²⁶⁾

- **Hızlı Üst Çene Genişletmesi- Yaş ilişkisi**

HÜÇG apareyinin hangi yaşta uygulanacağı yapılması planlanan tedavinin etkinliği açısından önem arz etmektedir. Üst çenenin transversal yönde büyümesi,

anteroposterior ve vertikal yöndeki büyümeden önce 12-14 yaşları arasında tamamlanmaktadır.^(61,186)

Süt ve erken karışık dişlenme döneminde ise burunda oluşabilecek istenmeyen değişiklikler sebebiyle, HÜÇG apareyinin bu dönemde uygulanması önerilmemektedir.⁽⁶¹⁾ Büyüme atılım dönemi bitmeden önce ise median palatal sutur kaynaşmadan ya da kaynaşma başlangıç aşamasındayken cerrahi bir işlem gerekmeden HÜÇG apareyi kolaylıkla uygulanabilmektedir.⁽⁶¹⁾

HÜÇG apareyinin uygulandığı en uygun zaman, pubertal büyüme atağı döneminden hemen önce 13–15 yaşına kadar olduğu, daha ileri yaşlarda genişletme mümkün olsa da ile fasiyal iskelet yapının üst çene genişletmesine karşı direnci, yaş ve olgunlaşma ile artacağından elde edilen tedavi sonuçlarının kalıcı olmayacağı ifade edilmiştir^(10,61,113)

Büyüme atağı öncesi ve sonrası dönemde HÜÇG apareyi ile tedavi edilen hastalarda meydana gelen iskeletsel değişikliklerin yatay yönde daha tekrarlanabilir olduğu ve uzun dönemde daha kalıcı sonuçlar elde edilebileceği belirtilmiştir.⁽¹⁸⁷⁾

HÜÇG apareyinin karma ve daimî dişlenme dönemindeki iki gruptaki etkileri karşılaştırıldığında ise, karma dişlenme döneminde elde edilen ortopedik etkilerin beklenen kadar fazla olmadığı, HÜÇG'nin erken daimî dişlenme dönemine kadar ertelenmesinin daha faydalı olabileceği bildirilmiştir.⁽¹⁸⁷⁾

Midpalatal sutur vertikal koronal kesitte bebeklik döneminde, kısa ve “Y” şeklindedir ve vomeri palatinal yapılara bağlamaktadır. Çocukluk döneminde daha dalgalı ve yılan kıvrımı şeklindedir ve üç kemik arasındaki birleşim daha da artmaktadır. Erişkinlikte ise, midpalatal sutur testere ağzına benzer görünümde olup, mekanik kilitlemenin yanı sıra bu bölgede kemik adacıkları oluşmaya başlamıştır.⁽¹⁷⁵⁾ Erişkin dönemde suturdaki interdijitasyonun suturda kırık oluşturmadan ayırlamayacak kadar sıkı olduğu rapor edilmiştir.⁽¹⁸⁸⁾

Üst çene midpalatal suturdaki büyüme, kızlarda 16, erkeklerde ise 18 yaşına kadar devam etmektedir. Sert damaktaki boyut artışı transvers suturdaki büyüme ve damağın arka kenarındaki apozisyona bağlı olarak 13 ile 15 yaşına kadar devam etmektedir. Bu

dönemin ardından midpalatal suturdaki büyüme tamamlanmakta, ancak kemik apozisyonu birkaç yıl daha devam etmektedir.⁽¹⁸⁸⁾

Hızlı maksiller genişletmenin genç erişkin ve yetişkin bireylerde etkisi oldukça sınırlıdır. Bu durumun sebebi hem midpalatal suturun kapanmış olması hem de maksillanın genişletmeye karşı gösterdiği direncin artmış olmasıdır.⁽¹⁰²⁾

Erişkin bireylerde bu direnç, genişletmenin iskeletsel etkiden ziyade daha çok dentoalveolar etki oluşturmasına sebep olmaktadır.^(10,189,190)

Sonuç olarak, erişkin hastalarda üst çenenin yan duvarlarında ve midpalatal suturda yapılacak osteotomiler ile hızlı üst çene genişletmesi yapılması daha uygun olacaktır.⁽¹²⁾

• **Hızlı Üst Çene Genişletmesinde Pekiştirme Yöntemleri ve Nüks**

Ortodontik ve/veya ortopedik tedavinin en büyük sorunlarından biri olan relaps; tedavi bittikten sonra dişlerin tekrardan başlangıç durumuna dönme eğilimi olarak tanımlanmıştır. HÜÇG'de görülebilecek bu eğilimin sebepleri; üst çenenin bağlantılı olduğu kemiklerdeki birleşim bölgelerinde birikmiş rezidüel kuvvetlerin varlığı, zigomatik kemikteki direnç ve maksilla etrafındaki suturların deformasyona karşı direnci, retansiyon döneminde yeterli kemik formasyonunun oluşmaması, gerilmiş mukoperiosteumun ve oklüzal kuvvetlerin varlığı, genişletme sonucu dudak ve dil basınçları arasında oluşan dengesizlik ve bukkal kas yapısının güçlü olması şeklinde sıralanabilir.⁽¹⁹¹⁾

Alveoler süreçler üzerinde birikmiş rezidüel kuvvetler sonucu oluşabilecek nüks nedeniyle 2-3 mm aşırı düzeltim yapılması gerektiği belirtilmiştir.^(90,113,122,191-193)

Tedavi sonrası pekiştirme yeteri kadar yapılmadığında iskeletsel relaps görülme ihtimali artacağından genişletme sonrası maksiller suturların yeniden organizasyonu ve stabilizasyonu için 3-6 aylık pekiştirme süreleri önerilmektedir. Buna ek olarak yapılan genişletmenin miktarı arttıkça sabit retansiyon döneminin de uzatılması gerektiği belirtilmiştir.^(65,110)

Hızlı üst çene genişletmesinin uzun dönem stabilitesini değerlendirmek amacıyla yapılmış olan bir çalışmada, iskeletsel maksiller genişletmenin transversal yönde uzun dönem stabilitesinin prepubertal dönemdeki bireylerde, pubertal ve postpubertal

dönemdeki bireylere göre daha iyi olduğu bulunmuştur. Buna ek olarak büyüme ve gelişimini tamamlamış bireylerde iskeletsel hızlı üst çene genişletmesinin uzun dönem stabilitesinin şüpheli olduğu belirtilmiştir.⁽¹⁰²⁾

HÜÇG sonrası uygulanacak retansiyon apareyi; aygıtın rijiditesi, hastanın yaşı, kemik maturasyonu ve retansiyon süresine göre tasarlanmaktadır.⁽¹¹⁰⁾ Midpalatal suturdaki ayrılmayı takiben apareyin vida kısmının anahtar deliklerinden bir parça tel geçirilip vida sabitlenerek stabilize edilmektedir. Bu stabilizasyon süresi 3 ile 6 ay arasında değişmektedir.^(10,110) Midpalatal suturun genişletme sonrasındaki mineral içeriğinin ekspansiyondan önceki seviyeye tekrar ulaşabilmesi için 3 aylık bir süre gerektiği ifade edilmiştir.⁽¹⁹⁴⁾

Genişletme sonucu yumuşak dokulardaki değişime bakıldığında; üst 1. molar ve kesici dişler üzerinde dil, dudak ve yanakların basınçlarının genişletmeden hemen sonra arttığı ve pekiştirme aşamasının 3. ayında da bu basıncın başlangıç düzeyine tekrar indiği tespit edilmiştir.⁽¹⁹⁵⁾

Üst çene genişletme sonrası retansiyon için pasif aygıtların yanı sıra hareketli aygıtlarda kullanılabilir. ⁽⁹¹⁾ Üst 1. Molar dişleri arasına uygulanabilen transpalatal ark ve quad-helix ile retansiyon yapılabileceği gibi hawley tipi bir pekiştirme aygıtı da uygulanabilmektedir.^(10,39,196)

Hawleyin akrilik kenarları, dönme merkezi görevini görür ve aşırı genişlemiş bukkal dişlerin fonksiyon sırasında bu dönme merkezi etrafında dönerek aksını dikleştirilebilir.⁽¹¹⁰⁾

- **Hızlı Üst Çene Genişletmesi için Uygulanan Aparey Çeşitleri**

Hızlı üst çene genişletme aparey çeşitlerinden en sık tercih edilenler Haas ve Hyrax apareyleridir. Bu apareylerin yardımıyla midpalatal sutur açılarak elde edilen transversal genişleme miktarı ile apareyin destek almış olduğu dişlerin laterale devrilme miktarı bakımından farklılık olabileceği belirtilmiştir.⁽⁸⁸⁾

Haas apareyi, sağ ve sol 1. premolar ve 1. molar dişlerinde bantlar, damak kubbesi hizasında genişletme vidası bulunan ve hem ankrajı artırmak hem de sutural açılmayı elde etmek için lehimli metal barlar üzerine akriliğin eklenmiş olduğu 1950 yılından bu yana yaygın olarak kullanılan bir genişletme apareyidir. ⁽¹⁶⁾

Haas⁽¹⁶⁾, akrilik içermeyen apareylere göre genişletme apareyine akrilik plak ilave edilmesiyle hem palatal kubbenin duvarları hem de alveolar kemiğin genişletici kuvvete karşı gösterdiği direncin daha fazla olduğunu böylelikle daha fazla kuvvet uygulayarak daha az dişsel hareket, daha fazla ortopedik hareket ve sutural açılma elde edilebileceğini savunmuştur. Apareyin akrilik bölümlerinin hijyenik olmayışı ve buna bağlı olarak gelişen yumuşak doku irritasyonları, HÜÇG apareyinin en sık rapor edilen komplikasyonları arasında yer almaktadır.^(13,15,88) Özel bir vidanın kalın tel uzantıları aracılığıyla birinci molar ve premolar dişlere lemihlenen bantlar vasıtasıyla yapıştırılan bu aparey, Biederman⁽¹⁷⁾, tarafından “Hygienic rapid expander” olarak tanıtılmıştır. Haas apareyine göre daha hijyenik olan Hyrax apareyi, tamamen metalden oluşmaktadır. Metal bölümünün akriliğe kıyasla daha kolay temizlenebilir olmasından ötürü daha az mukozal irritasyon yaptığı düşünülmektedir. Ayrıca bu apareyin konuşmaya minimal seviyede engel olduğu bildirilmiştir.^(10,50,118,172,180,181)

Yaş ve ankraj ihtiyacı, uygulanacak apareyin çeşidini belirlerken dikkat edilmesi gereken en önemli etkenler arasında yer almaktadır. Hafif ya da orta dereceli üst çene transversal yetersizliği olan geç karışık ve erken daimî dişlenme dönemindeki vakalarda Hyrax; maksiller darlığın şiddeti daha da fazla olan erken daimî dentisyon veya orta derecede darlığa sahip geç dönem adolesanlarda Haas apareyinin kullanımının daha faydalı olacağı belirtilmiştir.⁽⁸⁸⁾

Hyrax apareyi üzerinde posterior dişlerin oklüzal yüzeylerine veya tüm yüzeylerine akrilik eklenerek birtakım modifikasyonlar yapılmış ve böylelikle bonded tipi apareyler geliştirilmiştir. Bu akrilik yüzeylerin apareye eklenmesiyle vertikal yön kontrolü başta olmak üzere birçok başarılı sonuçlar elde edilmiştir.^(23,120,157,196-198)

Posterior dişlerin oklüzal yüzlerini akrilik ile kaplanması, apareyin intrüziv kuvvetler uygulayarak posterior bite blok etkisi oluşturacağını ve bunun sonucunda oklüzal vertikal büyümenin baskılanabileceği belirtilmiştir.⁽¹⁶⁴⁾

Mc Namara⁽⁸⁸⁾, rijit akrilik bonded tipi HÜÇG apareyinde bazı modifikasyonlar uygulayarak kendi adını vermiş olduğu Mc Namara Tipi HÜÇG apareyini geliştirmiştir. Mc Namara Tipi HÜÇG apareyi, özellikle karma dişlenme döneminde ortopedik genişletmeyi sağlamak amacıyla uygulanmaktadır.

Asanza ve ark.⁽¹⁹⁶⁾, bonded tipi HÜÇG apareyini, konvansiyonel HÜÇG apareyleriyle karşılaştırdığında bonded tipi apareyin, yüzün dik yön uzunluğunun artışı azalttığı veya önlenildiği; buna karşın dişlerdeki devrilme miktarı ve üst çene segmentlerinin simetrik genişleme miktarı bakımından bu iki aygıt arasında önemli bir fark bulunmadığını tespit etmişlerdir.

Full cap splint HÜÇG aygıtı, diş-doku destekli splint şeklinde bir aparey olarak tanıtılmıştır. Full cap splint HÜÇG apareyi, premolarlar arasına midpalatal düzleme paralel olarak yerleştirilen bir vida ve bu vidayı, posterior ve anterior dişlerin bukkal, okluzal ve palatinal olmak üzere tüm yüzlerini saran rijit akrilik yapıdan oluşmaktadır. Rijit yapısından ötürü dişlerde daha az devrilmeye fakat daha fazla iskeletsel genişletmeye neden olduğu düşünülerek, bu apareyle yapılan genişletmeden daha kalıcı sonuçlar elde edilebileceği bildirilmiştir.^(60,123)

Apareyin akrilik parçası, üst çenede sürmüş tüm dişlerin okluzal ve vestibüler yüzeylerinin orta üçlüsüne kadar uzanmaktadır. Dişleri anatomik olarak sıkıca sardığı için dişlerdeki devrilmeyi azaltarak aynı zamanda da kök rezorpsiyonuna engel olmaktadır. Ayrıca bu aparey ile devrilmeler en aza indirilebildiği için dişsel ekstrüzyon azaltılıp dikey boyut kontrolü daha kolay sağlanabilmektedir.⁽²²⁾

İnterdijitasyonun kaldırılması ile alt çenenin üst çene üzerindeki sınırlayıcı etkisi ortadan kalkar ve böylelikle üst çenedeki sutural açılma kolaylaşabilir. İnterdijitasyonun kaldırılması alt dişlerdeki kompenzasyonun kendiliğinden düzelmesine izin vermektedir.⁽¹⁹⁹⁾ Alt çene serbest kalabildiği için hem tedavi sırasında hem de pekiştirme sırasında çene eklemine oluşabilecek olan mikrotravmalar en aza indirilebilmektedir.⁽¹⁹⁹⁾

Özellikle dik yönü artmış bireyler için aparey hazırlanırken çiğneme düzlemi şeklinde dişlerin okluzalindeki akrilik kalınlığı artırılarak kapanış kontrol altına alınabilmektedir. Bu apareyin en önemli dezavantajları arasında hijyen ve konfor problemleri yer almaktadır.^(151,200)

Bazı vakalarda üst çene posteriorunda çapraz kapanış olmadan yalnızca ön bölgede darlık görülebilir. Bu durumda konvansiyonel üst çene genişletme aygıtları ön bölgedeki darlığı tedavi etmede yetersiz kalabilir. Sadece üst çenenin ön bölgesini

geniřletmek amacıyla birok aparey kullanılmıř, fakat beklenen sonular elde edilememiřtir.⁽¹⁶⁷⁾

Schellino ve ark.⁽³¹⁾, yelpaze gibi st enenin aılmasına izin veren ve maksillanın sadece n blgesini etkileyen "Ragno" ismini verdikleri rmcek řeklinde bir vida yardımıyla st enenin anterior kısmını postterior blgeden baėımsız olarak geniřletmiřlerdir. Bu vida kullanılarak tasarlanmıř HG apareyine; Fan Tipi HG apareyi adı verilmiřtir ve konvansiyonel HG apareylerinden farklı olarak, st ene posterior blgede geniřleme olmaksızın yalnızca n blgede geniřletme yapmaktadır.⁽³¹⁾

3. GEREÇ VE YÖNTEM

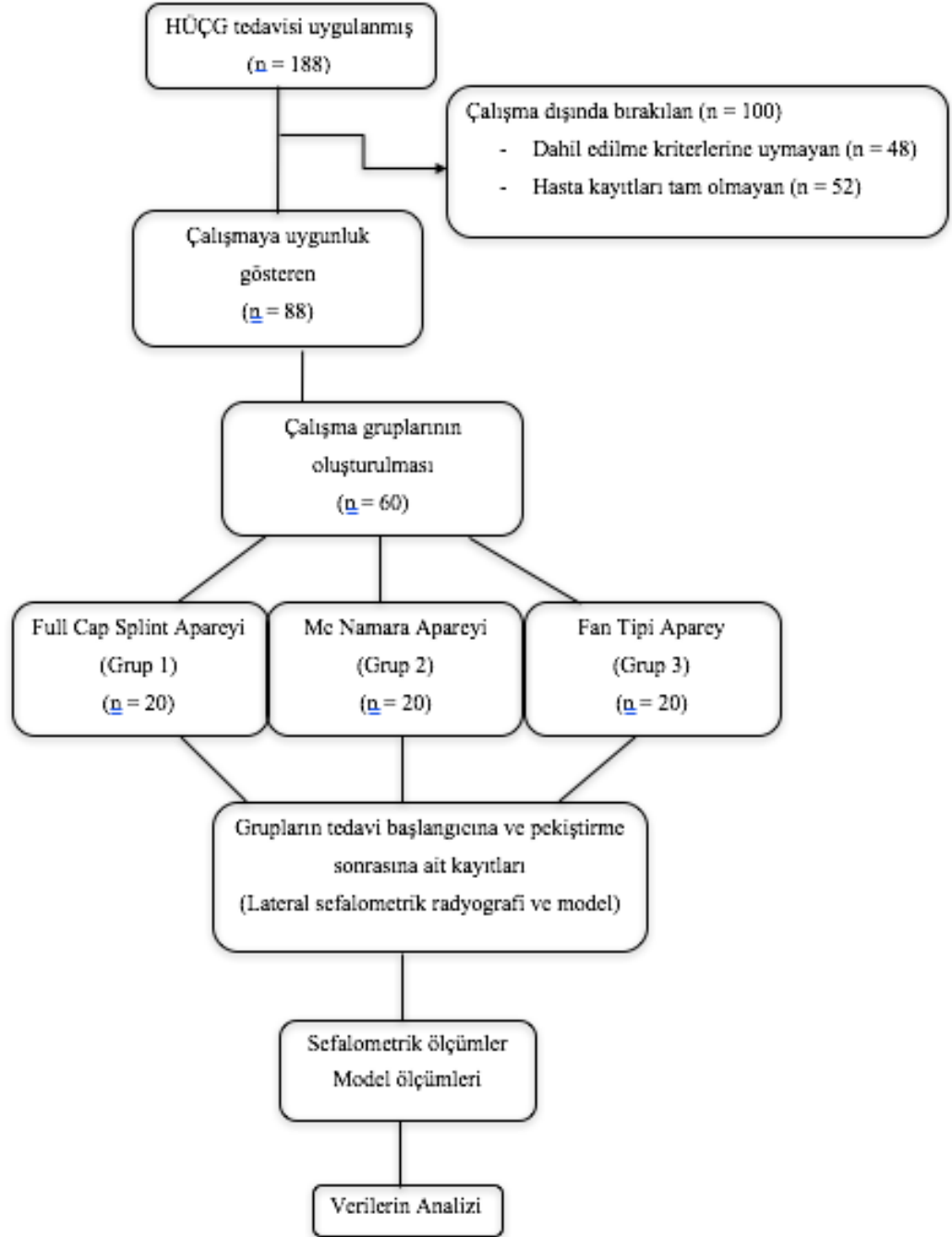
3.1. Bireylerin Seçimi ve Grupların Oluşturulması

Retrospektif çalışmamıza başlamadan önce Antalya Eğitim Araştırma Hastanesi Klinik Araştırmalar Etik Kurulu'ndan, çalışmamızın etik kurallara uygun olduğuna dair kurul onayı alınmıştır (Ek 1). Çalışmamızın gruplarını oluşturmak için Akdeniz Üniversitesi Diş Hekimliği Fakültesi Ortodonti Anabilim Dalı arşiv kayıtları taranmıştır. Arşiv kayıtlarına göre kliniğimizde; HÜÇG tedavisi için Full Cap Splint, Mc Namara ve Fan tipi apareylerinin daha çok tercih edildiği tespit edilmiştir. Bu nedenle çalışma gruplarımızı bu üç aparey tipi oluşturmaktadır. Çalışmamıza dahil edilecek hastalar arşiv kayıtları içerisinde aşağıda sıralanan kriterlere göre seçilmiştir:

1. Tedavi öncesi maksiller transversal darlığa (>4mm) bağlı olarak tek veya çift taraflı posterior çapraz kapanışa sahip olması,
2. Hastaların 12-15 yaş aralığı içerisinde yer alması,
3. Daha önce ortodontik tedavi görmemiş olması,
4. Üst çenede konjenital diş eksikliği ve diş kaybı olmaması,
5. Mevcut daimî dişlerinin sürmesinin tamamlanmış olması,
6. Dişlerin ve dişleri çevreleyen dokuların sağlıklı olması,
7. Ağız hijyeninin iyi olması,
8. Herhangi bir sistemik rahatsızlığının bulunmaması,
9. Konjenital, genetik veya travmaya bağlı sonradan kazanılmış herhangi bir yüz deformitesinin olmaması,
10. Full Cap Splint, Mc Namara ve Fan tipi apareylerinden birisi ile HÜÇG tedavisinin tamamlanmış olması,
11. Tedavi başı ve pekiştirme sonrası alçı model, radyografi kayıtlarının tam olması.

Akdeniz Üniversitesi Diş Hekimliği Fakültesi Ortodonti Anabilim Dalı arşiv taraması sonucunda HÜÇG tedavisi uygulanmış 188 hasta kaydı tespit edildi. Arşiv kayıtlarına göre, 48 hastanın çalışma kriterlerine uymaması ve 52 hastanın kayıtlarının tam olmaması sebebiyle toplamda 100 hasta çalışmadan çıkarıldı. Retrospektif çalışmamızın dahil edilme kriterlerini karşılayan hastalar arasında 30 Full Cap Splint,

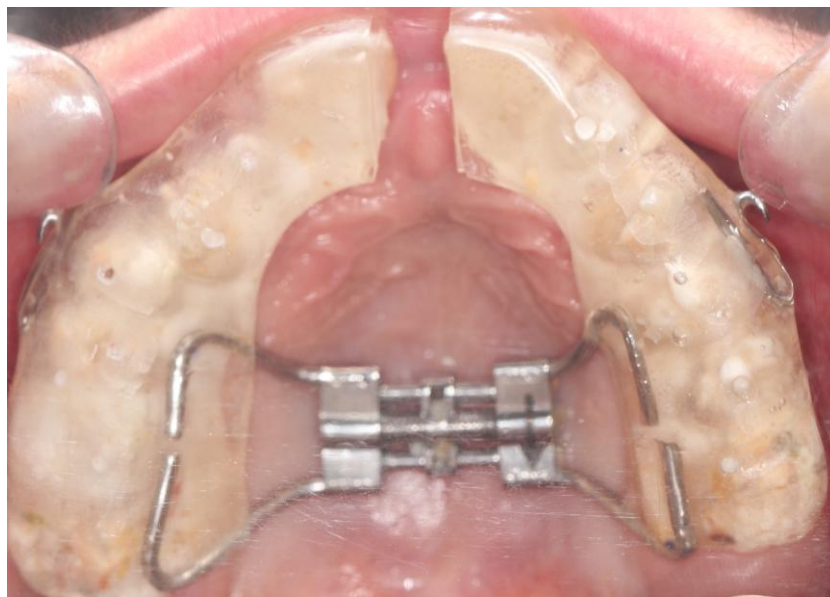
36 Mc Namara ve 22 Fan tipi aparey uygulanmış hasta tespit edildi. Gruplardaki örnek sayılarının benzer olması adına tüm gruplarda 20 hasta olacak şekilde toplamda 60 birey randomizasyon yöntemi ile seçilerek çalışma grupları oluşturuldu. Gruplardaki hastaların tedavi başlangıcına ve pekiştirme sonrasına ait lateral sefalometrik radyografileri, modelleri üzerinde yapılan ölçümlerden elde edilen veriler analiz edildi (Şekil 3.1).



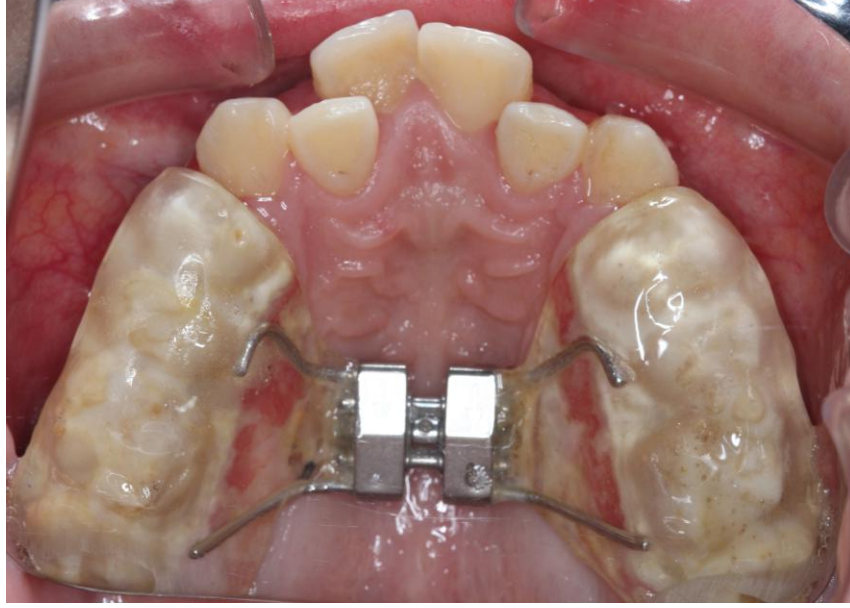Şekil 3.1. Çalışma akış diyagramı

3.2. Apareylerin Yapımı ve Uygulanması

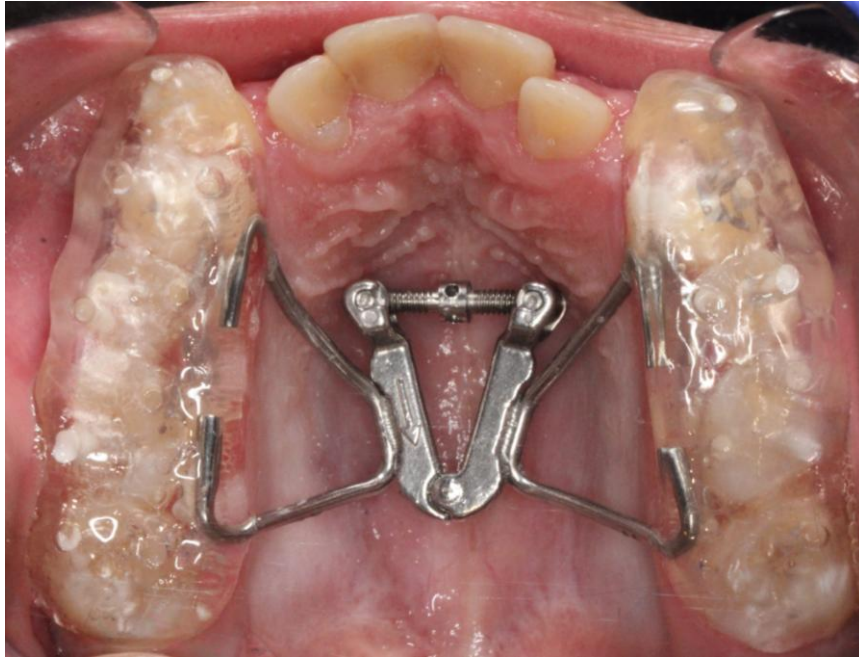
Full Cap Splint apareyi, üst santral dişler dahil olmak üzere tüm dişlerin okluzal ve insizal kenarlarını örten akrilik plak ve maksiller kubbeye yakın midpalatal sutura paralel yerleştirilen hyrax vidasından (Leone, Florence, Italy) oluşmaktadır (Şekil 3.2). Hekim tarafından hastaya uygulanması daha kolay olan Mc Namara apareyi ise posterior dişlerin bukkal, okluzal ve palatinal yüzlerini saran rijit akriliğin içine menteşesi midpalatal düzleme paralel olan ve premolarlar arasına yerleştirilen hyrax vidasını (Leone, Florence, Italy) içermektedir (Şekil 3.3). Özellikle üst çene ön bölge darlığında HÜÇG tedavisi için Fan tipi HÜÇG apareyi önerilmektedir. Fan tipi apareyinde kullanılan Ragno (Leone, Florence, Italy) vidası, üst posterior dişlerin okluzal yüzeyini kaplayan akrilik plak içine paralel olacak şekilde menteşesi 1. premolarların distal yüzeyine teğet bir biçimde yerleştirilmektedir. Vidanın arka kollarına mezial yönde, ön kollarına ise vidanın gövdesine dik olacak şekilde distal yönde büküm yapılmaktadır (Şekil 3.4). Arşiv kayıtlarından çalışmamıza dahil edilen hastaların tümünde HÜÇG tedavisi boyunca aynı genişletme protokolü izlendiği tespit edilmiştir. Apareyler uygulandıktan sonraki ilk 7 gün boyunca vida, sabah ve akşam olmak üzere günde 2 defa 1 çeyrek tur ($2 \times 1/4$ tur = 0,5 mm) şekilde ($1/4$ tur = 0,25 mm) çevrilmiştir. İlk haftada okluzal radyografide sutural açılmanın görülmesi ve üst santral kesici dişler arasında diastemanın klinik olarak tespit edilmesinin ardından günde $1/4$ tur olacak şekilde planlanan genişletme elde edilene kadar vida çevrilmeye devam edilmiştir.



Şekil 3.2. Kliniğimizde uygulanan akrilik kaplı Full Cap Splint HÜÇG apareyi



Şekil 3.3. Kliniğimizde uygulanan akrilik kaplı Mc Namara HÜÇG apareyi

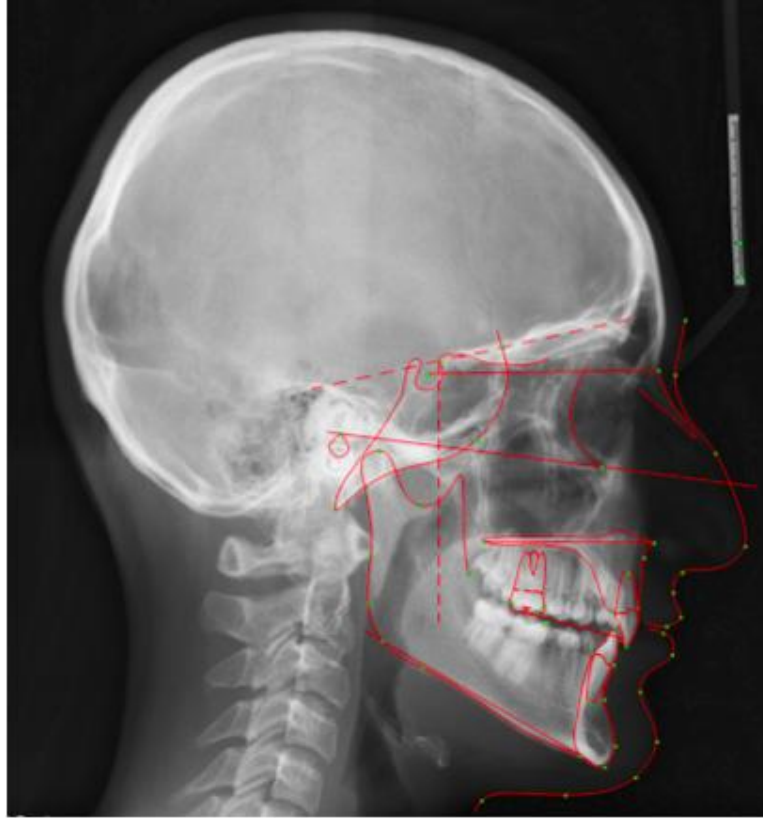


Şekil 3.4. Kliniğimizde uygulanan akrilik kaplı Fan tipi HÜÇG apareyi

3.3. Lateral Sefalometrik Radyografilerin Değerlendirilmesi

Full Cap Splint, Mc Namara ve Fan tipi HÜÇG tedavi öncesi ve pekiştirme sonrası iskeletsel ve dentoalveolar değişiklikleri değerlendirmek amacıyla sefalometrik radyografi analizi yapılmıştır. HÜÇG öncesi (T0) ve sonrası (T1) alınmış olan tüm radyografik kayıtlar Akdeniz Üniversitesi Diş Hekimliği Fakültesi Ağız Diş ve Çene Radyolojisi Anabilim Dalı'nda bulunan röntgen cihazı (Planmeca Promax, Helsinki, Finlandiya) ile elde edilmiştir. Standardizasyonu sağlamak için lateral sefalometrik

radyografiler, hastanın yumuşak doku frankfort horizontal düzlemi yere paralel, çeneler sentrik oklüzyonda ve dudaklar istirahat pozisyonunda olacak şekilde ışık kaynağı ile film 165 cm ve ortaoksal düzlemle film arasındaki mesafe 16,5 cm olacak şekilde alınmıştır. Lateral sefalometrik radyografilerin analizleri Dolphin Imaging Version 11.9, 2016 Premium Software (Dolphin Images and Many Solutions, Chatsworth, California, ABD) sefalometrik çizim programı aracılığı ile yapılmıştır (Şekil 3.5).



Şekil 3.5. Dolphin Programı ile yapılan çizim görüntüsü

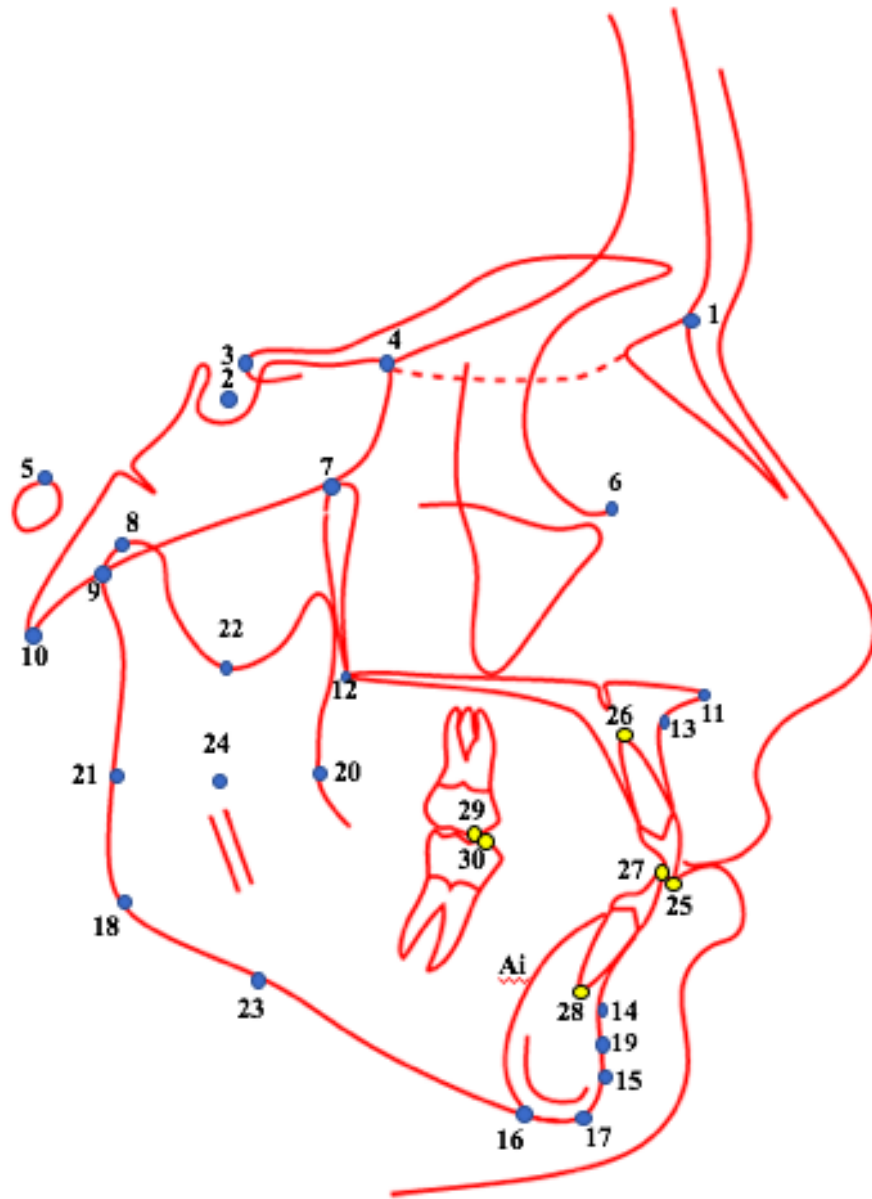
3.3.1. Lateral Sefalometrik Radyografilerde Kullanılan Referans Noktalar

Lateral sefalometrik radyografilerde kullanılan referans noktalar ve tanımları aşağıda verilmiştir (Şekil 3.6).

1. Nazyon (N): Frontonazal suturun sagittal plandaki en ileri noktasıdır.
2. Sella (S): Sella tursika'nın geometrik orta noktasını temsil eden noktadır.
3. Tuberkulum Sella (T): Anterior klinoid proçesin alt konturu ile sellanın ön konturunun kesişme noktası.
4. Wing Noktası (W): Sfenoid kemiğin büyük kanatlarının ön kafa kaidesini kestiği noktaların orta noktasıdır.

5. Poryon (Po): Meatus akustikus eksternus'un üst kenarının orta noktasıdır.
6. Orbitale (Or): Orbita çukurunun en alt, en derin noktasıdır.
7. Pterigoid (Pt): Pterigopalatin çukurun üst kenarının saat 11 yönünü gösteren noktasıdır.
8. Kondilyon (Co): Mandibuler kondilin en üst noktasıdır.
9. Artikülar (Ar): Ortaoksal düzlemde mandibula ramusunun arka kenarı ile oksipital kemiğin bazal kemiğin bazal kısmının kesişme noktasıdır.
10. Bazyon (Ba): Foramen magnumun anterior kenarının median noktasıdır.
11. Spina Nasalis Anterior (ANS): Sagittal düzlemde sert damağın en ön ve uç noktasıdır.
12. Spina Nasalis Posterior (PNS): Sagittal düzlemde pterygopalatin fossanın anterior duvarının devamı ile burun tabanının kesiştiği yerde, sert damağın en geri noktasıdır.
13. Subspinale (A): Spina nasalis anterior ile prosthion noktaları arasında yer alan iç bükeyliğin en derin noktasıdır.
14. Supramentale (B): Alt çene infradental ve pogonyon noktaları arasındaki kemiğin iç bükeyliğinin en derin noktasıdır.
15. Pogonyon (Pg): Sagittal düzlemde alt çene simfiz bölgesinin en ileri noktasıdır.
16. Menton (Me): Alt çene simfizin alt kenarının en aşağı noktasıdır.
17. Gnasyon (Gn): Menton ve pogonyon noktalarının orta noktasıdır.
18. Gonyon (Go): Alt çene ramusunun arka kenarından teğet geçen ramus düzlemi ve korpus mandibulanın alt kenarı ve menton noktasından teğet geçen mandibular düzlemi arasındaki açının açıortayının alt çene ile kesiştiği noktadır.
19. Protuberensiya Menti/Suprapogonyon (Pm): B ve Pg noktaları arasındaki kurvatürün içbükeyden dışbükeye dönüştüğü noktadır.
20. R1 Noktası: Ramus ön kenarının en içbükey noktasıdır.
21. R2 Noktası: R1 noktasından frankfort horizontal (FH) düzlemine paralel çizilen çizginin ramus arka kenarını kestiği noktadır.
22. R3 Noktası: Ramusun sigmoid kıvrımının en alt noktasıdır.
23. R4 Noktası: R3 noktasından pterigoid vertikal (PTV) düzlemine paralel çizilen çizginin korpusun alt kenarını kestiği noktadır.

24. Xi Noktası: R1 ve R2 noktalarından PTV'ye, R3 ve R4 noktalarından FH'ya paralel çizgiler çizilerek oluşturulan dikdörtgenin köşegenlerinin kesişme noktasıdır.
25. İnsizör Superior (U1): En ileri üst kesici dişin kronunun uç noktasıdır.
26. Apeks Superior (As): En ileri üst kesici dişin kökü ucu noktasıdır.
27. İnsizör İnférieur (L1): En ileri alt kesici dişin kronunun uç noktasıdır.
28. Apeks İnférieur (Ai): En ileri alt kesici dişin kök ucu noktasıdır.
29. U6: Üst 1. molar dişin meziyobukkal tüberkülünün tepe noktasıdır.
30. L6: Alt 1. molar dişin meziyobukkal tüberkülünün tepe noktasıdır.

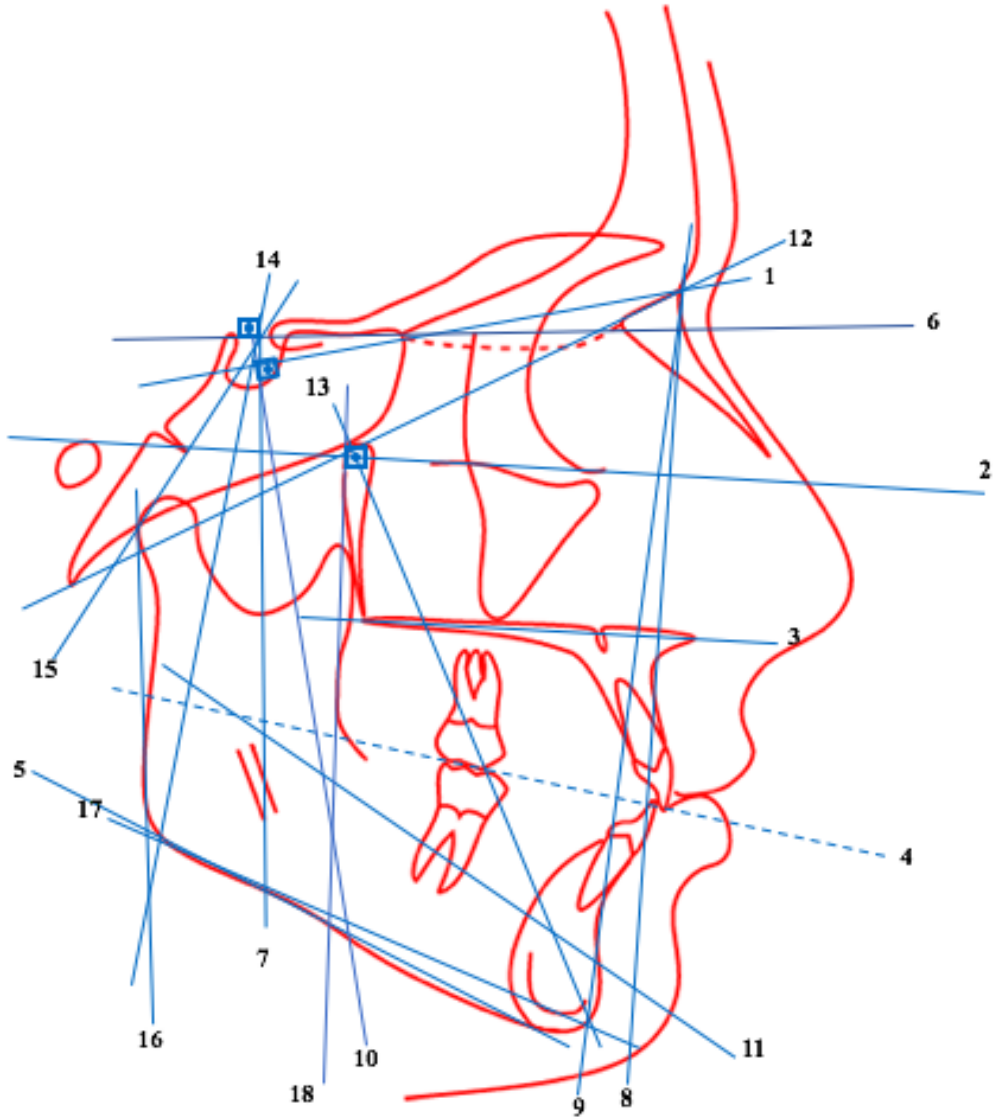


Şekil 3.6. Lateral sefalometrik radyografide kullanılan referans noktalar. İskeletsel noktalar mavi renk ile dişsel noktalar ise sarı renk ile gösterilmiştir.

3.3.2. Lateral Sefalometrik Radyografilerde Kullanılan Referans Düzlemler

Lateral sefalometrik radyografilerde kullanılan referans düzlemler ve tanımları aşağıda sıralanmıştır (Şekil 3.7).

1. Sella-Nazyon Düzlemi (SN): S ve N noktalarından geçen düzlemdir.
2. Frankort Horizontal Düzlemi (FH): Po ve Or noktalarından geçen düzlemdir.
3. Palatal Düzlem (PD): ANS ve PNS noktalarından geçen düzlemdir.
4. Okluzal Düzlem (OD): Üst ve alt birinci molar dişlerin kontak distal kontak noktalarının orta noktası ile dijitize edilmiş olan okluzal düzlem noktası arasından geçen düzlemdir.
5. Mandibuler Düzlem (MD): Go ve Me noktalarından geçen düzlemdir.
6. Horizontal Referans Düzlemi (HRD): Tuberkulum sella ve wing noktalarından geçen düzlemdir (TW).
7. Vertikal Referans Düzlemi (VRD): TW doğrusuna tuberkulum sella noktasından indirilen dikmedir.
8. Nazyon-A Noktası Düzlemi (NA): N ve A noktalarından geçen düzlemdir.
9. Nazyon-B Noktası Düzlemi (NB): N ve B noktalarından geçen düzlemdir.
10. SV Düzlemi: S ve N noktalarından geçen ön kafa kaidesi düzlemini dik kesen ve S noktasından geçen düzlemdir.
11. Korpus Eksen Uzunluğu (XiPm): Pm ve Xi noktalarından geçen düzlemdir.
12. Efektif Kafa Kaidesi Yüksekliği (NaBa): Na ve Ba noktaları arasındaki dikey uzunluk, kafa kaidesinin efektif yüksekliğidir.
13. Pt-Gn: Pt ve Gn noktalarından geçen düzlemdir.
14. S-Go: S ve Go noktalarından geçen düzlemdir.
15. Arka Kranial Kaide Uzunluğu (S-Ar): S ve Ar noktalarından geçen düzlemdir.
16. Ramus Uzunluğu (Ar-Go): Ar ve Go noktalarından geçen düzlemdir.
17. Go-Gn: Go ile Gn noktalarından geçen düzlemdir.
18. Pterygoid Vertikal Düzlem (PTV): FH düzlemini dik kesen Pt noktasından geçen düzlemdir.



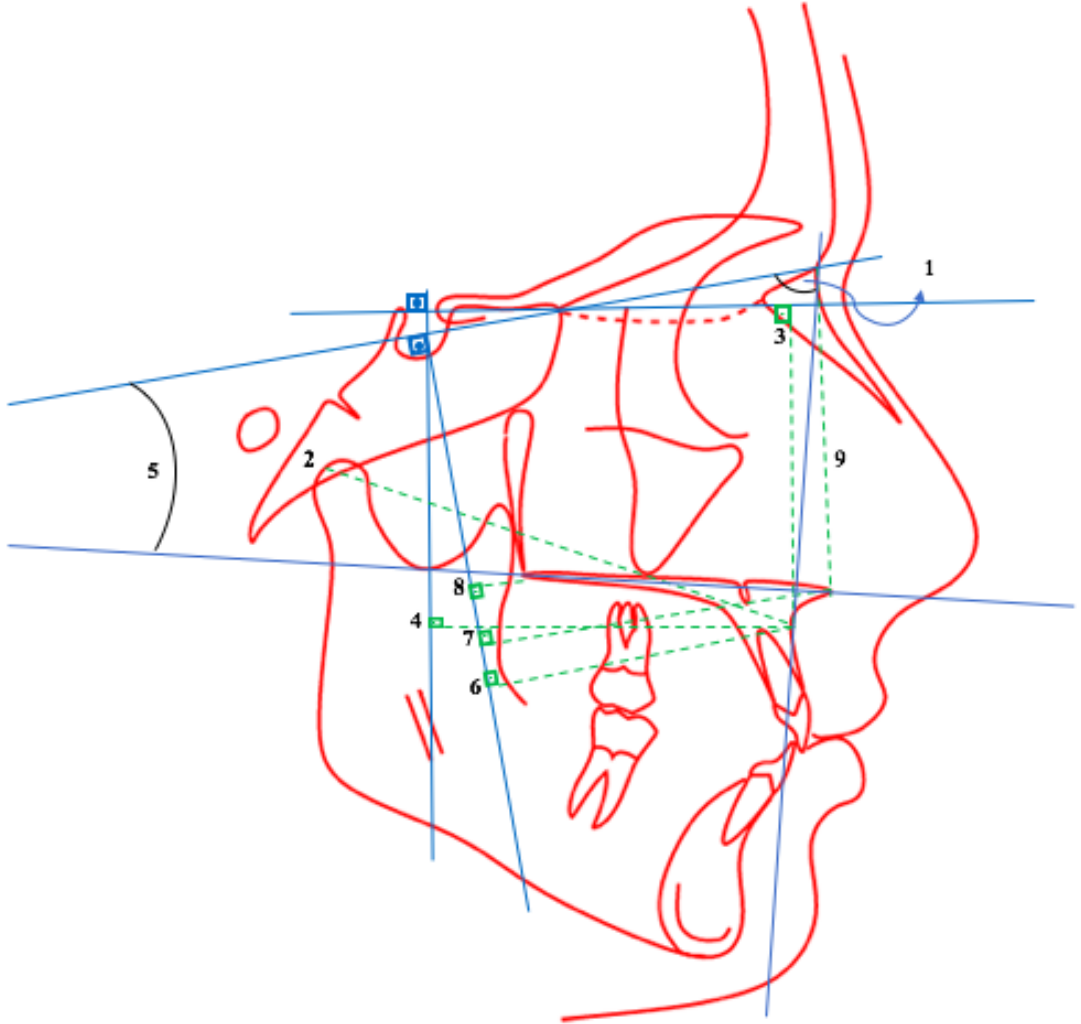
Şekil 3.7. Lateral sefalometrik radyografilerde kullanılan referans düzlemler. İskeletsel düzlemler mavi çizgi, dişsel düzlem mavi kesikli çizgi ile gösterilmiştir.

3.3.3. Lateral Sefalometrik Radyografilerde Yapılan Maksiller Ölçümler

Lateral sefalometrik radyografilerde kullanılan referans noktalar ve tanımları aşağıda verilmiştir (Şekil 3.8).

1. SNA ($^{\circ}$): S, N ve A noktaları arasında kalan açıdır.
2. Co-A (mm): Co ve A noktaları arasındaki uzunluk, efektif maksiller uzunluktur.
3. A \perp HRD (mm): A noktası ile HRD arasındaki dik mesafedir.
4. A \perp VRD (mm): A noktası ile VRD arasındaki dik mesafedir.
5. SN/PA ($^{\circ}$): SN düzlemiyle PA düzlem arasında kalan açıdır.
6. A \perp SV (mm): 'Efektif maksiller uzunluk' olarak da adlandırılır. A noktasından geçen doğrunun SV düzlemine dik mesafesidir.

7. $ANS \perp SV$ (mm): SV düzlemine ANS noktasının horizontal dik mesafesidir.
8. $PNS \perp SV$ (mm): SV düzlemine PNS noktasının horizontal dik mesafesidir.
9. N-ANS (mm): N ve ANS noktaları arasındaki vertikal mesafedir. Üst ön yüz yüksekliğini vermektedir.



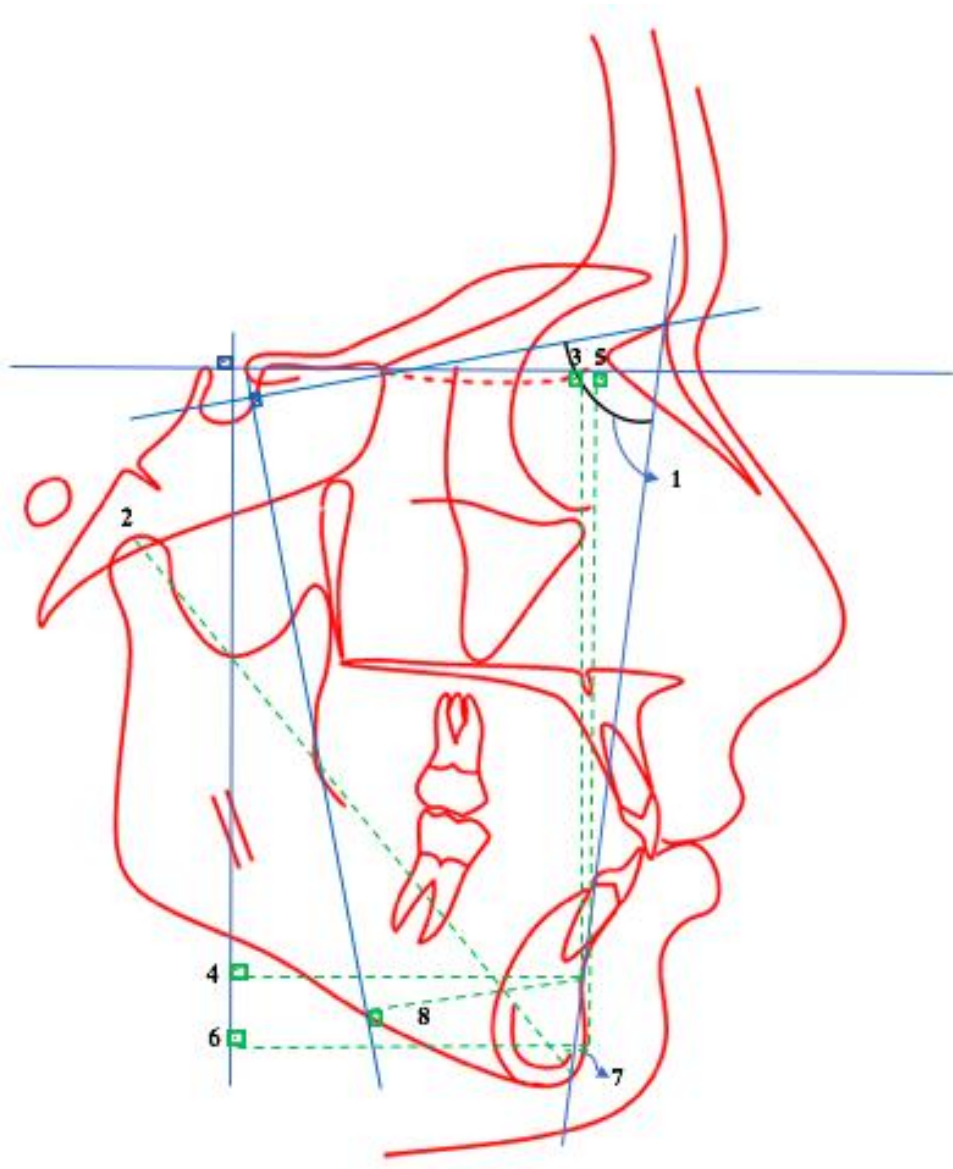
Şekil 3.8. Lateral sefalometrik radyografilerde kullanılan maksiller ölçümler. İskeletsel düzlemler mavi renk, doğrusal ölçümler yeşil renk ve açısal ölçümler siyah renk ile gösterilmiştir.

3.3.4. Lateral Sefalometrik Radyografilerde Yapılan Mandibular Ölçümler

Lateral sefalometrik radyografilerde yapılmış olan mandibular ölçümler ve tanımları aşağıda sıralanmıştır (Şekil 3.9).

1. SNB ($^{\circ}$): S, N ve B noktaları arasında kalan açıdır.
2. Co-Gn (mm): ‘Efektif mandibular uzunluk’ olarak da tanımlanmaktadır. Co ve Gn noktaları arasındaki mesafedir.

3. $B \perp HRD$ (mm): B noktası ile horizontal referans düzlem arasındaki dik uzaklıktır.
4. $B \perp VRD$ (mm): B noktası ile vertikal referans düzlem arasındaki dik uzaklıktır.
5. $Pg \perp HRD$ (mm): Pg noktası ile horizontal referans düzlem arasındaki dik uzaklıktır.
6. $Pg \perp VRD$ (mm): Pg noktası ile vertikal referans düzlem arasındaki dik uzaklıktır.
7. $Pg-NB$ (mm): Nazyon ve B noktalarından geçen doğru ile Pg noktası arasındaki dik uzaklıktır.
8. $B \perp SV$ (mm): B noktasının SV düzlemine dik mesafesidir.

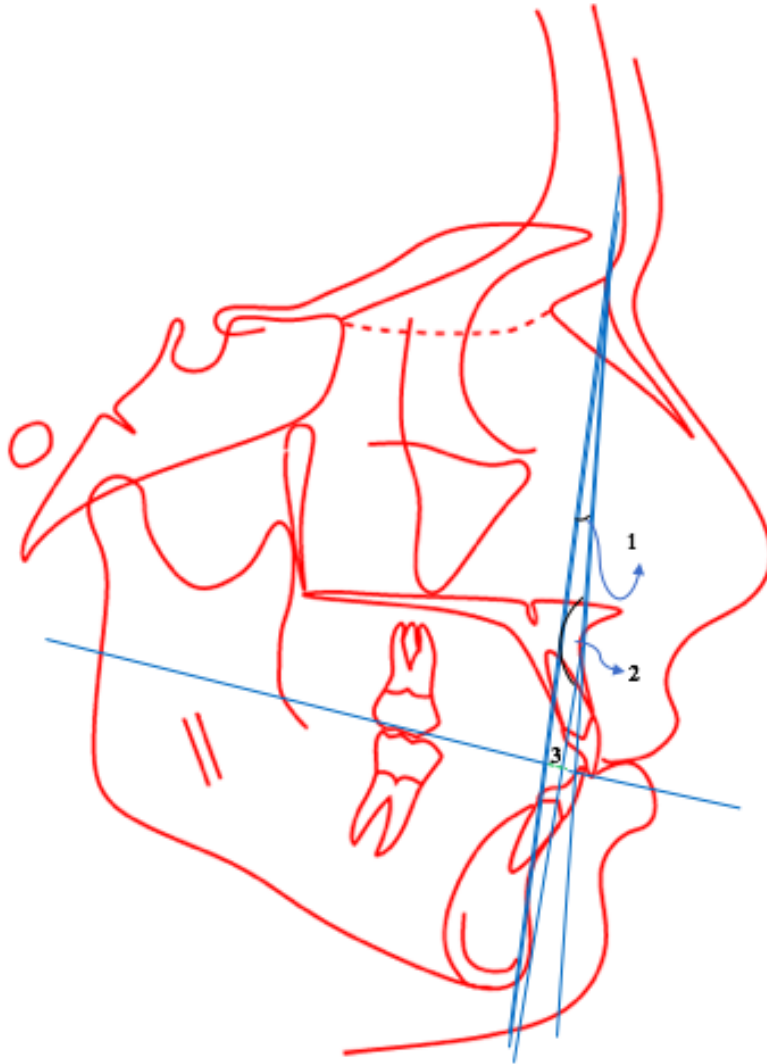


Şekil 3.9. Lateral sefalometrik radyografilerde kullanılan mandibuler ölçümler. İskeletsel düzlemler mavi renk, doğrusal ölçümler yeşil renk, açısıl ölçüm siyah renk ile gösterilmiştir.

3.3.5. Lateral Sefalometrik Radyografilerde Yapılan Maksillomandibular Ölçümler

Lateral sefalometrik radyografilerde yapılmış olan maksillomandibular ölçümler aşağıda sırasıyla tanımlanmıştır (Şekil 3.10).

1. ANB ($^{\circ}$): A, N ve B noktaları arasında kalan açıdır.
2. Konveksite Açısı (N-A-Pg) ($^{\circ}$): Nazyon, A noktası ve pogonyon noktalarının oluşturduğu açıdır.
3. Wits (mm): A ve B noktalarından fonksiyonel okluzal düzleme dik indirilen doğrular arasındaki horizontal mesafedir.

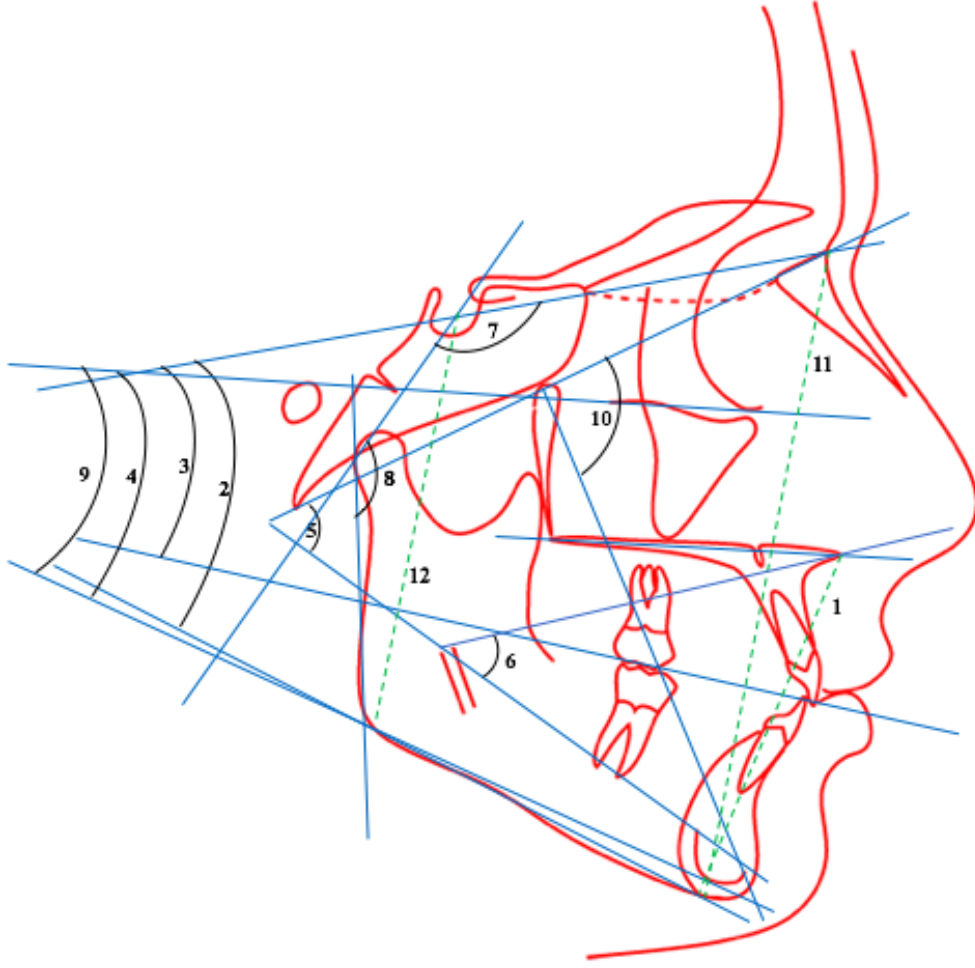


Şekil 3.10. Lateral sefalometrik radyografilerde kullanılan maksillomandibular ölçümler. İskeletsel düzlemler mavi renk, doğrusal ölçümler yeşil renk, açısal ölçüm siyah renk ile gösterilmiştir.

3.3.6. Lateral Sefalometrik Radyografilerde Yapılan Vertikal Ölçümler

Lateral sefalometrik radyografilerde yapılmış olan maksiller vertikal iskeletsel ölçümler ve tanımları aşağıda verilmiştir (Şekil 3.11).

1. ANS-Me (Alt Yüz Yüksekliği) (mm): Anterior nazal spina ile menton arasındaki mesafedir.
2. SN/MD (°): Kafa kaidesi ile mandibuler düzlem arasında kalan açıdır.
3. SN/OD (°): Kafa kaidesi ile okluzal düzlem arasında kalan açıdır.
4. SN/Go-Gn (°): Kafa kaidesi ile alt çene düzlemi arasında kalan açıdır.
5. NaBa-XiPm (Ricketts Total Yüz Yüksekliği) (°): Nazyon, Bazyon düzlemi ile korpus eksenini (XiPm) arasındaki açıdır.
6. ANS-Xi-Pm (Ricketts Alt Yüz Yüksekliği) (°): ANS, Xi ve Pm noktaları arasında kalan açıdır.
7. Eđer Açısı (N-S-Ar) (°): Kafa kaidesi ile S-Ar doğrusu arasında kalan açıdır.
8. Artiküler Açısı (S-Ar-Go) (°): Sella, artikülare ve gonyon noktaları arasında kalan açıdır.
9. FMA (°): Frankfort horizontal düzlemi ile mandibuler düzlem arasındaki açıdır.
10. Fasiyal Açısı (NaBa-PtGn) (°): Efektif kafa kaidesi ile pterigoyid ve gonyon noktalarından geçen düzlem arasında kalan açıdır.
11. N-Me (Total Yüz Yüksekliği) (mm): Nazyon noktası ile menton noktası arasındaki vertikal mesafedir.
12. S-Go (Arka Yüz Yüksekliği) (mm): Sella noktası ile gonyon noktası arasındaki vertikal mesafedir.
13. S-Go/N-Me (%): Arka yüz yüksekliğinin total yüz yüksekliğine oranının yüzdesidir.



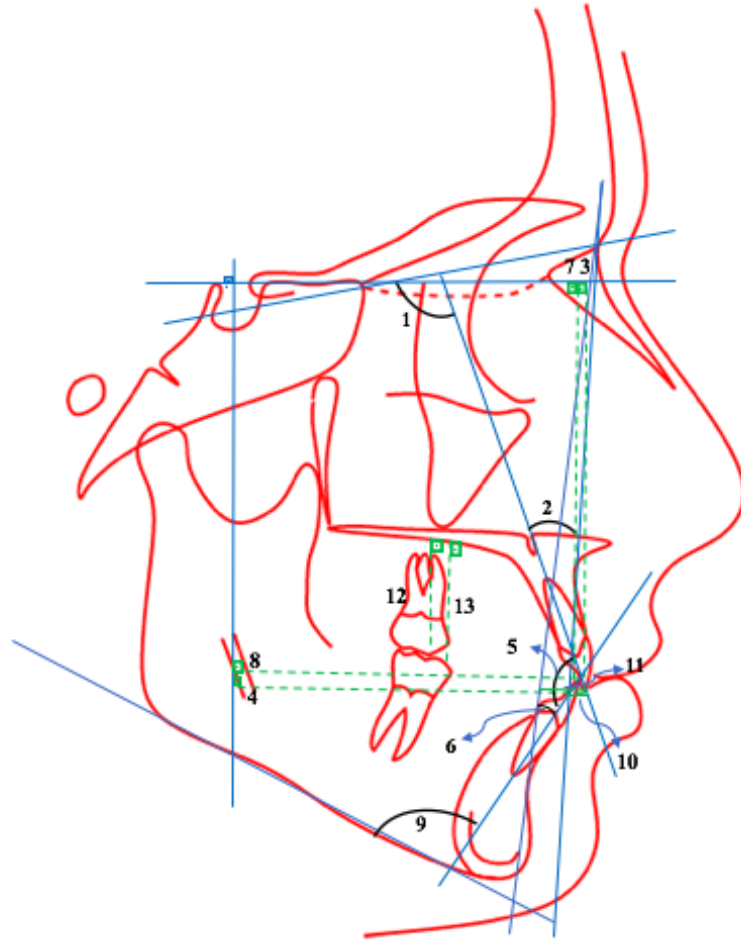
Şekil 3.11. Lateral sefalometrik radyografilerde kullanılan vertikal iskeletsel ölçümler. İskeletsel düzlemler mavi renk, doğrusal ölçümler yeşil renk, açısıl ölçümler siyah renk ile gösterilmiştir.

3.3.7. Lateral Sefalometrik Radyografilerde Yapılan Dentoalveolar Ölçümler

Lateral sefalometrik radyografilerde yapılmış olan dentoalveolar ölçümler aşağıda tanımlanmıştır (Şekil 3.12).

1. U1-SN ($^{\circ}$): U1 noktası ile SN düzlemi arasında kalan açıdır.
2. U1-NA ($^{\circ}$): U1, N ve A noktaları arasında kalan açıdır.
3. U1 \perp HRD (mm): U1 noktası ile horizontal referans düzlemi arasındaki dikey mesafedir.
4. U1 \perp VRD (mm): U1 noktası ile vertikal referans düzlemi arasındaki yatay mesafedir.
5. İnterinsizal Açısı (U1-L1) ($^{\circ}$): Üst ve alt en ileri kesici diş eksenleri arasında kalan açıdır.
6. L1-NB ($^{\circ}$): L1 noktası ile nazyon noktası ile B noktasından geçen düzlem arasındaki açıdır.

7. $L1 \perp HRD$ (mm): L1 noktası ile horizontal referans düzlemi arasındaki dikey mesafedir.
8. $L1 \perp VRD$ (mm): L1 noktası ile vertikal referans düzlemi arasındaki yatay mesafedir.
9. IMPA ($^{\circ}$): Alt çene düzlemi ile alt keser ekseninin kesişmesi sonucu oluşan açıdır.
10. U1-NA (mm): U1 noktası ile N ve A noktasından geçen düzlem arasındaki yatay mesafedir.
11. L1-NB (mm): L1 noktası ile N ve B noktalarından geçen düzlem arasındaki yatay mesafedir.
12. U6-PD (mm): U6 noktası ile palatal düzlem arasındaki vertikal mesafedir.
13. L6-MD (mm): L6 noktası ile alt çene düzlemi arasındaki vertikal mesafedir.



Şekil 3.12. Lateral sefalometrik radyografilerde kullanılan dentoalveolar ölçümler. İskeletsel düzlemler mavi renk, doğrusal ölçümler yeşil renk, açısall ölçümler siyah renk ile gösterilmiştir.

3.4. Dijital Model Analizleri

Retrospektif çalışmamıza dahil edilen hastaların genişletme öncesi (T0) ve retansiyon sonrasına (T1) ait alçı modelleri 3B D700 dijital lazer tarayıcı cihazı (3Shape Kopenhag, Danimarka) ile taranıp üç boyutlu dijital model kayıtları elde edilmiştir. 3B D700 lazer yüzey tarayıcı cihazı (Şekil 3.13), 3 eksenli 2 kamera ve 1 lazer ile alçı modeli hareket ettirerek modelin şeklini yüksek çözünürlükte taramaktadır. Her bir çift çene alçı modelinin taranma süresi yaklaşık 120-150 sn'dir. Alçı model taramasının ardından, elde edilen dijital model kayıtları model analizi için Orthoanalyzer 2010 (3Shape Copenhagen, Denmark) programına aktarılmış ve çalışmamız için gerekli olan parametlerin ölçümleri yapılmıştır.

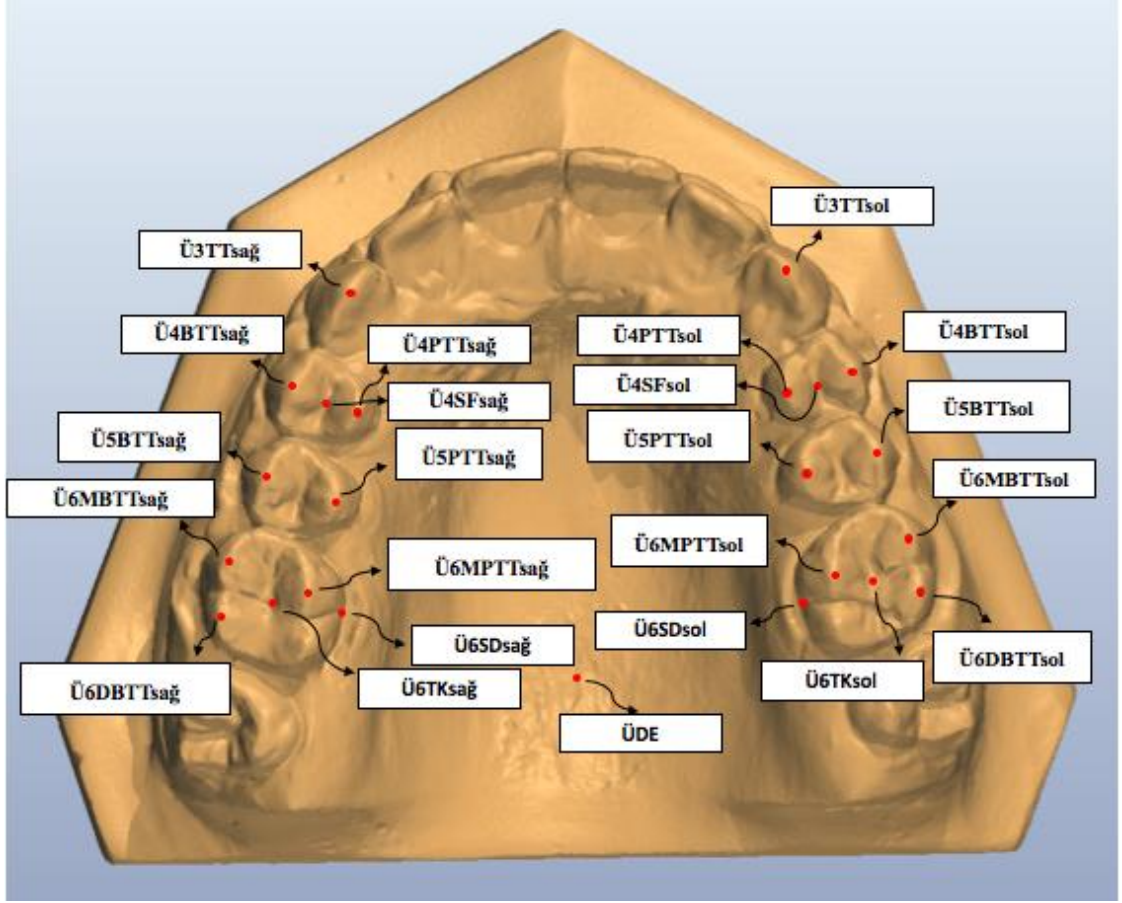


Şekil 3.13. 3B D700 dijital lazer cihazı

3.4.1. Üst Çene Dijital Model Analizinde Kullanılan Noktalar

Üst çene dijital model analizinde kullanılan noktalar ve tanımları aşağıda verilmiştir (Şekil 3.14).

1. Ü3TTsağ: Üst sağ kanin diş tüberkül tepesidir.
2. Ü3TTsol: Üst sol kanin diş tüberkül tepesidir.
3. Ü4BTTsağ: Üst sağ 1. premoların bukkal tüberkül tepesidir.
4. Ü4PTTsağ: Üst sağ 1. premoların palatinal tüberkül tepesidir.
5. Ü4BTTsol: Üst sol 1. premoların bukkal tüberkül tepesidir.
6. Ü4PTTsol: Üst sol 1. premoların palatinal tüberkül tepesidir.
7. Ü4SFsağ: Üst sağ 1. Premolar dişin santral fossasının orta noktasıdır
8. Ü4SFsol: Üst sol 1. Premolar dişin santral fossasının orta noktasıdır.
9. Ü5BTTsağ: Üst sağ 2. premoların bukkal tüberkül tepesidir.
10. Ü5PTTsağ: Üst sağ 2. premoların palatinal tüberkül tepesidir.
11. Ü5BTTsol: Üst sol 2. premoların bukkal tüberkül tepesidir.
12. Ü5PTTsol: Üst sol 2. premoların palatinal tüberkül tepesidir.
13. Ü6MBTTsağ: Üst sağ 1. moların meziyobukkal tüberkül tepesidir.
14. Ü6MPTTsağ: Üst sağ 1. moların meziyopalatinal tüberkül tepesidir.
15. Ü6DBTTsağ: Üst sağ 1. moların distobukkal tüberkül tepesidir.
16. Ü6MBTTsol: Üst sol 1. moların meziyobukkal tüberkül tepesidir.
17. Ü6MPTTsol: Üst sol 1. moların meziyopalatinal tüberkül tepesidir.
18. Ü6DBTTsol: Üst sol 1. moların distobukkal tüberkül tepesidir.
19. Ü6TKsağ: Üst sağ 1. molar dişin meziyobukkal-distobukkal-meziyopalatinal tüberküllerinin kesişim noktasıdır.
20. Ü6TKsol: Üst sol 1. molar dişin meziyobukkal-distobukkal-meziyopalatinal tüberküllerinin kesişim noktasıdır.
21. Ü6SDsağ: Üst çene sağ 1. molar dişin serbest diş eti hizasındaki noktasıdır.
22. Ü6SDsol: Üst çene sol 1. molar dişin serbest diş eti hizasındaki noktasıdır.
23. ÜDE: Üst çene midpalatinal sütür hizasında damağın en derin noktasıdır.



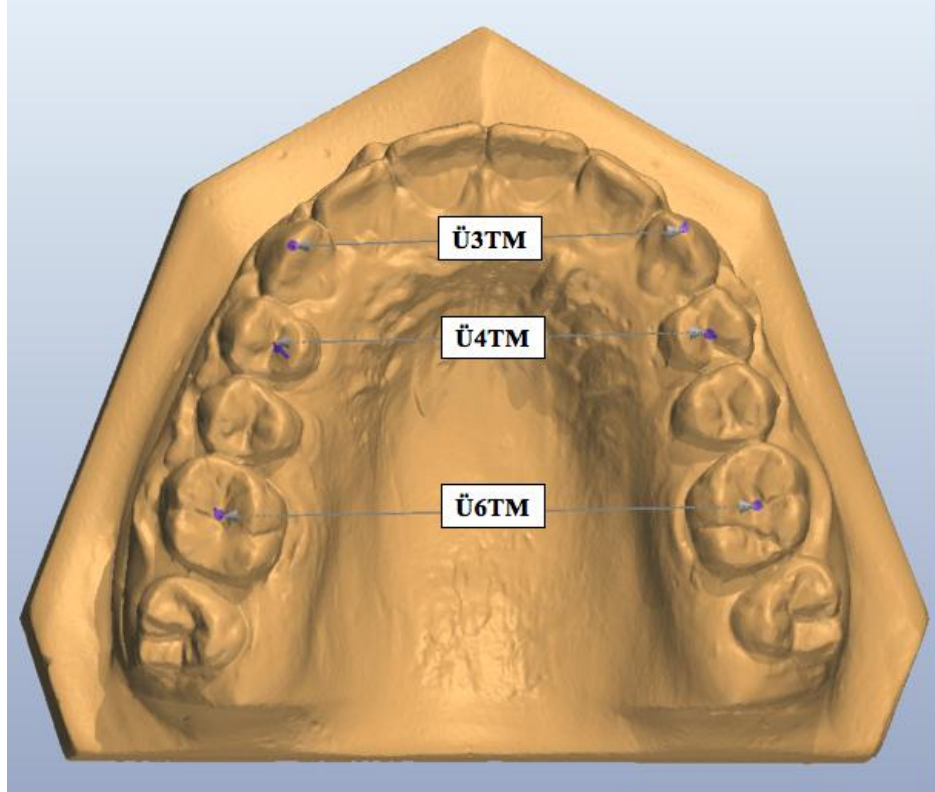
Şekil 3.14. Üst çene model değerlendirilmesinde kullanılan noktalar

3.4.2. Üst Çene Dijital Model Analizinde Yapılan Ölçümler

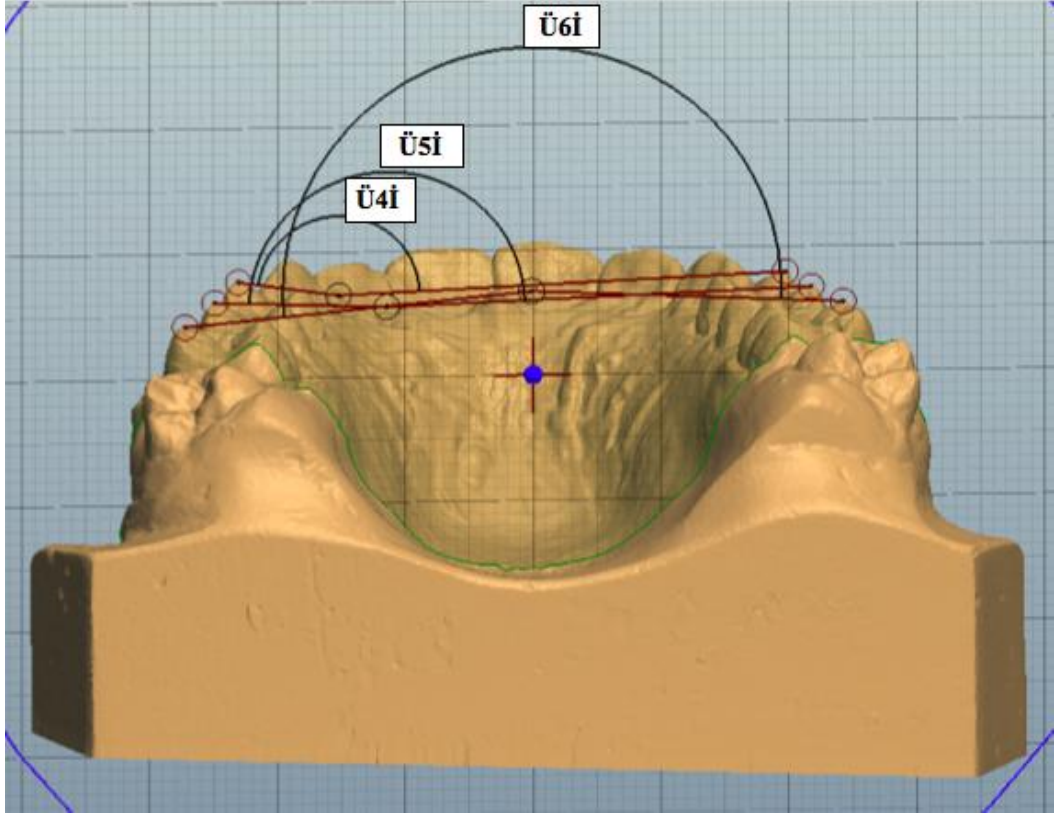
Üst çene dijital model analizinde yapılan ölçümler ve tanımları aşağıda verilmiştir (Şekil 3.15-3.18).

1. Ü3TM (mm): Transversal düzlemde üst çene modeli incelendiğinde, Ü3TTsağ ile Ü3TTsol noktaları arasındaki yatay mesafedir.
2. Ü4TM (mm): Transversal düzlemde üst çene modeli incelendiğinde, Ü4SFsağ ile Ü4SFsol noktaları arasındaki yatay mesafedir.
3. Ü6TM (mm): Transversal düzlemde üst çene modeli incelendiğinde, Ü6TKsağ ile Ü6TKsol noktaları arasındaki yatay mesafedir.
4. Ü4İ (°): Frontal düzlemde üst çene modeli incelendiğinde, Ü4BTtsağ ve Ü4PTtsağ noktalarından teğet geçen doğru ile Ü4BTsol ve Ü4PTsol noktalarından teğet geçen doğru arasındaki açıdır.
5. Ü5İ (°): Frontal düzlemde üst çene modeli incelendiğinde, Ü5BTtsağ ve Ü5PTtsağ noktalarından teğet geçen doğru ile Ü5BTsol ve Ü5PTsol noktalarından teğet geçen doğru arasındaki açıdır.

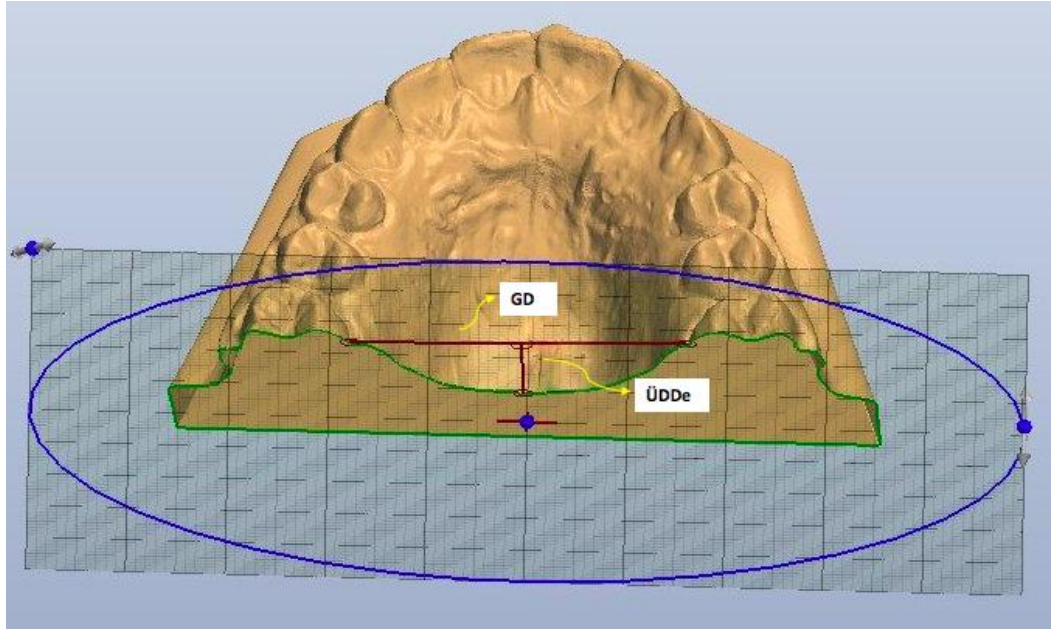
6. Ü6İ (°): Frontal düzlemde üst çene modeli incelendiğinde, Ü6MBTTsağ ve Ü6MPTTsağ noktalarından teğet geçen doğru ile Ü6MBTTsol ve Ü6MPTTsol noktalarından teğet geçen doğru arasındaki açıdır.
7. ÜDDe (Üst Damak Derinliği) (mm): Frontal düzlemde üst çene modeli incelendiğinde; Ü6TKsağ ve Ü6TKsol noktalarından geçen kesitte ÜDE noktasının, Ü6SDsağ ile Ü6SDsol noktalarından geçen gingival doğruya (GD) olan dik mesafesidir.
8. ÜDA (Üst Damak Açısı) (°): Frontal düzlemde üst çene modeli incelendiğinde, Ü6TKsağ ve Ü6TKsol noktalarından geçen kesitte Ü6SDsağ, Ü6SDsol ve ÜDE noktaları arasındaki açıdır.



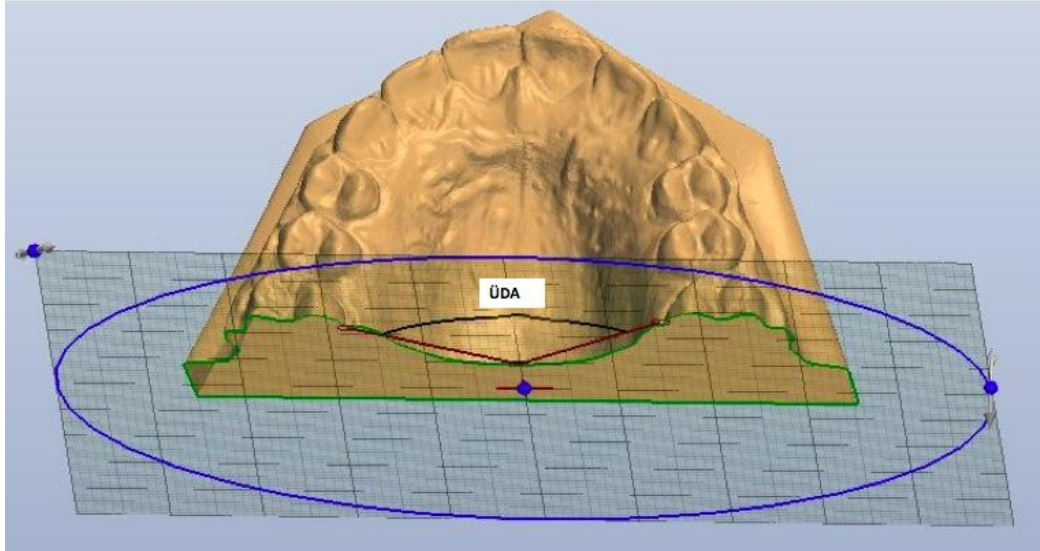
Şekil 3.15. Üst çene dijital model analizinde transversal düzlemde yapılan ölçümler



Şekil 3.16. Üst çene dijital model analizinde frontal düzlemde yapılan ölçümler I (Ü6İ, Ü5İ, Ü4İ).



Şekil 3.17. Üst çene dijital model değerlendirilmesinde frontal düzlemde yapılan ölçümler II (ÜDDe).

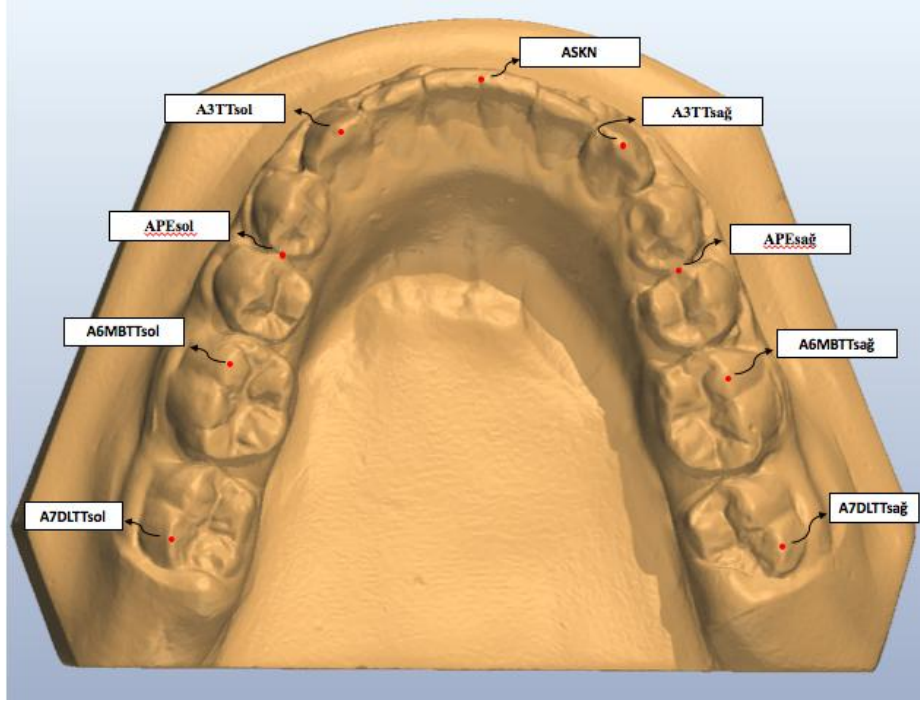


Şekil 3.18. Üst çene dijital model değerlendirilmesinde frontal düzlemde yapılan ölçümler III (ÜDA).

3.4.3. Alt Çene Dijital Model Analizinde Kullanılan Noktalar

Alt çene dijital model analizinde kullanılan noktaların tanımları aşağıda sıralanmıştır (Şekil 3.19).

1. A3TT sağ: Alt sağ kanin diş tüberkül tepesidir.
2. A3TT sol: Alt sol kanin diş tüberkül tepesidir.
3. APE sağ: Alt sağ 1.premolar ve 2.premolar dişler arasındaki embraşürdür.
4. APE sol: Alt sol 1.premolar ve 2.premolar dişler arasındaki embraşürdür.
5. A6MBTT sağ: Alt sağ 1. molar dişin meziobukkal tüberkül tepesidir.
6. A6MBTTsol: Alt sol 1. molar dişin meziobukkal tüberkül tepesidir.
7. A7DLTT sağ: Alt sağ 2. molar dişin distolingual tüberkül tepesidir.
8. A7DLTT sol: Alt sol 2. molar dişin distolingual tüberkül tepesidir.
9. ASKN: Alt santral kesici dişler arasındaki noktadır.

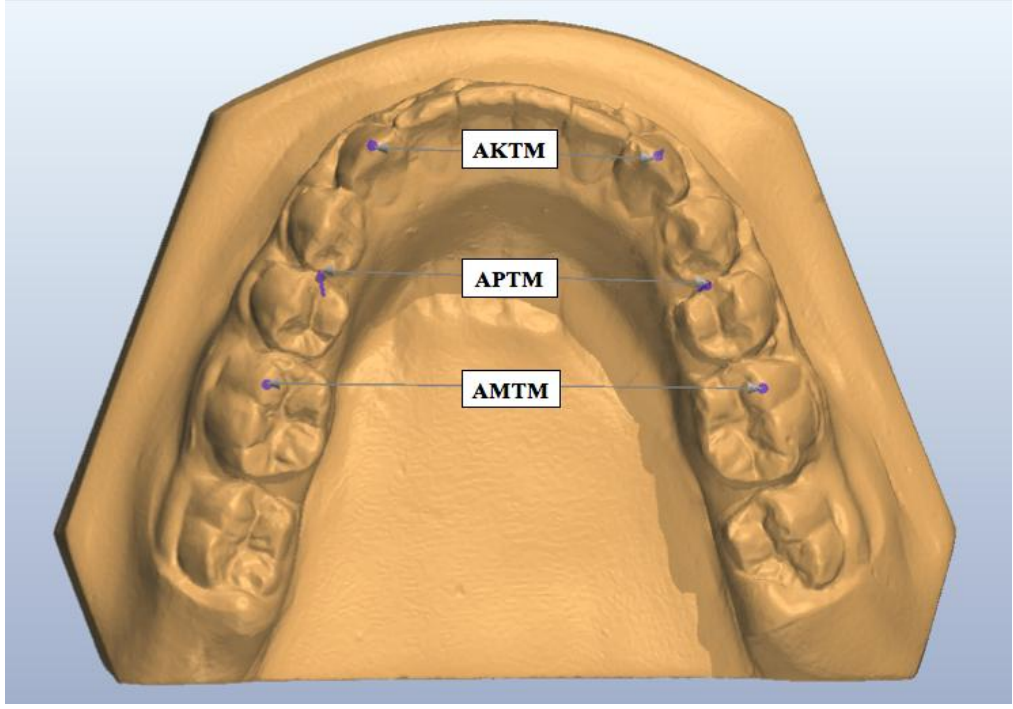


Şekil 3.19. Alt çene dijital model değerlendirilmesinde kullanılan referans noktalar

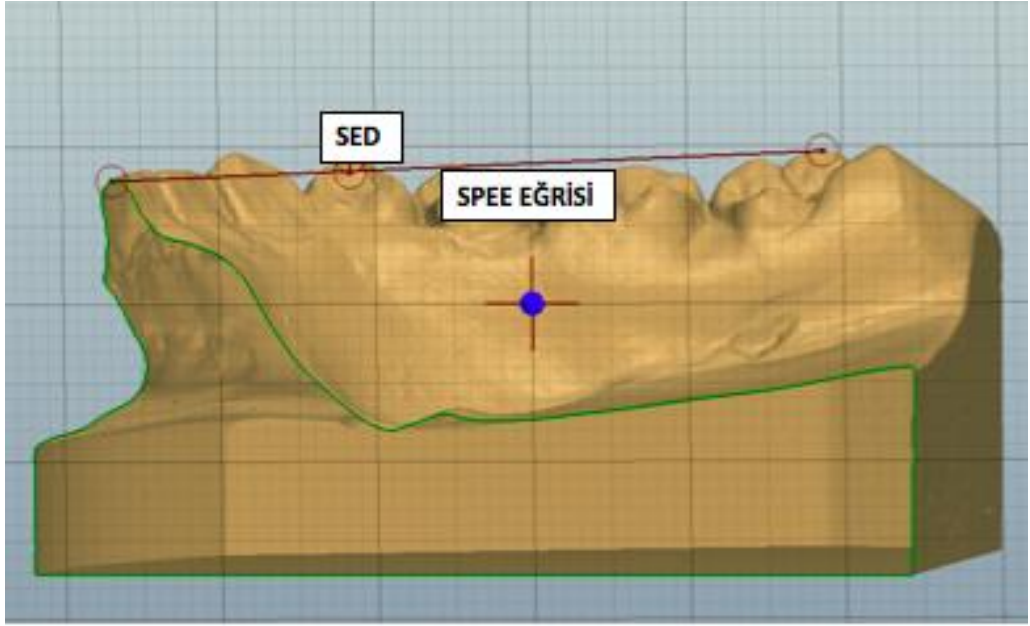
3.4.4. Alt Çene Dijital Model Analizinde Yapılan Ölçümler

Alt çene dijital model analizinde yapılan ölçümler ve tanımları aşağıda verilmiştir (Şekil 3.20, Şekil 3.21).

1. AKTM (mm): Transversal düzlemde alt çene modeli incelendiğinde, A3KT sağ ile A3KTsol noktaları arasındaki yatay mesafedir.
2. APTM (mm): Transversal düzlemde alt çene modeli incelendiğinde, APE sağ ile APE sol noktaları arasındaki yatay mesafedir.
3. AMTM (mm): Transversal düzlemde alt çene modeli incelendiğinde, A6MBTT sağ ile A6MBTT sol noktaları arasındaki yatay mesafedir.
4. SED (Spee Eğrisi Derinliği) (mm): A7DLKT sağ ile ASKN noktalarından geçen sagittal kesitte alt çene modeli incelendiğinde alt 1. premolar dişin bukkal tüberkül tepesinin spee eğrisine olan vertikal mesafedir.



Şekil 3.20. Alt çene dijital model değerlendirilmesinde transversal düzlemde yapılan ölçümler



Şekil 3.21. Alt çene dijital model değerlendirilmesinde sagittal düzlemde yapılan spee eğrisi ölçümü

3.5. İstatistiksel Değerlendirme

İstatistiksel analizler, SPSS Versiyon 22.0 paket programı (SPSS Inc., Chicago, Illinois, USA) ile yapıldı. Tanımlayıcı istatistikler Ort (Ortalama) \pm Ss (Standart sapma) şeklinde gösterildi. Sonuçlar p değeri, 0,05 değerinden düşük düzeyde ise istatistiksel olarak anlamlı; 0,05 değerinden yüksek düzeyde ise istatistiksel olarak anlamsız kabul edildi. Metot hatasını belirlemek için Cronbach's Alpha testi kullanıldı. Çalışma gruplarındaki bireylerin cinsiyet ve yaş ortalaması bakımından dağılımı Pearson'un Ki-Kare testi ile değerlendirildi. Çalışmanın standardizasyonu için tüm grupların genişletme miktarlarının, aktif genişletme sürelerinin ve retansiyon sürelerinin ortalama değerleri ANOVA testi ile değerlendirildi. Grupların tedavi başlangıcındaki (T0) lateral sefalometrik radyografi ve model ölçümlerine ait veriler ANOVA testi ile değerlendirildi. Çalışma gruplarının tedavi başlangıcına (T0) ve retansiyon sonrasına (T1) ait verilerinin grup içi değerlendirilmesinde Eşleştirilmiş t Testi kullanıldı. Retansiyon sonrasındaki verilerden tedavi başlangıcındaki veriler çıkarılarak her bir parametre için tedavi ile meydana gelen (T1-T0) değişimi gösteren fark değerleri elde edildi. Bu değerlerin gruplar arası karşılaştırılmasında ANOVA testi, farklı olan grupların tespit edilebilmesi amacıyla Sidak ikili karşılaştırma testi kullanıldı. Değişimlerin istatistiksel anlamlılık değeri her üç grupta da p ile gösterildi.

4. BULGULAR

4.1. Metot Hatasının Değerlendirilmesi

Analizlerdeki işaretleme ve ölçüm hata oranlarını tespit etmek amacı ile her üç grupta bulunan toplam 30 hastanın lateral sefalometrik radyografileri ve dijital model ölçümleri üzerinde yapılan tüm çizimlerde ölçüm güvenilirliğini test etmek amacıyla ilk çizimlerden 14 gün sonra aynı araştırmacı tarafından körleme yapılarak ölçümler tekrar analiz edilmiştir. Metot hatasına ilişkin Cronbach's Alpha testinin sonuçları korelasyon katsayısı (r) ile ifade edilmiştir. Korelasyon katsayılarının (r) 1.00 tam değerine yakın olmaları; lateral sefalometrik radyografi ve model analizlerinin sonuçları etkilemeyecek düzeyde tekrarlanabilir olduğunu göstermektedir (Tablo 4.1).

Tablo 4.1. Metot hatasının değerlendirilmesi

Parametreler	r	Parametreler	r
SNA (°)	0,938	Pg⊥HRD (mm)	0,972
SNB (°)	0,961	Pg⊥VRD (mm)	0,968
ANB (°)	0,962	B⊥SV (mm)	0,954
ANS-Me (mm)	0,936	Pg-NB (mm)	0,942
N-A-Pg (°)	0,940	SN/MD (°)	0,951
Wits (mm)	0,971	SN/OD (°)	0,935
Co-A (mm)	0,965	SN/GoGn (°)	0,947
A⊥HRD (mm)	0,989	NaBa-XiPm (°)	0,952
A⊥VRD (mm)	0,943	ANS-Pm-Xi (°)	0,971
A⊥SV (mm)	0,945	BaNa-PtGn (°)	0,976
SN/PD (°)	0,957	FMA (°)	0,972
ANS⊥SV (mm)	0,973	Na-S-Ar (°)	0,999
PNS⊥SV (mm)	0,964	S-Ar-Go (°)	0,983
N-ANS (mm)	0,981	Na-Me (mm)	0,984
Co-Gn (mm)	0,955	S-Go (mm)	0,968
B⊥HRD (mm)	0,943	S-Go/Na-Me (%)	0,963
B⊥VRD (mm)	0,969	U1-SN (°)	0,934
U1-NA (°)	0,925	U1-NA (mm)	0,921
U1⊥HRD (mm)	0,987	U1⊥VRD	0,946
IMPA (°)	0,953	L1-NB (mm)	0,974
L1-NB (°)	0,939	L1⊥VRD (mm)	0,981
L1⊥HRD (mm)	0,965	U1-L1 (°)	0,968
U6-PD (mm)	0,922	L6-MD (mm)	0,967
Ü6TM (mm)	0,918	Ü4TM (mm)	0,972
Ü3TM (mm)	0,963	Ü6İ (°)	0,941
Ü5İ (°)	0,951	Ü4İ (°)	0,956
ÜDDe (mm)	0,962	ÜDA (°)	0,974
AKTM (mm)	0,948	APTm (mm)	0,972
AMTM (mm)	0,959	SED (mm)	0,988

r: Cronbach's Alpha testi

4.2. Tedavi Gruplarının Cinsiyet, Yaş, Genişletme Miktarı, Gözlem Süreleri Dağılımları

Arşiv kayıtlarından çalışmamız için seçilen bireyler, HÜÇĞ tedavisinde uygulanmış olan aparey çeşidine göre; sırasıyla Full Cap Splint, Mc Namara ve Fan Tipi olmak üzere 3 gruba ayrıldı. Bireyler, Full Cap Splint grubunda 11 kız, 9 erkek; Mc Namara grubunda 14 kız, 6 erkek; Fan tipi grubunda 15 kız, 5 erkek olacak şekilde dağılım gösterdi. Retrospektif çalışmamıza dahil edilen bireylerin kronolojik yaş ortalamaları ise Full Cap Splint, Mc Namara ve Fan tipi gruplarında sırasıyla $11,85\pm 1,79$, $12,39\pm 1,03$ ve $13,45\pm 2$ yıldır. Tedavi başlangıcında gruplarımızın cinsiyet ve yaş dağılımlarının istatistiksel olarak benzer olduğu görüldü (Tablo 4.2). Genişletme miktarı, aktif genişletme süresi ve retansiyon süresi verilerinin Full Cap Splint, Mc Namara ve Fan tipi gruplarındaki ortalamaları gruplar arasında karşılaştırıldığında istatistiksel olarak anlamlı bir farklılık bulunmamıştır (Tablo 4.3).

Tablo 4.2. Gruplardaki bireylerin kronolojik yaş ve cinsiyete göre dağılımının değerlendirilmesi

		Full Cap Splint Grubu	Mc Namara Grubu	Fan Tipi Grubu	p
Cinsiyet	Örnek Büyüklüğü (n)	20	20	20	
	Kız (n)	11	14	15	0,789
	Erkek (n)	9	6	5	
Kronolojik yaş (Ort±Ss) (yıl)		11,85±1,79	12,39±1,03	13,45±2	0,367

Ort: Ortalama değer; Ss: standart sapma; p: Ki-kare (X^2) testi sonuçları

Tablo 4.3. Gruplardaki bireylerin genişletme miktarlarının, aktif genişletme sürelerinin ve retansiyon sürelerinin değerlendirilmesi

Parametreler	Full Cap Splint (n=20)	Mc Namara (n=20)	Fan Tipi (n=20)	p
	Ort±Ss	Ort±Ss	Ort±Ss	
Genişletme miktarı (mm)	9,02±1,32	9,78±2,12	9,47±1,79	0,512
Aktif genişletme süresi (gün)	33,8±5,67	35,85±3,21	32,98±4,48	0,128
Retansiyon süresi (gün)	172±3,14	169±2,11	178±4,57	0,073

Ort: Ortalama değer; Ss: standart sapma; p: ANOVA testi sonuçları

4.3. Tedavi Gruplarının Başlangıç Lateral Sefalometrik ve Dijital Model Ölçümlerinin Karşılaştırılması

Çalışmamızda yer alan Full Cap Splint, Mc Namara ve Fan Tipi HÜÇG tedavisi görmüş hasta gruplarına ait başlangıç tanımlayıcı istatistikleri Tablo 4.4 ve Tablo 4.5'te gösterilmiştir. Tedavi başlangıcı lateral sefalometrik, model ölçüm verileri değerlendirildiğinde istatistiksel olarak grupların benzer olduğu görülmüştür.

Tablo 4.4. Tedavi başlangıcı lateral sefalometrik ölçümlerin gruplar arası karşılaştırılması

Parametreler	Full Cap Splint (n=20)	Mc Namara (n=20)	Fan Tipi (n=20)	p	
	Ort±Ss	Ort±Ss	Ort±Ss		
Maksiller Ölçümler	SNA (°)	79,92±3,75	79,76±3,51	79,95±3,75	0,981
	Co-A (mm)	75,51±5,28	76,88±4,24	76,21±4,67	0,666
	A⊥HRD (mm)	64,93±4,02	65,18±4,33	65,47±2,66	0,904
	A⊥VRD (mm)	31,76±9,61	34,76±6,74	33,92±7,87	0,493
	A⊥SV (mm)	51,56±3,64	52,27±3,30	53,32±2,55	0,225
	SN/PD (°)	0,83±4,60	1,28±4,33	1,23±1,82	0,924
	ANS⊥SV (°)	63,8±6,18	66,12±4,45	64,46±4,59	0,348
	PNS⊥SV (°)	20,48±4,42	19,05±4,75	19,86±3,96	0,593
N-ANS(mm)	48,22±3,31	48,85±3,26	50,04±2,62	0,181	
Mandibular Ölçümler	SNB (°)	76,53±4,39	77,55±4,44	77,4±2,99	0,693
	Co-Gn (mm)	105,04±7,80	107,83±6,46	108,42±4,61	0,229
	B⊥HRD (mm)	97,22±6,29	98,36±5,50	99,45±4,79	0,454
	B⊥VRD (mm)	8,09±12,14	15,43±11,47	13,87±10,52	0,112
	B⊥SV (mm)	50,37±7,83	50,37±7,83	53,74±8,25	0,337
	Pg⊥HRD (mm)	107,56±7,38	110±5,99	110,3±4,76	0,313
	Pg⊥VRD (mm)	4,97±14,94	10,75±12,89	9,42±12,13	0,372
	Pg-NB (mm)	0,4±1,21	1,13±1,75	0,91±1,65	0,325
Maksillomanbuler Ölçümler	ANB (°)	3,41±3,12	2,22±2,69	2,56±2,14	0,368
	N-A-Pg (°)	6,39±6,42	3,22±6,35	4,13±4,69	0,223
	Wits (mm)	-0,79±4,7	-1,89±3,73	-0,94±3,93	0,669

Ort: Ortalama değer; Ss: Standart sapma; p: Anova testi sonuçları

Tablo 4.4. (Devam)

Parametreler	Full Cap Splint (n=20)	Mc Namara (n=20)	Fan Tipi (n=20)	p	
	Ort±Ss	Ort±Ss	Ort±Ss		
Vertikal Ölçümler	ANS-Me (mm)	62,09±7,25	61,28±6,78	62,34±4,88	0,865
	SN/MD (°)	39,24±6,25	37,48±7,93	36,73±6,87	0,525
	SN/OD (°)	18,55±5,23	18,14±6,73	17,3±5	0,782
	SN/GoGn (°)	38,14±6,88	36,12±7,51	35,13±6,85	0,405
	NaBa-XiPm (°)	63,86±5,23	60,8±5,94	61,23±5,74	0,191
	ANS-Xi-Pm (°)	48,19±5,19	46,37±4,52	46,7±5,02	0,462
	NaBa-PtGn (°)	-6,14±5,17	-3,13±5,19	-5,17±4,07	0,147
	FMA (°)	30,74±6,86	27,99±6,47	25,93±5,63	0,062
	N-S-Ar (°)	122,69±5	124,13±4,77	124,14±3,63	0,513
	S-Ar-Go (°)	147,2±6,03	141,84±6,02	146,54±6,78	0,062
	Na-Me (mm)	107,85±9,21	108,62±6,01	110,11±5,29	0,597
	S-Go (mm)	70,3±7,06	70,31±6,7	72,92±6,14	0,367
	S-Go/Na-Me (%)	62,33±4,47	63,98±6,45	65,02±5,17	0,303
	Dentoalveolar Ölçümler	U1-SN (°)	101,89±6,34	101,7±7,97	103,95±8,62
U1-NA (°)		21,97±7,44	21,92±7,17	22,06±7,06	0,996
U1-NA (mm)		3,09±2,94	3,78±2,52	3,95±2,14	0,538
U1⊥HRD (mm)		86,42±6,12	87,16±4,93	87,37±3,84	0,824
U1⊥VRD (mm)		24,67±11,91	29,27±8,23	28,25±9,98	0,332
IMPA (°)		86,09±6,49	86,77±7,78	88,85±5,95	0,412
L1-NB (°)		22,36±4,95	21,77±7,02	22,96±5,09	0,818
L1⊥HRD (mm)		83,94±5,36	84,64±5,22	85,26±4,84	0,724
L1⊥VRD (mm)		22,45±12,14	27,24±8,71	26,33±8,7	0,283
L1-NB (mm)		4,42±2,34	4±2,27	4,54±1,7	0,702
U1-L1 (°)		132,29±7,1	134,05±12,4	130,49±8,89	0,526
U6-PD (mm)		17,05±2,7	17,6±2,57	18,13±2,1	0,397
L6-MD (mm)		26,99±2,72	26,42±2,24	28,08±2,41	0,115

Ort: Ortalama değer; Ss: Standart sapma; p: Anova testi sonuçları

Tablo 4.5. Tedavi başlangıcı dijital model ölçümlerinin gruplar arası karşılaştırılması

Parametreler	Full Cap Splint (n=20)	Mc Namara (n=20)	Fan Tipi (n=20)	p
	Ort±Ss	Ort±Ss	Ort±Ss	
Ü6TM (mm)	44,34±3,33	44,27±2,97	45,59±2,82	0,345
Ü4TM (mm)	33,12±2,63	32,63±2,76	33,2±2,15	0,753
Ü3TM (mm)	32,38±2,48	32,55±2,49	30,82±2,88	0,082
Ü6İ (°)	187,64±14,71	179,83±9,11	190,4±9,26	0,119
Ü5İ (°)	173,41±10,54	168,44±6,03	171,09±13,42	0,338
Ü4İ (°)	158,35±15,57	158,57±10,95	159,45±14,65	0,977
ÜDDe (mm)	14,8±2,29	14,39±1,97	14,5±1,99	0,824
ÜDA (°)	94,3±9,76	91,01±8,07	93,02±7,27	0,471
AKTM (mm)	26,27±2,06	26,11±1,88	26,53±2,48	0,929
APTm (mm)	33,6±2,37	34,65±3,12	36,04±1,57	0,465
AMTM (mm)	44,87±3,28	46,25±3,28	44,79±3,64	0,322
SED (mm)	0,9±1,16	0,65±1,03	3,98±2,51	0,247

Ort: Ortalama değer; Ss: Standart sapma; p: Anova testi sonuçları

4.4. Lateral Sefalometrik Radyografi Ölçümlerinde Tedaviyle Oluşan Değişiklikler

Grupların tedavi başlangıcı (T0) ve retansiyon sonrası (T1) sefalometrik değerleri maksiller, mandibuler, maksillomandibuler, vertikal ve dentolaveolar başlıkları altında toplandı.

4.4.1. Maksiller Ölçümlerde Tedaviyle Oluşan Değişiklikler

Maksiller iskeletsel ölçümler değerlendirildiğinde; Full Cap Splint apareyi ile HÜÇĞ tedavisi sonucunda SNA (°), Co-A (mm), A⊥HRD (mm), A⊥VRD (mm), A⊥SV (mm), SN/PD (°), ANS ⊥ SV (mm), PNS ⊥ SV (mm) ve N-ANS (mm) parametrelerinde istatistiksel olarak anlamlı bir değişim meydana gelmediği saptandı (Tablo 4.6).

Mc Namara apareyi ile HÜÇĞ tedavisi ile A⊥SV (mm) parametresindeki istatistiksel olarak anlamlı artış olduğu gözlemlenirken (p<0,05; Tablo 4.6), SNA (°), Co-A (mm), A⊥HRD (mm), A⊥VRD (mm), SN/PD (°), ANS⊥SV (mm), PNS⊥SV (mm) ve N-ANS (mm) parametrelerinde istatistiksel olarak bir anlamlı bir değişim bulunmadı (Tablo 4.6).

Fan Tipi grubunda ise HÜÇĞ ile SNA (°), Co-A (mm), A⊥HRD (mm), A⊥VRD (mm), A ⊥ SV (mm), SN/PD (°), ANS ⊥ SV (mm), PNS ⊥ SV (mm) ve N-ANS (mm) parametrelerinde istatistiksel olarak anlamlı bir değişim meydana gelmediği görüldü (Tablo 4.6).

4.4.2. Mandibular Ölçümlerde Tedaviyle Oluşan Değişiklikler

Mandibular iskeletsel ölçümler incelendiğinde; Full Cap Splint grubunda Pg \perp HRD (mm) ve Pg-NB (mm) ölçümlerinde p<0,05 düzeyinde istatistiksel olarak anlamlı artış olduğu görülürken; SNB (°), Co-Gn (mm), B \perp HRD (mm), B \perp VRD (mm), Pg \perp VRD (mm) ve B \perp SV (mm) ölçümlerinde ise istatistiksel olarak anlamlı bir değişim olmadığı sonucuna ulaşıldı (Tablo 4.6).

Mc Namara grubunda, HÜÇG tedavisi ile Co-Gn (mm) ölçümünde p<0,05 düzeyinde istatistiksel olarak anlamlı artış saptanırken; SNB (°), B \perp HRD (mm), B \perp VRD (mm), Pg \perp HRD (mm), Pg \perp VRD (mm), B-SV (mm) ve Pg-NB (mm) ölçümlerinde istatistiksel olarak anlamlı bir değişim bulunmadı (Tablo 4.6).

Fan Tipi aparey ile birlikte uygulanan HÜÇG tedavisi sonucunda SNB (°), Co-Gn (mm), B \perp HRD (mm), B \perp VRD (mm), Pg \perp HRD (mm), Pg \perp VRD (mm), B-SV (mm) ve Pg-NB (mm) ölçümlerinde istatistiksel olarak anlamlı bir değişim meydana gelmediği saptandı (Tablo 4.6).

4.4.3. Maksillomandibuler Ölçümlerde Tedaviyle Oluşan Değişiklikler

Maksillomandibuler iskeletsel ölçümler değerlendirildiğinde; Full Cap Splint apareyi ile HÜÇG tedavisi sonucunda N-A-Pg (°), ANB (°) ve Wits (mm) parametrelerinde istatistiksel olarak anlamlı bir değişim gözlenmedi (Tablo 4.6).

HÜÇG tedavisi ile Mc Namara ve Fan tipi gruplarında N-A-Pg (°), ANB (°) ve Wits (mm) ölçümlerinde istatistiksel olarak anlamlı bir değişim meydana gelmediği tespit edildi (Tablo 4.6).

4.4.4. Vertikal Ölçümlerde Tedaviyle Oluşan Değişiklikler

Vertikal iskeletsel ölçümler incelendiğinde; Full Cap Splint grubunda HÜÇG tedavisi sonucunda SN/MD (°), SN/GoGn (°), NaBa-XiPm (°), ANS-Xi-Pm (°) ve FMA (°) parametrelerinde p<0,05 düzeyinde istatistiksel olarak anlamlı artış tespit edilirken; SN/OD (°), BaNa-PtGn (°), ANS-Me (mm), N-S-Ar (°), S-Ar-Go (°), Na-Me (mm), S-Go (mm) ve S-Go/Na-Me (%) ölçümlerinde istatistiksel olarak anlamlı bir değişim olmadığı belirlendi (Tablo 4.6).

Mc Namara grubunda HÜÇG ile ANS-Me (mm), SN/GoGn (°), NaBa-XiPm (°), ANS-Xi-Pm (°), S-Ar-Go (°) ve Na-Me (mm) ölçümlerinde istatistiksel olarak anlamlı

artışlar olduğu belirlendi ($p<0,05$; Tablo 4.6). SN/MD ($^{\circ}$), SN/OD ($^{\circ}$), BaNa-PtGn ($^{\circ}$), N-S-Ar ($^{\circ}$), S-Go (mm) ve S-Go/Na-Me (%) ölçümlerinde ise istatistiksel olarak anlamlı bir değişim olmadığı belirlendi (Tablo 4.6).

Arka yüz yüksekliğini gösteren S-Go (mm) parametresi ile alt ön yüz yüksekliğini gösteren ANS-Me (mm) parametresinde HÜÇG tedavisi ile ve Fan tipi grubunda $p<0,05$ düzeyinde istatistiksel olarak anlamlı artış gözlenirken; SN/MD ($^{\circ}$), SN/OD ($^{\circ}$), SN/GoGn ($^{\circ}$), NaBa-XiPm ($^{\circ}$), ANS-Xi-Pm ($^{\circ}$), BaNa-PtGn ($^{\circ}$), FMA ($^{\circ}$), N-S-Ar ($^{\circ}$), S-Ar-Go ($^{\circ}$), Na-Me (mm), S-Go (mm) ve S-Go/Na-Me (%) ölçümlerinde istatistiksel olarak anlamlı bir değişim meydana gelmediği sonucuna ulaşıldı (Tablo 4.6).

4.4.5. Dentoalveolar Ölçümlerde Tedaviyle Oluşan Değişiklikler

Dentoalveolar ölçümler değerlendirildiğinde; Full Cap Splint apareyi ile HÜÇG tedavisi sonucunda L1-NB (mm) ölçümünde $p<0,05$ düzeyinde istatistiksel olarak anlamlı artış belirlenirken; U1-SN ($^{\circ}$), U1-NA ($^{\circ}$), U1-NA (mm), U1 \perp HRD (mm), U1 \perp VRD (mm), IMPA ($^{\circ}$), L1-NB ($^{\circ}$), L1 \perp HRD (mm), L1 \perp VRD (mm), U1-L1 ($^{\circ}$), U6-PD (mm) ve L6-MD (mm) ölçümlerinde istatistiksel olarak anlamlı bir değişim meydana gelmediği gözlemlendi (Tablo 4.6).

Mc Namara grubunda ise HÜÇG tedavisi ile U1 \perp HRD (mm) ve IMPA ($^{\circ}$) ölçümlerinde $p<0,05$ düzeyinde önemli bir artış tespit edilirken ($p<0,05$; Tablo 4.6); U1-SN ($^{\circ}$), U1-NA ($^{\circ}$), U1-NA (mm), U1 \perp VRD (mm), L1-NB ($^{\circ}$), L1-NB (mm), L1 \perp HRD (mm), L1 \perp VRD (mm), U1-L1 ($^{\circ}$), U6-PD (mm) ve L6-MD (mm) parametreleri istatistiksel açıdan benzer bulundu (Tablo 4.6).

HÜÇG tedavisi sonucunda Fan tipi grubunda, L1-HRD (mm) parametresinde $p<0,05$ düzeyinde artış saptanırken; U1-SN ($^{\circ}$), U1-NA ($^{\circ}$), U1-NA (mm), U1 \perp HRD (mm), U1 \perp VRD (mm), IMPA ($^{\circ}$), L1-NB ($^{\circ}$), L1-NB (mm), L1 \perp VRD (mm), U1-L1 ($^{\circ}$), U6-PD (mm) ve L6-MD (mm) parametrelerinde istatistiksel olarak anlamlı bir değişim bulunmadı (Tablo 4.6).

4.5. Dijital Model Ölçümlerinde Tedaviyle Oluşan Değişiklikler

Çalışma gruplarının dijital model kayıtları üzerinde yapılmış olan ölçümler Tablo 4.7'de gösterildi. Ölçümler, üst çene ve alt çene olmak üzere alt başlıklara ayrılarak değerlendirildi.

4.5.1. Üst Çene Model Ölçümlerinde Tedaviyle Oluşan Değişiklikler

Üst çene model ölçümleri değerlendirildiğinde; HÜÇG tedavisi sonucunda her üç grupta da Ü6TM (mm), Ü4TM (mm), Ü3TM (mm), Ü6İ (°), Ü5İ (°), Ü4İ (°) ve ÜDA (°) ölçümlerinde $p < 0,05$ düzeyinde istatistiksel olarak anlamlı artış gözlemlenirken; ÜDDe (mm) ölçümünde istatistiksel olarak anlamlı bir değişim saptanmadı (Tablo 4.7).

4.5.2. Alt Çene Model Ölçümlerinde Tedaviyle Oluşan Değişiklikler

Alt çene model ölçümleri incelendiğinde; üç grupta da HÜÇG tedavisi ile APTM (mm) ölçümünde $p < 0,05$ düzeyinde istatistiksel olarak anlamlı artış saptanırken; AMTM (mm), AKTM (mm) ve SED (mm) ölçümlerinde istatistiksel olarak anlamlı bir değişim meydana gelmediği sonucuna ulaşıldı (Tablo 4.7).

Tablo 4.6. Lateral sefalometrik radyografi ölçümlerinde HÜÇG tedavisi ile meydana gelen değişikliklerin grup içi değerlendirilmesi

	Full Cap Splint (n=20)			Mc Namara (n=20)			Fan Tipi (n=20)			
	T0	T1	p	T0	T1	p	T0	T1	p	
Maksiller Ölçümler	Parametreler	Ort±Ss	Ort±Ss	p	Ort±Ss	Ort±Ss	p	Ort±Ss	Ort±Ss	p
	SNA (°)	79,92±3,75	80,17±3,23	0,622	79,76±3,51	80,06±3,86	0,617	79,95±3,75	80,89±3,03	0,916
	Co-A (mm)	75,51±5,28	74,75±5,34	0,427	76,88±4,24	78,78±5,54	0,061	76,21±4,67	78,47±3,66	0,765
	A _L HRD (mm)	64,93±4,02	65,39±3,53	0,491	65,18±4,33	66,98±4,8	0,073	65,47±2,66	68,42±4,11	0,418
	A _L V RD (mm)	31,76±9,61	33,14±8,38	0,294	34,76±6,74	36,04±7,12	0,232	33,92±7,87	35,61±6,73	0,629
	A _L SV (mm)	51,56±3,64	52,14±4,01	0,358	52,27±3,3	53,95±3,22	0,014*	53,32±2,55	54,86±3,1	0,991
	SN/PD (°)	0,83±4,6	0,72±4,79	0,772	1,28±4,33	0,93±4,22	0,438	1,23±1,82	2,2±2,48	0,652
	ANS _L SV (mm)	63,8±6,18	63,86±6,3	0,959	66,12±4,45	66,49±4,94	0,691	64,46±4,59	66,27±4,25	0,055
	PNS _L SV (mm)	20,48±4,42	19,56±3,96	0,211	19,05±4,75	20,49±3,63	0,125	19,86±3,96	20,21±3,06	0,930
N-ANS (mm)	48,22±3,31	48,47±3,96	0,605	48,85±3,26	49,97±3,15	0,056	50,04±2,62	51,32±3,06	0,653	
Mandibular Ölçümler	SNB (°)	76,53±4,39	76,61±3,84	0,814	77,55±4,44	77±4,19	0,124	77,4±2,99	77,87±3,37	0,763
	Co-Gn (mm)	105,04±7,8	106,15±7,3	0,317	107,83±6,46	111,35±6,53	0,019*	108,42±4,61	113,14±5,81	0,142
	B _L HRD (mm)	97,22±6,29	98,9±5,6	0,079	98,36±5,50	101,96±5,21	0,092	99,45±4,79	104,52±6,09	0,267
	B _L V RD (mm)	8,09±12,14	9,1±10,79	0,721	15,43±11,47	14,93±10,88	0,734	13,87±10,52	14,76±9,62	0,229
	B _L SV (mm)	50,37±7,83	50,35±7,18	0,986	50,37±7,83	52,98±7,97	0,377	53,74±8,25	53,23±5,41	0,841
	Pg _L HRD (mm)	107,56±7,38	109,55±7,21	0,045*	110±5,99	112,95±6,03	0,053	110,3±4,76	115,66±6,63	0,113
	Pg _L V RD (mm)	4,97±14,94	7,78±13,98	0,266	10,75±12,89	11,27±13,09	0,771	9,42±12,13	10,63±11,07	0,166
	Pg-NB (mm)	0,4±1,21	0,87±1,12	0,011*	1,13±1,75	1,5±2,25	0,079	0,91±1,65	1,12±1,24	0,262

Ort: Ortalama değer; Ss: Standart sapma; p: Eşleştirilmiş t testi sonuçları. İstatistiksel anlamlı olan sonuçlar **koyu** olarak gösterilmiştir. *: p<0,05

Tablo 4.6. (Devam)

	Full Cap Splint (n=20)			Mc Namara (n=20)			Fan Tipi (n=20)			
	T0	T1		T0	T1		T0	T1		
	Parametreler	Ort±Ss	Ort±Ss	p	Ort±Ss	Ort±Ss	p	Ort±Ss	Ort±Ss	p
	ANB (°)	3,41±3,12	3,27±4,90	0,781	2,22±2,69	3,07±2,39	0,122	2,56±2,14	2,94±2,73	0,863
	N-A-Pg (°)	6,39±6,42	5,56±6,01	0,445	3,22±6,53	4,60±5,12	0,214	4,13±4,69	4,84±6,08	0,896
	Wits (mm)	-0,79±4,70	-0,87±4,17	0,937	-1,89±3,73	-1,16±4,43	0,273	-0,94±3,93	-1,21±3,16	0,481
Mandibuler Ölçümler	ANS-Me (mm)	62,09±7,25	63,28±6,62	0,082	61,28±6,78	63,78±4,00	0,041*	62,34±4,88	65,01±6,21	0,032*
	SN/MD (°)	39,24±6,25	40,82±6,17	0,011*	37,48±7,93	38,47±7,36	0,055	36,73±6,87	37,79±7,09	0,083
	SN/OD (°)	18,55±5,23	19,36±4,91	0,365	18,14±6,73	18,64±5,98	0,379	17,30±5,00	18,08±5,21	0,511
	SN/GoGn (°)	38,14±6,88	39,33±6,14	0,027*	36,12±7,51	37,39±7,54	0,014*	35,13±6,85	36,52±6,73	0,157
	NBa-XiPm (°)	63,86±5,23	65,83±6,04	0,019*	60,80±5,94	62,35±6,64	0,022*	61,23±5,74	63,61±6,44	0,119
	ANS-Xi-Pm (°)	48,19±5,19	49,61±5,69	0,011*	46,37±4,25	48,11±4,73	0,017*	46,70±5,02	48,21±5,05	0,144
	NBa-PtGn (°)	-6,14±5,17	7,78±13,98	0,743	-3,13±5,19	-3,73±5,34	0,211	-5,17±4,07	-4,42±4,35	0,353
	FMA (°)	30,74±6,86	33,34±6,36	0,018*	27,99±6,47	28,90±5,86	0,115	25,93±5,63	27,72±6,60	0,527
	N-S-Ar (°)	122,69±5,00	121,60±4,48	0,074	124,13±4,77	123,98±4,37	0,839	124,14±3,63	122,85±3,28	0,164
	S-Ar-Go (°)	147,2±6,03	148,29±4,59	0,351	141,84±6,02	144,63±6,13	0,025*	146,54±6,78	148,69±5,68	0,821
	N-Me (mm)	107,85±9,21	108,93±9,34	0,253	108,62±6,01	111,39±5,40	0,038*	110,11±5,29	113,45±6,94	0,253
	S-Go (mm)	62,19±7,46	63,05±7,12	0,111	70,31±6,70	71,44±6,05	0,032*	72,92±6,14	73,68±4,54	0,039*
	S-Go/N-Me (%)	70,03±7,06	67,94±7,05	0,087	63,98±6,45	63,36±5,22	0,227	65,02±5,17	64,14±5,09	0,594

Ort: Ortalama değer; Ss: Standart sapma; p: Eşleştirilmiş t testi sonuçları. İstatistiksel anlamlı olan sonuçlar **koyu** olarak gösterilmiştir. *: p<0,05

Tablo 4.6. (Devam)

	Full Cap Splint (n=20)			Mc Namara (n=20)			Fan Tipi (n=20)			
	T0	T1	p	T0	T1	p	T0	T1	p	
	Ort±Ss	Ort±Ss		Ort±Ss	Ort±Ss		Ort±Ss	Ort±Ss		Ort±Ss
Dentoalveolar Ölçümler	U1-SN (°)	101,89±6,34	102,78±7,71	0,395	101,70±7,97	100,73±7,14	0,316	103,95±8,62	101,59±5,85	0,304
	U1-NA (°)	21,97±7,44	22,74±7,85	0,381	21,91±7,17	20,66 ±5,91	0,183	22,06±7,06	20,70±7,59	0,322
	U1-NA (mm)	3,09±2,94	3,46±2,78	0,288	3,78±2,52	3,11±1,97	0,225	3,95±2,14	2,90±3,06	0,387
	U1⊥HRD (mm)	86,42±6,12	87,58±5,35	0,107	87,16±4,93	89,36±5,28	0,032*	87,37±3,84	90,92±5,35	0,131
	U1⊥VRD (mm)	24,67±11,91	26,46±10,32	0,244	29,27±8,23	29,56±8,79	0,829	28,25±9,98	29,22±8,38	0,415
	IMPA (°)	86,09±6,49	85,59±7,18	0,379	86,77±7,78	85,47±8,62	0,041*	88,85±5,95	87,87±5,98	0,157
	L1-NB (°)	22,36±4,95	23,01±6,06	0,321	21,77±7,02	20,97±6,60	0,199	22,96±5,09	23,50±6,03	0,549
	L1-NB (mm)	4,42±2,34	4,77±2,39	0,013*	4,00±2,27	4,11±2,23	0,534	4,54±1,70	5,22±2,26	0,332
	L1⊥HRD (mm)	83,94±5,36	85,04±5,49	0,077	84,64±5,22	86,80±5,14	0,066	85,26±4,84	89,32±5,58	0,049*
	L1⊥VRD (mm)	22,45±12,14	24,02±9,97	0,270	27,24±8,71	27,21±8,68	0,982	26,33±8,70	27,79±8,57	0,301
	U1-L1 (°)	132,29±7,10	130,85±9,76	0,203	134,05±12,40	135,32±10,92	0,271	130,49±8,89	132,78±8,11	0,277
	U6-PD (mm)	17,05±2,70	17,12±3,18	0,851	17,60±2,57	18,25±2,36	0,315	18,13±2,10	19,00±2,35	0,364
	L6-MD (mm)	26,99±2,72	26,96±3,29	0,948	26,42±2,24	27,17±2,54	0,072	28,08±2,41	28,69±3,18	0,372

Ort: Ortalama değer; Ss: Standart sapma; p: Eşleştirilmiş t testi sonuçları. İstatistiksel anlamlı olan sonuçlar **koyu** olarak gösterilmiştir. *: p<0,05

Tablo 4.7. Dijital Model ölçümlerinde HÜÇĞ tedavisi ile meydana gelen değişikliklerin grup içi değerlendirilmesi

	Full Cap Splint (n=20)			Mc Namara (n=20)			Fan Tipi (n=20)		
	T0	T1		T0	T1		T0	T1	
	Ort±Ss	Ort±Ss	p	Ort±Ss	Ort±Ss	p	Ort±Ss	Ort±Ss	p
Model Ölçümleri									
Ü6TM (mm)	44,34±3,33	48,49±2,85	0,013*	44,27±2,97	48,89±3,74	0,011*	45,59±2,82	47,36±2,87	0,010*
Ü4TM (mm)	33,12±2,63	37,89±2,50	0,016*	32,63±2,76	37,65±3,65	0,013*	33,20±2,15	38,36±3,40	0,013*
Ü3TM (mm)	32,38±2,48	35,35±3,42	0,012*	32,55±2,49	34,98±2,60	0,012*	30,82±2,88	34,66±4,07	0,011*
Ü6İ (°)	187,64±14,71	195,67±16,47	0,011*	179,83±9,11	194,37±9,54	0,010*	190,40±9,26	194,65±8,87	0,018*
Ü5İ (°)	173,41±10,54	187,17±17,67	0,011*	168,44±6,03	183,22±13,49	0,014*	171,09±13,42	187,32±12,80	0,015*
Ü4İ (°)	158,35±15,57	171,63±21,26	0,015*	158,57±10,95	170,49±15,59	0,011*	159,45±14,65	180,13±20,77	0,012*
ÜDDe (mm)	14,80±2,29	14,38±2,49	0,197	14,39±1,97	14,53±1,99	0,735	14,50±1,99	14,14±1,52	0,444
ÜDA (°)	94,30±9,76	100,78±10,18	0,014*	91,01±8,07	99,45±7,85	0,017*	93,02±7,27	98,18±7,82	0,010*
AMTM (mm)	44,87±3,28	44,69±4,05	0,657	46,25±3,28	46,58±3,01	0,322	44,79±3,64	45,39±3,68	0,557
APTm (mm)	33,60±2,37	34,29±2,63	0,015*	34,65±3,12	35,73±2,85	0,010*	33,98±2,51	34,86±3,06	0,015*
AKTM (mm)	26,27±2,06	26,49±1,83	0,458	26,11±1,88	26,35±2,49	0,444	26,04±1,57	26,53±2,48	0,125
SED (mm)	0,90±1,16	0,88±0,98	0,901	0,65±1,03	0,77±1,46	0,613	0,3±1,19	0,42±1,17	0,581

Ort: Ortalama değer; Ss: Standart sapma; p: Eşleştirilmiş t testi sonuçları. İstatistiksel anlamlı olan sonuçlar **koyu** olarak gösterilmiştir. *: p<0,05

4.6. Lateral Sefalometrik Radyografi Ölçümlerinde Tedaviyle Oluşan Değişikliklerin Gruplar Arası Karşılaştırılması

HÜÇG ile maksiller iskeletsel ölçümlerdeki değişimler incelendiğinde; SNA (°), Co-A (mm), A \perp HRD (mm), A \perp VRD (mm), SN/PD (°), A \perp SV (mm), ANS \perp SV (mm), PNS \perp SV (mm) ve N-ANS (mm) parametrelerinde gruplar arasında istatistiksel olarak bir fark gözlenmedi (Tablo 4.8). Benzer şekilde SNB (°), Co-Gn (mm), B \perp HRD (mm), B \perp VRD (mm), B \perp SV (mm), Pg \perp HRD (mm), Pg \perp VRD (mm) ve Pg-NB (mm) mandibuler ölçümlerindeki değişimlerin gruplar arasında istatistiksel olarak anlamlı bir farklılık oluşturmadığı saptandı (Tablo 4.8).

HÜÇG ile N-A-Pg (°), ANB (°) ve Wits (mm) maksillomandibuler parametrelerinde gruplar arasında istatistiksel olarak anlamlı fark olmadığı tespit edildi (Tablo 4.8). Vertikal iskeletsel ölçümler değerlendirildiğinde; üç grupta da ANS-Me (mm), SN/MD (°), SN/OD (°), SN/GoGn (°), NaBa-XiPm (°), ANS-Xi-Pm (°), BaNa-PtGn (°), FMA (°), N-S-Ar (°), S-Ar-Go (°), Na-Me (mm), S-Go (mm) ve S-Go/Na-Me (%) ölçümlerindeki değişimlerin gruplar arasında istatistiksel olarak anlamlı bir farklılık meydana getirmediği sonucuna ulaşıldı (Tablo 4.8).

Dentoalveolar ölçümler değerlendirildiğinde; U1-SN (°), U1-NA (°), U1-NA (mm), U1 \perp HRD (mm), U1 \perp VRD (mm), IMPA (°), L1-NB (°), L1-NB (mm), L1 \perp HRD (mm), L1 \perp VRD (mm), U1-L1 (°), U6-PD (mm) ve L6-MD (mm) parametrelerinde HÜÇG tedavisi ile oluşan değişimlerin üç grupta da istatistiksel olarak anlamlı fark oluşturmadığı tespit edildi (Tablo 4.8).

Tablo 4.8. Lateral sefalometrik radyografi ölçümlerinde tedavi ile meydana gelen değişikliklerin (T1-T0) gruplar arası karşılaştırması

Parametreler	Full Cap Splint (n=20)	Mc Namara (n=20)	Fan Tipi (n=20)	p	
	Ort±Ss	Ort±Ss	Ort±Ss		
Maksiller Ölçümler	SNA (°)	0,25 ±2,22	0,30 ±2,66	0,95±2,50	0,612
	Co-A (mm)	-0,76±4,09	1,90±3,83	2,26±4,96	0,064
	A⊥HRD (mm)	0,47±2,98	1,80±3,61	2,96±4,10	0,108
	A⊥VRD (mm)	1,38±5,67	1,28±4,57	1,69±5,25	0,971
	A⊥SV (mm)	0,58±2,68	1,68±2,86	1,54±3,00	0,424
	SN/PD (°)	-0,12±1,75	-0,36±1,97	0,97±2,63	0,134
	ANS⊥SV (°)	0,06±4,02	0,37±4,07	1,81±5,08	0,421
	PNS⊥SV (°)	-0,92±3,13	1,45±4,00	0,36±4,46	0,173
	N-ANS(mm)	0,25±2,11	1,12±2,35	1,29±2,93	0,380
Mnadibuler Ölçümler	SNB (°)	0,08±1,49	-0,56±1,54	0,48±1,91	0,153
	Co-Gn (mm)	1,11±4,77	3,52±5,22	4,72±6,44	0,120
	B⊥HRD (mm)	1,68±3,86	3,60±5,19	5,08±6,02	0,117
	B⊥VRD (mm)	1,01±12,58	0,50±6,48	0,89±7,33	0,852
	B⊥SV (mm)	-0,02±2,68	-0,76±3,70	1,18±4,48	0,253
	Pg⊥HRD (mm)	2,00±4,03	2,95±6,24	5,37±6,11	0,158
	Pg⊥VRD (mm)	2,81±10,84	0,52±7,62	1,21±8,52	0,721
	Pg-NB (mm)	0,47±0,61	0,37±0,87	0,21±0,83	0,579
Maksillomandibuler Ölçümler	ANB (°)	-0,14±2,26	0,85±2,35	0,39±2,90	0,475
	N-A-Pg (°)	0,83±4,68	1,38±4,79	0,71±5,82	0,382
	Wits (mm)	-0,80±3,86	0,73±2,84	-0,28±3,42	0,621

Ort: Ortalama değer; Ss: Standart sapma; p: ANOVA, İkili karşılaştırmalar: Sidak testi sonuçları. İstatistiksel anlamlı olan sonuçlar **koyu** olarak gösterilmiştir. #: p<0,05

Tablo 4.8. (Devam)

Parametreler	Full Cap Splint (n=20)	Mc Namara (n=20)	Fan Tipi (n=20)	p
	Ort±Ss	Ort±Ss	Ort±Ss	
Vertikal Ölçümler				
ANS-Me (mm)	1,19±2,82	2,50±5,03	2,67±4,20	0,468
SN/MD (°)	1,59±2,64	0,99±2,10	1,07±2,61	0,716
SN/OD (°)	0,82±3,86	0,51±2,49	0,78±3,50	0,953
SN/GoGn (°)	1,19±7,54	1,28±6,73	1,39±2,13	0,967
NaBa-PmXi (°)	1,97±2,38	1,55±2,81	2,38±2,58	0,601
ANS-Xi-Pm (°)	1,42±2,20	1,74±2,43	1,51±2,71	0,914
NaBa-PtGn (°)	-0,12±1,62	-0,61±2,10	0,75±2,17	0,109
FMA (°)	2,60±3,08	0,91±2,39	1,79±3,10	0,198
N-S-Ar (°)	-1,09±2,53	-0,16±3,09	-1,29±3,09	0,433
S-Ar-Go (°)	1,09±5,06	2,79±4,86	2,42±3,41	0,465
Na-Me (°)	1,08±4,10	2,78±5,33	3,34±6,13	0,371
S-Go (mm)	-2,37±6,36	1,14±4,23	0,76±4,16	0,067
S-Go/Na-Me (%)	-0,74±1,76	-0,63±2,20	-0,88±2,04	0,922
Dentoalveolar Ölçümler				
U1-SN (°)	0,89±4,53	-0,98±4,22	-2,37±6,88	0,168
U1-NA (°)	0,77±3,78	-1,26±4,07	-1,36±6,99	0,355
U1-NA (mm)	0,38±1,52	-0,67±2,38	-1,05±2,09	0,082
U1⊥HRD (mm)	1,16±2,98	2,20±4,26	3,55±4,75	0,197
U1⊥VRD (mm)	1,79±6,58	0,29±5,73	0,97±6,88	0,761
IMPA (°)	-0,50±2,46	-1,30±2,62	-0,98±2,50	0,623
L1-NB (°)	0,66±2,86	-0,81±2,66	0,55±2,88	0,195
L1-NB (mm)	0,35±0,58	0,11±0,73	0,68±1,16	0,091
L1⊥HRD (mm)	1,10±2,54	2,16±4,77	4,06±4,95	0,679
L1⊥VRD (mm)	1,57±6,14	-0,03±5,85	1,46±6,82	0,127
U1-L1 (°)	-1,45±4,86	1,27±5,03	2,29±6,30	0,092
U6-PD (mm)	0,08±1,81	0,65±2,75	0,87±2,08	0,524
L6-MD (mm)	-0,03±1,71	0,75±1,72	0,61±1,84	0,339

Ort: Ortalama değer; Ss: Standart sapma; p: ANOVA, İkili karşılaştırmalar: Sidak testi sonuçları. İstatistiksel anlamlı olan sonuçlar **koyu** olarak gösterilmiştir. #: p<0,05

4.7. Dijital Model Ölçümlerinde Tedaviyle Oluşan Değişikliklerin Gruplar Arası Karşılaştırılması

HÜÇG ile üst çene dijital model ölçümlerinde tedaviyle oluşan değişimlerinin gruplar arasında karşılaştırması incelendiğinde; Ü6TM (mm) ve Ü6İ (°) parametrelerinde gruplar arasında istatistiksel olarak anlamlı farklılıklar olduğu görüldü (Tablo 4.9). Full Cap Splint ve Mc Namara gruplarında Ü6TM (mm) mesafesi benzerken, Fan tipi grubunda istatistiksel olarak anlamlı derecede düşük bulunmuştur. Ü6İ açısı ise Mc Namara grubunda Full Cap Splint ve Fan tipi gruplarına göre istatistiksel olarak anlamlı düzeyde yüksek bulunmuştur. Ü4TM (mm), Ü3TM (mm) Ü5İ (°), Ü4İ (°), ÜDDe (mm), ÜDA (°) parametrelerinde istatistiksel olarak anlamlı değişim gözlenmediği ve gruplar arasında farklılık olmadığı tespit edildi (Tablo 4.9).

Alt çene model ölçümleri değerlendirildiğinde; üç grupta da AMTM (mm), APTM (mm), AKTM (mm) ve SED (mm) parametrelerindeki değişimlerin gruplar arasında istatistiksel olarak anlamlı bir farklılık oluşturmadığı saptandı (Tablo 4.9).

Tablo 4.9. Dijital Model ölçümlerinde tedavi ile meydana gelen değişimlerin (T1-T0) gruplar arası karşılaştırması

	Full Cap Splint (n=20)	Mc Namara (n=20)	Fan Tipi (n=20)	p
	Ort±Ss	Ort±Ss	Ort±Ss	
Model Ölçümleri				
Ü6TM (mm)	4,15±3,54 A	4,62±4,06 A	1,77±1,21 B	0,016[#]
Ü4TM (mm)	4,77±2,60	5,02±4,00	5,16±3,15	0,932
Ü3TM (mm)	2,97±2,70	2,42±1,68	3,84±3,57	0,275
Ü6İ (°)	8,02±12,33 A	14,54±10,54 B	4,25±6,03 A	0,011[#]
Ü5İ (°)	13,67±12,03	14,77±10,93	16,23±13,90	0,829
Ü4İ (°)	13,28±17,57	12,12±11,92	20,68±11,88	0,122
ÜDDe (mm)	-0,42±1,36	0,14±1,81	-0,36±2,03	0,554
ÜDA (°)	6,48±4,79	8,44±6,61	5,16±6,51	0,237
AKTM (mm)	0,22±1,26	0,24±1,38	0,49±1,36	0,784
APTM (mm)	0,69±1,06	1,08±1,23	0,89±1,12	0,551
AMTM (mm)	-0,18±1,72	0,34±1,48	0,60±0,97	0,222
SED (mm)	-0,03±0,98	0,13±1,07	0,12±0,96	0,865

Ort: Ortalama değer; Ss: Standart sapma; p: ANOVA, İkili karşılaştırmalar: Sidak testi sonuçları. İstatistiksel anlamlı olan sonuçlar **koyu** olarak gösterilmiştir. #: p<0,05

5. TARTIŞMA

Çene-yüz bölgesinde en sık karşılaşılan iskeletsel anomaliler arasında üst çenenin transversal yöndeki yetersizliğinin önemli bir yer tuttuğu bilinmektedir. Üst çenenin transversal yöndeki yetersizliğine bağlı olarak, genellikle tek ya da çift taraflı posterior çapraz kapanış oluşmaktadır.⁽³⁴⁾ 1860 yılında Angell, posterior çapraz kapanışın düzeltilmesi amacıyla ilk kez üst çene genişletme tedavisini uygulamıştır.⁽¹³²⁾ Posterior çapraz kapanışın düzeltilmesinde 19. yüzyılın ikinci yarısına kadar yavaş üst çene genişletmesi uygulanırken, ikinci yarısından sonra hızlı üst çene genişletmesine olan ilgi artmıştır.⁽²⁰¹⁾ Özellikle son yıllarda üst çene posterior çapraz kapanış tedavisinde en sık tercih edilen tedavi yöntemi HÜÇG'dir.⁽²⁰¹⁾

HÜÇG, ortodontik diş hareketi limitlerini aşan kuvvetler yardımıyla median palatal suturu açarak dişlerde, alveoler yapılarda ve üst çenede yeterli transversal genişlemeyi sağlayan dentofasiyal bir prosedürdür.⁽⁹⁻¹¹⁾ HÜÇG tedavisi için günümüze kadar birçok aparey çeşidi geliştirilmiştir.⁽⁵⁰⁾ Aparey seçimi; posterior çapraz kapanışın dişsel veya iskeletsel oluşuna, çapraz kapanışta olan diş sayısına, üst 1. molar ve premolar dişlerin bukkopalatinal eğimlerine, hastanın yaşına ve klinisyenin kişisel tercihinine göre değişebilmektedir.⁽¹¹¹⁾ Literatürde bu seçim kriterlerine göre dizayn edilmiş diş destekli ve diş-doku destekli olmak üzere çeşitli apareylere yer verilmiştir. Bu apareylerden en sık tercih edilenler diş-doku destekli Haas apareyi ve diş destekli Hyrax apareyidir.^(15,16)

Haas apareyinin akrilik desteği sayesinde genişletici kuvvet bir bütün olarak üst çenenin iskeletsel ve dentoalveolar yapılarına dağılmaktadır. Bu aparey ile daha fazla paralel genişleme elde edildiği ve elde edilen ortopedik etkinin ortodontik etkiden daha fazla olduğu öne sürülmektedir.^(13,30) Ancak Haas apareyinin akrilik parçasının hijyenik olmayışı ve yumuşak dokularda iritasyonlara neden olabileceği rapor edilmiştir.⁽¹³⁾ Biederman⁽¹⁷⁾, Haas apareyine göre daha hijyenik olan diş destekli ve akrilik parçası olmayan Hyrax (Hygienic Appliance for Rapid Expansion) apareyini tanıtmıştır. Hafif ya da orta dereceli üst çene transversal yetersizliği olan geç karışık ve erken daimî dişlenme dönemindeki vakalarda Hyrax; maksiller darlığın şiddeti daha da fazla olan erken daimî dentisyon veya orta derecede darlığa sahip geç dönem adolesanlarda Haas apareyinin kullanımının daha faydalı olacağı belirtilmiştir.⁽⁸⁸⁾

Vidalı bantlı genişletme apareylerinden Haas ve Hyrax apareylerinin ekspansiyon sırasında birçok yan etkisinin olduğu da bildirilmiştir. Bu etkiler; maksiller posterior dişlerde devrilme ve ekstrüzyon, mandibulanın posterior rotasyonu, asimetrik ekspansiyon ve kök rezorpsiyonu olarak sıralanabilir.^(13,53,109,157) Bu belirtilen etkileri en aza indirmek amacıyla Hyrax apareyi üzerinde posterior dişlerin okluzal yüzeylerine veya tüm yüzeylerine akrilik eklenerek birtakım modifikasyonlar yapılmış ve böylelikle rijit akrilik bonded tipi apareyler geliştirilmiştir.⁽²⁰²⁾

Mc Namara⁽⁸⁸⁾, rijit akrilik bonded tipi apareylerde bazı modifikasyonlar yaparak özellikle karma dişlenme döneminde ortopedik genişletmeyi sağlayan Mc Namara Tipi HÜÇG apareyini geliştirmiştir. Bu aparey, üst posterior dişlerin bukkal ve palatinal yüzeylerinin yanı sıra okluzal yüzeylerini kaplayan akrilik plak ve bu akrilik plak içine gömülü midpalatal düzlemde yer alan hyrax vidasından oluşmaktadır.⁽²⁰³⁾ Mc Namara apareyinin akrilik parçasına, diş ve doku desteğini artırmak amacıyla üst anterior dişler dahil edilerek tüm üst dişlerin bukkal, palatinal ve okluzal yüzeylerinin orta üçlüsüne kadar akrilik kaplı olduğu Full Cap Splint apareyi geliştirilmiştir.⁽⁶⁰⁾ Full Cap Splint apareyi ile ortopedik genişletme yapıldığında, apareyin rijit yapısından ötürü üst çenede daha fazla iskeletsel genişleme ile beraber daha az dişsel devrilme meydana geldiği ve genişletme tedavisinin sonuçlarının daha kalıcı olduğu iddia edilmiştir.^(60,123)

Üst çenede genişletme ihtiyacı olan bölgeye göre HÜÇG apareylerinde, farklı vida çeşitleri kullanılmaktadır.^(120,204-206) Bantlı ve akrilik kaplı HÜÇG apareylerinde kullanılan Hyrax vidası ile üst çenenin posterior bölgesinde daha fazla transversal genişleme elde edilirken; bantlı ve akrilik kaplı Fan tipi HÜÇG apareylerinde kullanılan 'Ragno' vidası ile üst çenenin anterior bölgesinde istenen transversal genişleme sağlanabilmektedir.⁽²⁰⁵⁾ Farklı tipteki HÜÇG apareylerinin nasıl bir etki oluşturacağını bilmesi tedavinin başarısı açısından önemlidir.⁽²⁰⁷⁾

Rijit akrilik kaplı bonded tipi HÜÇG apareylerinin akrilik yüzeyleri ile doku desteği artırılarak genişletme sonrasında bantlı HÜÇG apareylerine kıyasla; vertikal yön kontrolü başta olmak üzere daha az dişsel devrilme, daha fazla paralel ekspansiyon ve daha az kök rezorpsiyonu gözleendiği birçok araştırmacı tarafından rapor edilmiştir.^(23,120,157,196-198) Bu sonuçlardan farklı olarak literatürde, bantlı ve akrilik kaplı HÜÇG apareylerinin her ikisinde de simetrik ekspansiyon görüldüğünü, vertikal

yönde boyut artışlarının benzer olduğunu ve kök rezorpsiyon miktarların eşit olduğunu belirten çalışmalar da vardır.^(163,196,208) Bantlı ve akrilik kaplı HÜÇG apareylerinin etkilerini karşılaştıran çalışmalardan farklı olarak retrospektif çalışmamızda; kliniğimizde HÜÇG tedavilerinde sıklıkla kullanılan Full Cap Splint, Mc Namara ve Fan tipi akrilik kaplı bonded tipi apareylerin iskeletsel ve dentoalveolar yapılara olan etkilerinin karşılaştırılması amaçlanmıştır.

HÜÇG'nde yaş önemli bir faktördür. HÜÇG, süt dişlenme döneminden erişkin döneme kadar uygulanabilmektedir.^(4,120,209-212) Hızlı üst çene genişletmesi için en uygun yaş aralığının 8-15 olduğu pek çok araştırmacı tarafından belirtilmiştir.^(35,213-215) Erken yaşlarda HÜÇG ile elde edilen ortopedik etkinin beklenildiği kadar fazla olmaması sebebiyle HÜÇG'nin daimî dişlenme dönemine kadar ertelenmesinin iyi bir alternatif olacağı düşünülmüştür.⁽¹¹⁴⁾ Ayrıca artan yaş ile midpalatal suturda birleşmenin başladığı ve bu durumun genişletmeye karşı direnç oluşturduğu da birçok araştırmacı tarafından rapor edilmiştir.^(52,192) Çalışmamıza, yaşları 12 ile 15 arasında değişen ve daimî dişlenme dönemi tamamlanmış 40 kız 20 erkek olmak üzere toplam 60 hasta dahil edilmiştir. Çalışmamıza dahil edilen bireylerin yaş ortalamaları yapılan çalışmalarla uyumluluk göstermektedir.^(35,213,214)

Literatürde yer alan HÜÇG'nin etkinliğini araştıran çalışmaların çoğunda cinsiyet ayrımı dikkate alınmamıştır.^(206,208,216-218) Wertz ve Dreskin⁽¹¹⁰⁾, cinsiyet farklılığını değerlendirdikleri çalışmada bu farklılığın istatistiksel olarak anlamlı olmadığını rapor etmişlerdir. Bizim çalışmamızda da grupların cinsiyet dağılımı açısından benzer olduğu gözlenmiştir (Tablo 4.2).

HÜÇG prosedürünün klinik olarak en çok tartışılan yanı günlük genişletme miktarıdır. Birçok araştırmacı günlük genişletme miktarının yaş, okluzyon, hedeflenen ekspansiyon miktarı ve hasta toleransı gibi etkenlere bağlı olarak modifiye edilebileceğini belirtmiştir.^(10,157,219) HÜÇG tedavilerinde; hastada ağrı oluşması, midpalatal suturda açılmanın görülmesi ve genişletme sonucu daha fazla iskeletsel etkinin elde edilmesi gibi faktörler göz önüne alınarak farklı vida çevirme protokolleri uygulanmıştır.^(9,13,109,133,142,220) Bunlar günde 1 çeyrek tur, ilk hafta günde 2 çeyrek tur sonra günde 1 çeyrek tur, günde 2 çeyrek tur, ilk gün 4 çeyrek tur sonraki günler 2 çeyrek tur çevrilmesi şeklindedir.^(151,221-223) HÜÇG ile midpalatal suturdaki açılma için gereken kuvvet miktarına (2 pound(900 gr)) ulaşabilmek adına kabul edilen genel görüş vidanın günde 2 çeyrek tur çevrilmesidir.⁽¹¹⁴⁾ Başka bir deyişle vidanın 2 çeyrek

tur (2x1/4 tur= 0,5mm) çevrilmesi ile günlük 0,4-0,5 mm kadar bir sutural açılma önerilmektedir.^(9,13,109,133,142,220) Arşiv kayıtlarımız incelediğinde çalışmamıza dahil edilen hastaların HÜÇG tedavilerinde benzer çevirme protokolünün izlendiği tespit edilmiştir. Ayrıca çalışma gruplarımızın genişletme miktarı ve aktif genişletme süresi bakımından da benzer olduğu tespit edilmiştir (Tablo 4.3).

Genişletme ile oluşan rezidüel kuvvetlerin dağılması, midpalatal suturun reorganizasyonu ve stabilizasyonu için pekiştirme yapılması gerekmektedir.^(111,113,114) Bazı araştırmacılar pekiştirme süresinin 3 ile 6 ay arasında tutulmasını önermiştir.^(3,88,114) Pekiştirme uygulanmayan bireylerde 3 hafta içinde kazanılan ark genişliğinin %45'inde, 47 hafta sonrasında ise %69'nda nüks olduğu bildirilmiştir.⁽¹¹⁴⁾ Son dönemlerde yapılan bir çalışmada ise 6 aylık pekiştirmenin, suturun reorganizasyonu için yetersiz olduğu saptanmış ve 6 aydan uzun süre retansiyon uygulanması gerektiği bildirilmiştir.⁽²²⁴⁾ Arşiv kayıtlarına göre çalışmamıza dahil edilen bireylerin pekiştirme süresinin ortalama 6 ay olduğu tespit edilmiştir.

Radyolojik görüntüleme ortodontik tedavinin her aşamasında önemli bir yere sahiptir. Lateral sefalometrik radyografiler, baş-boyun bölgesindeki iskeletsel değişikliklerin değerlendirilmesi için uzun yıllardır ortodonti pratiğinde bir tanı aracı olarak kullanılmaktadır.^(225,226) Birçok çalışmada HÜÇG ile oluşan iskeletsel ve dişsel etkileri değerlendirmek için lateral sefalometrik, okluzal ve posteroanterior radyografiler alınmıştır.^(9,88,180,196) Çalışmamızda, farklı tipteki akrilik kaplı bonded tipi HÜÇG apareylerinin iskeletsel ve dentoalveolar etkilerini değerlendirmek için hastalarımızdan tedavi başlangıcı ve pekiştirme sonrası alınmış olan lateral sefalometrik radyografileri üzerinde açıl ve doğrusal ölçümler yapılmıştır. Retrospektif çalışmamıza dahil edilen hastaların aktif büyüme dönemlerinde olmaları sebebiyle, lateral sefalometrik radyografi ölçümlerimizde sabit referans düzlemleri olarak horizontal referans düzlemi (HRD) olan TW düzlemi ve TW düzlemi üzerindeki T noktasına dik olarak çizilen vertikal referans düzlemi (VRD) kullanılmıştır.

Teşhis, tedavi planlaması, vaka sunumları, interdisipliner iletişim gerektiren vakalar ve tedavi sonuçlarının değerlendirilmesi amacıyla radyografik yöntemlerin yanı sıra dental alçı modeller ortodontik kayıtların en önemli parçalarından birisidir.^(88,142,156,227,228) Alçı model üzerinde ölçümler yapılırken alçı modelin zarar görebileceği buna bağlı olarak da ölçümlerde hatalar gelişebileceği belirtilmiştir.⁽²²⁹⁾

Alçı modellerin, bilgisayar ortamına aktarılmasıyla bu dezavantajlar ortadan kalkmaktadır.⁽²³⁰⁾ Alçı modeller, lazer tarayıcı cihazı ile taranarak üç boyutlu dijital model kayıtları oluşturulmaktadır.⁽²³¹⁻²³⁴⁾ Bizim çalışmamızda da alçı modellerin hepsi dijital lazer model tarayıcı cihazı ile taranmıştır.⁽²¹⁸⁻²²²⁾ Tedavi başlangıcı ve pekiştirme sonrasına ait dijital model kayıtları üzerinde üst posterior dişlerin inklınasyonları, üst ve alt çene transversal ölçümleri, üst damak ve spee derinliği ölçümleri ve üst damak açısında oluşan değişimler 3 boyutta değerlendirilmiştir.

HÜÇG apareylerinin üst çene üzerindeki dişsel ve iskeletsel etkilerini değerlendiren çok sayıda çalışma yapılmıştır.^(12,109,123,151,196) HÜÇG'nin etkilerini değerlendiren çalışmalarda genişletici ortopedik kuvvetin etkisiyle midpalatal suturun açıldığı, dentoalveolar yapılar, maksiller bazal kaide ve nazal kavite genişliklerinde boyutsal artışlar meydana geldiği bildirilmiştir.^(10,15,235) Midpalatal suturdaki ayrılma sonucu alveolar yapılarıdaki bükülmelerin etkisiyle bukkal alveolar yapılarıda genişlik artışı olurken; dental yapılarıdaki genişlik artışının dişlerin bukkal yönde devrilmesi sonucu oluştuğu belirtilmiştir.⁽²³⁶⁾

Birçok araştırmacı, HÜÇG sonucunda üst çenenin sagittal yönde ileri hareket ettiği konusunda hemfikirdir.^(16,118,139,223,237,238) Gardner ve Kronman⁽²³⁹⁾, HÜÇG sonucunda sfenooksipital sinkondrozisten ayrılan maksillanın ileri yönde hareket ettiğini belirtmişlerdir. Timms⁽¹²⁾ ise genişleyen üst çenenin öne doğru hareketine üst çenenin pterigomaksiller fissürden tamamen ayrılmasının neden olduğunu söylemiştir. Wertz⁽¹⁰⁹⁾, HÜÇG sonucunda sirkümmaksiller suturların pozisyonu sebebiyle genişletme ile oluşan kuvvetlerin büyüme yönüyle aynı yönde etki oluşturduğunu ve sonuç olarak üst çenenin ön aşağı yönde hareket ettiğini bildirmiştir. Bu görüşlerin aksine HÜÇG sonrasında pekiştirme döneminde üst çenenin orijinal pozisyonuna geri döndüğünü, uzun dönemde elde edilen dişsel ve iskeletsel etkilerde nüks olabileceğini belirten bazı araştırmacılar da vardır.^(115,240,241) Sarver ve Johnston⁽¹⁵⁷⁾ dişleri saran rijit akrilik bonded tipi HÜÇG apareyinin etkilerini inceledikleri çalışmada, HÜÇG sonucunda üst çenenin geriye hareket ettiğini belirtmişlerdir. Canan ve ark.⁽²⁴²⁾ ise hyrax, iskeletsel ankraj ve hibrit HÜÇG apareyleri ile yaptıkları çalışmada genişletme sonucunda üst çenenin öne hareket ettiğini ancak pekiştirme sırasında nüks görüldüğünü ve buna bağlı olarak üst çenenin bir miktar geriye hareket ettiğini bildirmişlerdir.

De Silva ve ark.⁽⁵³⁾ genişletme ile üst çenenin ileri yöndeki hareketinin önemli miktarda olmadığını ve buna bağlı olarak SNA açısından da hiçbir değişim meydana gelmediğini bildirmişlerdir. Literatürde HÜÇG ile SNA açısından istatistiksel olarak anlamlı artışlar, azalmalar görüldüğü ya da hiçbir değişim olmadığını belirten çalışmalar mevcuttur.^(13,196) SNA açısındaki değişimlerde HÜÇG aparey dizaynlarının ve vida tiplerinin de etkili olduğu gösterilmekle birlikte,⁽²¹²⁾ verilerimiz incelendiğinde; çalışmamızdaki Full Cap Splint, Mc Namara ve Fan tipi grupları arasında SNA açısından istatistiksel olarak anlamlı fark olmadığı tespit edilmiştir. Sonuç olarak, gruplarımızdaki akrilik kaplı bonded tipi genişletme apareylerinin dizaynlarının ve vida çeşitlerinin farklı olmasına karşın HÜÇG ile üç grupta da maksillanın ileri yöndeki hareketinin benzer olduğu söylenebilir.

Literatürde A noktasının hızlı üst çene genişletmesi ile öne-aşağı taşındığını belirten çalışmalar olduğu gibi bu hareketin her zaman gerçekleşmediğini gösteren çalışmalar da bulunmaktadır.^(13,16,110,163) Biederman⁽¹⁸⁾, HÜÇG sonucu A noktasında görülen farklı hareket tiplerini tanımlamıştır: Zigomatik kemiğin her iki yanındaki maksiller kemikler genişletme sırasında iki ayrı rotasyon merkezi oluşturacak şekilde, yelpaze gibi açılırsa A noktası ileri hareket edecek; ancak rotasyon merkezi midpalatal suturun arka kısmında bir yerde olursa, maksiller kemik segmentleri yelpaze gibi tek bir noktadan açılacağı için bu sefer A noktası geriye hareket edecektir. Bulgularımız doğrultusunda A noktası ile ilgili ölçümlerde Full Cap Splint ve Fan tipi gruplarının benzer olduğu; Mc Namara grubunda ise sadece A \perp SV mesafesinde istatistiksel olarak anlamlı artış olduğu tespit edilmiştir. Mc Namara grubumuzdaki bu artış, Biederman'ın da⁽¹⁸⁾ belirttiği gibi sağ ve sol maksiller segmentlerin HÜÇG ile rotasyon merkezi midpalatal suturda olacak şekilde açılması sonucu A noktasının sagittal düzlemde ileri doğru hareket etmesi ile açıklanabilir.

İleri⁽²⁴³⁾, asimetric üst çene genişletmesi ile ilgili olan doktora tezi çalışmasında maksillanın anteroposterior olarak önemli miktarda ileri yönde hareket ettiğini ve sonuçta ANS \perp SV (mm) ve PNS \perp SV (mm) ölçümlerinde istatistiksel olarak anlamlı artışlar gözlemlendiğini belirtmiştir. Bu sonuçlardan farklı olarak bulgularımızdaki ANS \perp SV ve PNS \perp SV mesafelerindeki değişiklikler değerlendirildiğinde, HÜÇG sonucunda gruplar arasında istatistiksel olarak anlamlı bir fark olmadığı gözlenmiştir. Çalışma gruplarımızda ANS \perp SV ve PNS \perp SV mesafelerinde tedaviyle meydana gelen

değişimlerin benzer bulunması, üç grupta da üst çenenin HÜÇG ile anteroposterior yönde eşit miktarda hareket etmesi ile açıklanabilir.

HÜÇG sonucunda üst çenenin, saat yönünde rotasyon yaptığını kanıtlayan çalışmaların^(110,120,142,244) yanı sıra saat yönünün tersine rotasyon yaptığını⁽¹⁵⁸⁾ ya da konumunun hiç değişmediğini⁽¹⁵⁷⁾ belirten çalışmalar da vardır. Wertz⁽¹¹⁰⁾, üst çenenin HÜÇG ile komşu kemik yapılarından ayrılmaya zorlanması sebebiyle saat yönünde rotasyon yaptığını belirtmiştir. Benzer şekilde Yavuz ve ark.⁽²⁰³⁾ da Fan tipi HÜÇG apareyi ile üst çenenin, Full Cap Splint ve Mc Namara gibi konvansiyonel HÜÇG apareylerinde olduğu gibi saat yönünde rotasyon yaptığını bildirmişlerdir. Bu bulgulardan farklı olarak, HÜÇG sonucunda posterior nazal spinanın (PNS) anterior nazal spinadan (ANS) daha fazla aşağı yönlü hareket ettiğini böylelikle üst çenede saat yönünün tersine rotasyon meydana geldiğini belirten araştırmacılar da vardır.^(119,151,208,245) de Silva Filho ve ark.⁽²³⁸⁾ HÜÇG sonrasında bireylerin yaklaşık ¼'ünde üst çenenin saat yönünün tersine rotasyon yaptığını, ¾'ünde saat yönünde rotasyon yaptığını belirtmiştir. Halıcıoğlu⁽²⁴⁶⁾ ise hafızalı vida ile hyrax vidasının etkilerini değerlendirdiği doktora tezi çalışmasında, HÜÇG sonrasında iki grupta da üst çenede saat yönünde rotasyon görüldüğünü ve üst çene rotasyonel hareketinden etkilenen SN/PD açısındaki ve üst ön yüz yüksekliğindeki (N-ANS) değişimlerin gruplar arasında istatistiksel olarak anlamlı bir fark oluşturmadığını belirtmiştir. Benzer şekilde Full Cap Splint ve Fan tipi apareylerinin dentoalveolar etkilerinin karşılaştırıldığı çalışmada Çörekçi ve ark.⁽²⁴⁷⁾, HÜÇG sonucu SN/PD (°) ölçümü açısından iki grubun da benzer olduğunu bildirmişlerdir. De Rossi ve ark.⁽²⁴⁸⁾ ve Pinto ve ark.⁽²⁴⁹⁾ da Mc Namara apareyi ile yapılan HÜÇG sonucunda SN/PD açısında istatistiksel olarak anlamlı bir değişim olmadığını belirtmişlerdir. Retrospektif çalışmamızda ise üst çenenin rotasyonel hareketinden etkilenen SN/PD açısı ile N-ANS mesafesi birlikte değerlendirildiğinde, gruplar arasında istatistiksel olarak anlamlı bir fark olmadığı gözlenmiştir. Çalışma gruplarımız arasında SN/PD açısında ve N-ANS mesafesinde belirgin fark gözlenmemesi, üç aparey tipinde de HÜÇG sonrasında üst çenenin ön-aşağı yönde benzer miktarda rotasyon hareketi yapmasına bağlanabilir.

HÜÇG sonrasında maksillanın ve maksiller dentoalveolar yapıların aşağı yöndeki hareketi, posterior dentoalveolar yapıların bukkal yönde devrilmesi ve üst posterior dişlerdeki devrilme sonucu oluşan erken temaslar nedeniyle alt çenenin saat yönünde

rotasyon yaptığı bilinmektedir.^(16,53,109,157,250) Çalışmamıza ait mandibuler ölçümler incelendiğinde sadece Mc Namara grubunda Co-Gn uzunluğunda istatistiksel olarak anlamlı artış olduğu tespit edilmiştir. Bu artışın, genişletme ile transversal olarak üst çene darlığının etkisinden kurtulan mandibulanın, sagittal yönde büyüme potansiyelinin artmasına bağlı olarak gerçekleştiği düşünülmektedir. Full Cap Splint grubumuzda ise Pg⊥HRD uzunluğundaki artış ile Pg-NB uzunluğundaki azalma istatistiksel olarak anlamlı bulunmuştur. Genişleyen üst çenenin aşağı yöndeki hareketi ile birlikte üst posterior dişlerin devrilmesi sonucu gelişen alt çenenin saat yönünde rotasyonuna bağlı olarak bu değişimlerin meydana geldiği söylenebilir.

Alt çenenin posterior rotasyonu sebebiyle genişletme tedavisi sonrasında dik yön yüz boyutlarında artışlar olduğunu bildiren çok sayıda çalışma vardır.^(120,167,203,247,248,251,252) Akkay ve ark.⁽²²³⁾, akrilik kaplı bonded tipi yavaş ve hızlı genişletme apareylerinin etkilerini değerlendirdikleri çalışmada hızlı genişletme grubunda mandibuler düzlem açısında (SN/MD) 1,93° istatistiksel olarak anlamlı artış görüldüğünü bildirmişlerdir. Benzer şekilde Gönüldaş ve ark.⁽²⁵³⁾, Mc Namara tipi yarı hızlı ve hızlı genişletme apareylerinin dentofasiyal ve periodontal etkilerini karşılaştırdıkları çalışmada hızlı genişletme grubunda SN/MD açısında 2,28° istatistiksel olarak anlamlı artış meydana geldiğini bildirmişlerdir. Conroy-Piskai ve ark.⁽²⁵⁴⁾ ise HÜÇG sonrasında SN/MD açısının Quad Heliks ve Mc Namara gruplarında benzer olduğunu buna karşın FMA açısının Quad Heliks grubuna kıyasla Mc Namara grubunda istatistiksel olarak anlamlı artış gösterdiğini belirtmişlerdir. Bizim çalışmada ise HÜÇG sonucu SN/MD ve FMA açılarındaki değişimler her üç grupta da benzer olduğu görülmüştür. Grup içi değerlendirmede ise sadece Full Cap Splint grubundaki SN/MD ve FMA açılarında gözlenen artışların istatistiksel olarak anlamlı düzeyde olduğu tespit edilmiştir.

Vertikal yön ölçümlerinden alt yüz yükseliğini veren ANS-Me mesafesindeki değişimler incelendiğinde ise Mc Namara ve Fan tipi gruplarımızdaki artışların istatistiksel olarak anlamlı olduğu belirlenmiştir. Benzer şekilde Canan ve ark.⁽²⁵⁵⁾, bantlı HÜÇG apareyi ile hibrit HÜÇG apareyinin etkilerini karşılaştırdıkları çalışmada genişletme sonucu üst posterior dişlerin devrilmesiyle mandibulanın aşağı ve geriye rotasyon yaptığını ve buna bağlı olarak ANS-Me mesafesinde istatistiksel olarak anlamlı artış gözlendiğini bildirmişlerdir. Çalışmamızda, vertikal yön yüz boyutları değerlendirilirken, Mc Namara⁽²⁵⁶⁾ analizindeki ANS-Me mesafesinin yanı sıra

Ricketts⁽¹⁰¹⁾ analizinde kullanılan SN/GoGn (°), NaBa-XiPm (°) ve ANS-Xi-Pm(°) parametrelerine de yer verilmiştir. Parametrelerimizin grup içi değerlendirmesinde; SN/GoGn, NaBa-XiPm ve ANS-Xi-Pm açılarında HÜÇG sonucu artışlar meydana geldiği ve bu artışların Full Cap Splint ve Mc Namara gruplarımızda istatistiksel olarak anlamlı olduğu tespit edilmiştir. Bizim çalışmamızdan farklı olarak Conroy-Piskai ve ark.⁽²⁵⁴⁾, Mc Namara grubunda ANS-Xi-Pm açısının arttığını, ancak bu artışın istatistiksel olarak anlamlı olmadığını bildirmişlerdir.

Çalışmamızdaki eğer açısı (N-S-Ar) ve artiküler açı (S-Ar-Go), gruplara göre değerlendirildiğinde; Full Cap Splint ve Fan tipi gruplarımızda istatistiksel olarak anlamlı değişim bulunmadığı, ancak Mc Namara grubumuzda S-Ar-Go açısında istatistiksel olarak anlamlı düzeyde artış olduğu tespit edilmiştir. Çalışma sonuçlarımızdan farklı olarak Seo ve ark.⁽²⁵⁷⁾ ise iskeletsel ankrajlı HÜÇG aпараты ile yapılan genişletme sonucunda eğer açısı ve artiküler açıda artış olduğunu, fakat bu artışların istatistiksel olarak anlamlı olmadığını ifade etmişlerdir.

De Rossi ve ark.⁽²⁴⁸⁾, HÜÇG ile ilgili çalışmalarında Mc Namara grubunda N-Me mesafesinde artış gözlendiğini ve bu artışın istatistiksel olarak anlamlı düzeyde olduğunu bildirmişlerdir. Verilerimiz göz önüne alındığında ön yüz yükseliğinin (N-Me) Mc Namara grubunda; arka yüz yüksekliğinin (S-Go) ise hem Mc Namara hem de Fan tipi grubunda istatistiksel olarak anlamlı düzeyde arttığı tespit edilmiştir. Sonuç olarak çalışmamızda grup içi değerlendirmede vertikal ölçümlerden bazılarının genişletme sonucu artmış olduğu tespit edilmekle birlikte, vertikal ölçümlerin tümünde meydana gelen değişikliklerde gruplar arasında fark bulunmaması sebebiyle çalışmamızdaki rijit akrilik kaplı HÜÇG aпаратыlerinin vertikal yön kontrolü açısından benzer etkilere sahip olduğu düşünülmektedir. Ayrıca Başçiftçi ve Karaman⁽¹⁵¹⁾, bantlı HÜÇG aпаратыleri yerine rijit akrilik kaplı genişletme aпаратыleri uygulansa bile mandibulanın geriye rotasyonunun kaçınılmaz olduğunu ve HÜÇG tedavisi uygulanacak, dik yönü artmış bireylerde vertikal chin-cap kullanılmasının faydalı olacağını belirtmişlerdir. Sarver⁽¹⁵⁷⁾ ise dik yön boyutları artmış ve üst çene genişletme ihtiyacı olan bireyler için vertikal yön kontrolü açısından akril kalınlığı istirahat aralığının üzerinde olan akrilik bonded tipi HÜÇG aпаратыlerini önermiştir.

Posterior çapraz kapanış ve transversal yön uyumsuzluklarının düzeltilmesi amacıyla uygulanan HÜÇG tedavisinin iskeletsel yapıların yanı sıra dişler üzerinde de çeşitli

etkileri olduğu bilinmektedir.⁽²⁴³⁾ Literatürde, HÜÇG ile üst kesici diş eksen eğimlerinde artış olduğunu belirten çalışmaların yanı sıra azalmaların da meydana geldiğini saptayan çalışmalar vardır.^(50,109,120,173,253) Wertz⁽¹⁰⁹⁾, HÜÇG sonucunda üst kesici dişlerin eksen eğimlerinin üst çeneden bağımsız olarak arttığını veya azaldığını, fakat en belirgin hareketin U1-SN açısının azalması şeklinde olduğunu belirtmiştir. Sarver ve Adkins⁽¹⁹³⁾'in çalışma sonuçları da bu bulguyu destekler niteliktedir. Akkaya ve ark.⁽²²³⁾, akrilik kaplı HÜÇG apareylerinin bite blok etkisi sonucu kapanışın açılması ile gerilmiş ağız çevresi kasların üst kesici dişlerin linguale devrilmesine neden olduğunu ve sonuçta U1-SN açısının azaldığını belirtmişlerdir. Doruk ve ark.⁽¹⁶⁷⁾, Full Cap Splint ve Fan tipi gruplarında U1-SN açısının azaldığını ancak bu azalmaların istatistiksel olarak anlamlı olmadığını bildirmişlerdir. Bishara ve Staley⁽¹⁰⁾ ise HÜÇG uygulanan hastaların %76'sında üst keser dişlerin dikleştiğini ve buna bağlı olarak eksen eğimlerinde azalmalar görüldüğünü belirtmişlerdir. Bu görüşlerden farklı olarak Yavuz ve ark.⁽²⁰³⁾, Fan tipi apareyi ile HÜÇG tedavisi sonucunda U1-SN açısının arttığını, fakat bu artışın istatistiksel olarak anlamlı olmadığını bildirmişlerdir. Benzer şekilde Arman ve ark.⁽²⁵⁸⁾, minivida aracılığıyla uyguladıkları kemik destekli HÜÇG tedavisinin etkinliğini inceledikleri çalışmalarında üst keserlerin eksen eğimlerinde ve sagittal yöndeki pozisyonlarında anlamlı değişimler gözlenmediğini bildirmişlerdir.

Üst kesici dişlerin retrüzyonu sonucu U1-SN açısının azaldığını gösteren çalışmalardan ^(120,167) farklı olarak retrospektif çalışmamızda; Full Cap grubunda üst keserlerin palatinalinin akrilikle desteklenmiş olması sebebiyle retrüzyonun aksine üst kesici dişlerde protrüzyon olması beklenmekle birlikte U1-SN ve U1-NA açıları da artış olacağı düşünülmüştür. Beklenilenin aksine U1-SN ve U1-NA açılarındaki değişimler çalışma gruplarımız arasında istatistiksel olarak anlamlı bir fark oluşturmamıştır. Çalışma gruplarımızın üst kesici dişlere ait açısal ölçümlerinin benzer bulunması, genişletme sonrasında üç grupta gözlenen maksiller iskeletsel değişimlerinin benzer olmasına bağlanabilir.

HÜÇG ile ilgili bir çalışmada, genişletme sonucu üst kesici dişlerde meydana gelen değişimlerde periodontal ligamentlerin etkili olduğu belirtilmiştir.⁽²⁴²⁾ Lee⁽²⁵⁹⁾, diş destekli ve kemik destekli HÜÇG apareylerinin etkilerini karşılaştırdığı çalışmasında HÜÇG sonrasında gerilen periodontal liflerin etkisiyle pekiştirme döneminde üst kesici dişlerin sagittal yöndeki konumlarında nüks olduğunu bildirmiştir.

Çalışmamızda üst kesici dişlerin sagittal yön konumlarındaki değişimler değerlendirildiğinde; sadece Mc Namara grubumuzda U1 ⊥ HRD mesafesinin istatistiksel olarak anlamlı düzeyde artış gösterdiği tespit edilmiştir. U1 ⊥ HRD mesafesindeki bu artış, genişletme sonrası periodontal liflerdeki gerilim sebebiyle pekiştirme döneminde üst keserlerin anteroposterior yönde geriye hareket etmesi ile açıklanabilir.

Alt çene dişlerinin pozisyonu, alt çenenin hacminden ve şeklinden ziyade üst çenenin iskeletsel morfolojisinden etkilenmektedir.⁽²⁶⁰⁾ HÜÇG'nin yaygınlaşmaya başladığı ilk yıllardan itibaren üst çenedeki genişlemenin alt çeneyi ve alt dental arkı etkilediği araştırmacılar tarafından rapor edilmiştir.^(13,109,261) HÜÇG ile üst çenenin 12-14 mm genişletilmesi sonucunda dil ve buksinatör kaslar arasındaki dengenin değiştiği ve alt dental arkta spontan genişleme olduğu ayrıca alt dişlerin yeni pozisyonunun uzun dönemde korunduğu tespit edilmiştir.^(13,260,262)

Haas⁽¹⁶⁾, HÜÇG sonrası alt kesici dişlerin dikleştiğini, Wertz⁽¹⁰⁹⁾ ise alt keserlerin eksen eğimlerinde değişim gözlenmediğini belirtmiştir. Bishara ve Staley⁽⁶⁵⁾ ise HÜÇG sonrası alt dental arkta oluşabilecek değişimlerin öngörülemediğini bildirmişlerdir. Alt kesici dişlere ait bulgularımız incelendiğinde; Full Cap Splint grubumuzda L1-NB açısı, Fan Tipi grubumuzda ise L1 ⊥ HRD mesafesi artmış olup, bu değişimlerin istatistiksel olarak anlamlı olduğu tespit edilmiştir. Sonuç olarak, retrospektif çalışmamızda genişleyen üst çeneye bağlı alt çene üzerinde dudak ve yanak basıncını azalması, dilin daha aşağıda ve önde konumlanması sebebiyle alt kesici dişlerde protrüzyon olduğu düşünülmektedir.

Alt kesici dişlerin mandibuler düzleme göre eksen eğimlerini veren IMPA açısına ait bulgularımız incelendiğinde ise çalışma gruplarımızın tümünde bu açının azalmış olduğu ancak bu azalmanın sadece Mc Namara grubumuzda istatistiksel olarak anlamlı bulunduğu tespit edilmiştir. Böylece genişletme ihtiyacı olan bireylerde Mc Namara apareyi ile HÜÇG uygulanırsa, genişletme sonucunda alt kesici dişlerin dikleşmesi ile birlikte mandibuler düzlem eğiminde de artış olabileceği söylenebilir.

Alt ve üst kesici dişlerin eksen eğimlerinden etkilenen interinsizal açıda (U1-L1) HÜÇG sonrasında artış görülebildiği gibi azalmaların da meydana geldiği birçok araştırmacı tarafından rapor edilmiştir.^(50,173,223,246) Halıcıoğlu⁽²⁴⁶⁾, doktora tezi

çalışmasında hem hyrax hem de hafızalı vida grubunda interinsizal açının (U1-L1) üst keser retrüzyonu sebebiyle istatistiksel olarak anlamlı düzeyde arttığını belirtmiştir. Benzer şekilde Akkaya ve ark.⁽²²³⁾, akrilik kaplı yavaş ve hızlı genişletme gruplarının her ikisinde de genişletme sonrasında U1-L1 açının arttığını ve bu artışın palatal düzlemin saat yönünde rotasyon yapması sebebiyle meydana geldiğini belirtmişlerdir. Bu çalışmaların aksine Kılıç ve ark.⁽¹⁷³⁾ da rijit akrilik bonded tipi HÜÇG apareyi ile yaptığı yarı hızlı ve hızlı üst çene genişletmesi sonucunda iki grupta da U1-L1 açısının azaldığını ve bu azalmaların istatistiksel olarak anlamlı olduğunu bildirmişlerdir. Retrospektif çalışmamızda ise HÜÇG sonrasında U1-L1 açıda meydana gelen artışların gruplar arasında istatistiksel olarak anlamlı bir fark oluşturmadığı tespit edilmiştir. Bulgularımız doğrultusunda, genişletme apareylerinin dizaynlarındaki ve genişletme vidalarının açılma mekanizmalarındaki farklılığa rağmen Full Cap Splint, Mc Namara ve Fan tipi HÜÇG apareylerinin, üst ve alt kesici diş eksen eğimlerini klinik açıdan benzer şekilde etkilediği yorumu yapılabilir.

Farklı tipteki HÜÇG apareylerinin dentofasiyal yapılar üzerindeki etkileri sıklıkla lateral sefalometrik ve posteroanterior radyografiler aracılığıyla 2 boyutlu olarak değerlendirilmiştir.^(167,203,246,263) Sıklıkla başvuru olan bu 2 boyutlu değerlendirme yöntemlerinin; radyasyona mağruz kalma, magnifikasyona bağlı gelişen ölçüm hatası ve 3 boyutlu anatomik yapıların 2 boyuta indirgenmesi sonucu süperpoze olmaları gibi var olan limitasyonları sebebiyle son yıllarda 3 boyutlu (3B) görüntüleme yöntemlerine olan talep artmıştır.⁽²⁶⁴⁾ Ortodontide; bilgisayarlı tomografi, konik ışınli bilgisayarlı tomografi, mikro tomografi, stereofotogrametri ve 3B lazer tarama gibi farklı 3B görüntüleme teknikleri kullanılmaktadır. 3B lazer tarama metodu; ortodontik tedavi ya da ortodontik-ortognatik cerrahi tedavinin planlanmasında veya sonuçlarının değerlendirmesinde, yüzün 3 boyutlu görüntülenmesinde ve 3B dijital model kayıtlarının elde edilmesinde kullanılmaktadır.⁽²⁶⁵⁾

Literatürde, 3B dijital model kayıtları ile beraber HÜÇG sonrasında dentoalveolar yapılarda meydana gelen değişimleri inceleyen çalışmalara yer verilmiştir. Haas ve Hyrax apareylerinin üst çene üzerindeki etkilerinin değerlendirdiği çalışmada Oliveira ve ark., transversal, sagittal ve frontal düzlemlerde kesitler alınarak değerlendirme kolaylığı sağladığı için 3B dijital model kayıtlarını kullandıklarını belirtmişlerdir. Benzer şekilde Siqueira ve ark. da cerrahi destekli HÜÇG sonrasında maksillada

meydana gelen dişsel ve iskeletsel değişimleri 3B dijital modeller aracılığıyla kesitler olarak incelemiştir.

Çalışmamızda da HÜÇG sonucu gözlenen dentoalveolar değişiklikler üst ve alt çeneye ait dijital model kayıtları aracılığı ile 3B olarak transversal, frontal ve sagittal düzlemde kesitler alınarak değerlendirilmiştir. Üst çene dijital model kayıtları transversal düzlemde incelendiğinde; Ü6TM, Ü4TM ve Ü3TM mesafelerinde üç grupta da istatistiksel olarak anlamlı düzeyde artışlar gözlemlendiği tespit edilmiştir. Üst çenenin genişlemesi ile beraber bu mesafelerde artışlar olması beklenen bir durumdur. Çalışma sonuçlarımız gruplar arasında değerlendirildiğinde ise sadece Ü6TM mesafesinde gözlenen artışların, gruplar arasında istatistiksel olarak anlamlı bir fark oluşturduğu tespit edilmiştir. Bulgularımızdaki Ü6TM mesafesindeki bu artışların Fan tipi grubumuzda en az değerde olması, Fan tipi apareyindeki Ragno vidasının çalışması mekanizması sebebiyle üst anterior bölgeye kıyasla üst posterior bölgeden daha az genişlemesi ile açıklanabilir.⁽²⁰³⁾ Sonuçlarımızın aksine Halıcıoğlu⁽²⁴⁶⁾, doktora tezi çalışmasında üst molarlar arası mesafede Hyrax ve Hafızalı vida grupları arasında istatistiksel olarak anlamlı fark olmadığını bildirmiştir. Aynı şekilde Lagravere ve ark.⁽¹⁰²⁾ da diş destekli ve kemik destekli HÜÇG grupları arasında üst molarlar arası mesafenin benzer olduğunu söylemişlerdir.

HÜÇG apareyleri ile uygulanan genişletme tedavisi sırasında oluşan yüksek ortopedik kuvvetlerin etkisi ile ankraji oluşturan maksiller posterior dişler bukkale doğru devrilmektedir.⁽²⁴³⁾ Genişletmeye devam edildikçe dişler arasındaki transversal mesafelere kıyasla dişlerin devrilme oranı azalmakta ya da genişletme sonuna kadar sabit kalmaktadır.⁽¹¹⁴⁾ Hicks⁽¹¹⁴⁾, genişletme sonucu palatal yumuşak doku ve periodontal ligamentlerin sıkışması ile birlikte kısmen de maksiller segmentlerin devrilmesine bağlı olarak üst posterior dişlerde devrilme meydana geldiğini belirtmiştir. Braun ve ark.⁽¹³⁹⁾ ise maksilla çevresindeki iskeletsel ve yumuşak doku rezistansına, hastanın yaşına, vida çevirme protokolüne ve genişletme apareyinin dizaynına bağlı olarak genişletme sonrası üst posterior dişlerin devrildiğini bildirmişlerdir. Garrett ve ark.⁽¹⁶⁹⁾, genişletme sonucu üst posterior dişlerde görülen devrilmenin vida çevirme protokolünden ziyade genişletme miktarı ile ilgili olduğunu söylemişlerdir.

Diş destekli ve diş-doku destekli HÜÇG apareylerinin; bukkale devrilen üst posterior dişler, bukkal ve lingual bölgedeki fenestrasyonlar ve artan kök rezorpsiyonu gibi istenmeyen yan etkilerini azaltmak amacıyla tamamen kemik destekli genişletme apareyleri geliştirilmiştir.⁽²⁶⁶⁾ Kemik destekli HÜÇG apareylerinde genişletici kuvvet miniimplantlar aracılığıyla direkt üst çene bazal kaideye ve üst çenenin direnç merkezine yakın bir şekilde iletildiği için daha fazla iskeletsel genişleme ve daha az dişsel devrilme beklenildiği bildirilmiştir.⁽²⁶⁷⁾ Ayrıca HÜÇG sonucu istenmeyen yan etkileri en aza indirmek için iskeletsel ankrajın artırılmasının yanı sıra vida çevirme protokolünün değiştirilmesi, bukkal kortikotomi ile maksilladaki doku direncinin azaltılması ve daha rijit apareylerin kullanılması çeşitli araştırmacılar tarafından önerilmiştir.^(23,157,198,199,268)

Rijit akrilik kaplı Mc Namara HÜÇG apareyi ile bantlı Hyrax apareyinin dentoalveolar etkilerinin karşılaştırıldığı çalışmada Kılıç ve ark.⁽¹⁷³⁾, aparey dizaynları farklı olmasına rağmen her iki aparey ile yapılan HÜÇG sonrasında üst 1. molar dişlerin ve alveoler yapıların bukkale devrildiğini ancak bu devrilmenin bantlı Hyrax grubunda belirgin şekilde daha fazla olduğunu belirtmişlerdir. Bu sonuçların aksine Assanza ve ark.⁽¹⁹⁶⁾ ve Garib ve ark.⁽²⁶³⁾ ise bonded tipi genişletme apareyine kıyasla bantlı Hyrax apareyi ile yapılan genişletme sonrasında üst molarlardaki devrilmenin daha az olduğunu bildirmişlerdir. Retrospektif çalışmamızda ise Ü6İ (°), Ü5İ (°) ve Ü4İ (°) ölçümlerinin bonded tipi Full Cap Splint, Mc Namara ve Fan tipi gruplarımızda arttığı ve bu artışların istatistiksel olarak anlamlı olduğu tespit edilmiştir. Bu artışların, Yılmaz ve ark.'nın⁽²⁶⁹⁾ da belirttiği gibi HÜÇG 'nin etkisiyle üst 1. molar, 2. premolar ve 1. premolar dişlerin bukkale devrilmesi sonucu meydana geldiği düşünülmektedir. Ayrıca sadece Mc Namara grubumuzdaki Ü6İ (°) ölçümündeki artışın gruplarımız arasında istatistiksel olarak anlamlı bir fark oluşturduğu tespit edilmiştir. Ü6İ açısındaki bu artışın Mc Namara grubunda en fazla bulunması; Full Cap Splint apareyinin dizaynından ötürü diş ve doku desteği artırılarak dişsel devrilmenin azaltılması, Fan tipi apareyi ile üst posterior bölgeye nazaran anterior bölgenin daha fazla genişlemesi ile açıklanabilir.

HÜÇG ile midpalatal suturun ayrılması sonucu üst palatal kemiğin sağ ve sol segmentlerinin devrilmesine bağlı olarak çalışma gruplarımızın üst damak derinliğinde (ÜDDe) ve üst damak açısında (ÜDA) değişimler olabileceği düşünülmüştür. Çalışmamızda bu değişimler hesaplanırken, Oliveira ve ark.⁽²⁷⁰⁾'nin

Haas ve Hyrax apareylerinin üst çene morfolojisi üzerindeki etkilerini değerlendirmek amacıyla 3B dijital model üzerinde geliştirdikleri ölçüm metodu kullanılmıştır. Bununla birlikte genişletme sonucu bukkale devrilen ve ekstrüze olan üst molar dişlerde meydana gelen değişimlerden ÜDA (°) ve ÜDDe (mm) ölçümlerinin etkilenmemesi için 3B dijital modellerin transversal kesitleri üzerinde üst 1. molarların gingival marjini hizasından bu ölçümlerin yapılmasına dikkat edilmiştir.

Handelman ve ark.⁽²³⁶⁾, Haas apareyinin üst çene üzerindeki etkilerini değerlendikleri çalışmada, dijital model kaydı üzerinde üst 1. molarların gingival marjini hizasından damağın en derin noktası arasını referans alarak üst damak derinliğini ölçmüş ve ÜDDe (mm)'nin ortalama 1,5 mm arttığını belirtmişlerdir. Ayrıca Haas apareyinin damakta yer alan rijit akrilik parçası aracılığıyla cerrahiye gerek kalmadan üst palatal kemik duvarlarını bukkal yönde devirecek kuvvetin oluştuğunu da bildirmişlerdir.⁽²³⁶⁾ Frost⁽²⁷¹⁾ ve Epker⁽²⁷²⁾'in kemik remodeling teorisine göre genişletme sonucu palatal duvarlarının bukkale devrilmesiyle damağın yüzeyi konkav hale gelerek damakta kemik apozisyonu meydana gelmektedir. Frost⁽²⁷¹⁾ ve Epker⁽²⁷²⁾'in remodeling teorisi doğrultusunda; çalışmamızda yer alan farklı tipteki HÜÇG apareyleri ile yapılan genişletme sonucu bukkale devrilen palatal duvarların etkisiyle konkavlaşan damak yüzeyindeki kemik apozisyon miktarının eşit miktarda olması sonucu çalışma gruplarımızın tümünde ÜDDe (mm)'nin benzer bulunduğu düşünülmektedir. Bununla birlikte, ÜDA (°)'nin tüm çalışma gruplarımızda istatistiksel olarak anlamlı düzeyde artış göstermesi, genişletme sonucu palatal duvarların bukkal yönde devrilmesine bağlanabilir.

HÜÇG sonrasında okluzal kuvvetlerin alt molarlara olan etkisi, genişleyen üst çene ile alt dental arktaki buksinatör kas-dil dengesinin dil lehine bozulması ve genişletme apareyi sebebiyle dilin aşağıda konumlanması sonucu alt dental ark genişliğinde artış meydana geldiği birçok araştırmacı tarafından rapor edilmiştir.^(13,15,135,237) Sandstrom ve ark.⁽²⁷³⁾ HÜÇG sonrası iki yıllık takip sonucunda alt kaninler arası mesafede 1,1 mm, alt molarlar arası mesafede 2,8 mm artış bulduklarını belirtmişlerdir. Wertz ve Dreskin⁽¹¹⁰⁾ ise HÜÇG sonrası alt molarlar arası mesafede 5 mm'lik artış meydana geldiğini söylemişlerdir. Bartzela ve ark.⁽²⁷⁴⁾, ortalama yaşı 9,9 olan genç tedavi grubunda ve ortalama yaşı 7,2 yıl olan erken tedavi gruplarında HÜÇG sonrasında alt molarlar ve premolarlar arası mesafelerde artışlar olduğunu saptamışlardır. Hibrit ve Hyrax HÜÇG apareylerinin karşılaştırıldığı çalışmada ise Canan ve ark.⁽²⁵⁵⁾, HÜÇG

sonucu iki grupta da alt premolarlar arası mesafenin arttığını ancak bu artışların istatistiksel olarak anlamlı olmadığını bildirmişlerdir. Çalışmamızda ise gruplarımızın her birinde sadece alt premolarlar arası transversal mesafede (APTM) istatistiksel olarak anlamlı düzeyde artış gözlemlendiği tespit edilmiştir. Bu artışın sadece APTM’de gözlenmesi, küçük azı dişlerinin kök boyları nedeniyle genişletmeye karşı olan dirençlerinin büyük azı dişlerine kıyasla daha az olması ile bağlantılı olduğu düşünülmektedir. Ayrıca genişleyen üst dental arka bağlı olarak okluzyon kilidinin kırılması, yanak tarafına doğru genişleyen üst çeneden dolayı alt dental arkta yanak ve dudak basıncının azalması ve dil basıncı gibi etkenlerin de APTM’de artışa sebep olduğu söylenebilir.⁽³⁰⁾

Üst dental ark ile okluzal dengede olan alt dental arkın, genişletme sonucu üst dental arkta oluşan değişimlerden etkilendiği bilinmektedir.⁽¹¹⁰⁾ Halıcıoğlu⁽²⁴⁶⁾, hafızalı vidalı ve hyrax HÜÇG apareylerini karşılaştırdığı doktora tezi çalışmasında genişletme sonucu oklüzondaki değişime bağlı olarak iki grupta da alt molarların dikleştiği ve bu dikleşmeye bağlı olarak alt molarların ekstrüze olduğunu belirtmiştir. Benzer şekilde Baykara⁽²⁰⁸⁾, HÜÇG sonrasında 3 aylık pekiştirme periyodunu takiben bantlı grupta alt molar dişlerde 0,65 mm, bonded grupta ise alt molar dişlerde 0,54 mm ekstrüzyon gözlemlendiğini bildirmiştir. Bu sonuçlardan farklı olarak Özsoy⁽²⁷⁵⁾, hızlı ve yarı hızlı genişletme gruplarının ikisinde de alt molarlarda ekstrüzyon görülmediğini belirtmiştir. Ayrıca, Halıcıoğlu⁽²⁴⁶⁾, doktora tezi çalışmasında hem hyrax hem de hafızalı vida grubunda HÜÇG sonrasında alt molarların yanısıra alt kesici dişlerde ekstrüzyon meydana geldiğini ve bu ekstrüzyonun genişletme ile azalan overbite sonucu oluştuğunu bildirmiştir. Bu çalışmaların sonuçları doğrultusunda okluzyonun 6 anahtarından biri olan ve alt 2. molar dişin distobukkal tüberkül tepesi ile alt santral kesici dişin kesici kenarından teğet geçen spee eğrisinin⁽²⁷⁶⁾, HÜÇG sonucu oluşan alt molar ve alt kesici diş ekstrüzyonlarından etkilenebileceği düşünülerek retrospektif çalışmamızda spee eğrisinin derinliği değerlendirilmiştir.

Adaskevicius ve ark.⁽²⁷⁷⁾, spee eğrisinin derinliğini ölçebilmek için alçı model üzerine alt santral kesici dişin kesici kenarına ve alt 2. moların distobukkal tüberkülüne temas eden düz bir metal plaka yerleştirmiş ve alt 1. premoların bukkal tüberkül tepesi ile metal palaka arası dik mesafeyi manuel olarak cetvel ile ölçmüşlerdir. Bu nedenle çalışmamızda, spee derinliğini ölçebilmek için arşiv kayıtlarından seçilen bireylerde alt 2. molarlar dahil tüm daimî dişlerinin sürmüş olmasına dikkat edilmiştir. Karani ve

ark.⁽²⁷⁸⁾, dijital model kaydının sagittal kesiti üzerinde alt santral dişin kesici kenarına ve alt 2. moların distobukkal tüberkül tepesine teğet çizilen spee eğrisine alt 1. premolar dişin dik mesafesini hesaplayarak spee eğrisinin derinliğini (SED) ölçmüşlerdir. Çalışmamızda da dijital model kayıtları üzerinde spee eğrisinin derinliğinin (SED) ölçülebilmek için Karani ve ark.⁽²⁷⁸⁾ kullandıkları yöntem referans alınmıştır. SED (mm) ile ilgili ölçümlerimiz incelendiğinde, genişletme sonrasında farklı tipte akrilik kaplı HÜÇG apareylerinden oluşan çalışma gruplarımızın benzer olduğu tespit edilmiştir. Böylelikle, SED (mm)'nde HÜÇG aparey tipinin klinik açıdan anlamlı bir etkisi olmadığı yorumu yapılabilir.

Retrospektif çalışmamızın sonuçlarına göre yaş ve cinsiyet dağılımı benzer olan bireylerde, HÜÇG tedavisi aynı vida çevirme protokolü izlenerek farklı tipteki rijit akrilik kaplı HÜÇG apareyleri ile uygulanmış olsa bile genişletme tedavisi sonrasında iskeletsel ve dişsel ölçümlerin apareyler arasında klinik açıdan anlamlı bir fark oluşturmadığı belirlenmiştir. Böylelikle Full Cap Splint, Mc Namara ve Fan tipi akrilik kaplı HÜÇG apareylerinin dentofasiyal etkiler bakımından benzer olduğu sonucu çıkarılabilir.

Farklı tipteki rijit akrilik kaplı HÜÇG apareyleri ile uygulanan genişletme tedavisi sonrasında dik yön yüz boyutlarında meydana gelen değişimlerin benzer olduğu gözlenirse de üst ve alt çenenin saat yönünde rotasyonuna bağlı olarak HÜÇG tedavisi uygulanacak özellikle dik yön boyutları artmış olan bireylerde, rijit akrilik kaplı HÜÇG apareyleri ile birlikte vertikal çenelik kullanılması dik yön kontrolü açısından faydalı olabilir. Bununla birlikte üst anterior bölgenin posterior bölgeye kıyasla daha fazla genişletildiği Fan tipi apareyi ve üst kesici dişlerin de akrilik parçaya dahil edildiği Full Cap Splint apareyi ile yapılan genişletme sonrasında üst kesici dişlerde daha fazla protrüzyon olması beklenirken; Full Cap Splint, Mc Namara ve Fan tipi apareylerinin üst keserlerin eksen eğimlerini benzer şekilde etkilediği belirlenmiştir. Böylelikle, genişletme sonucu hedeflenen dişsel etkilerden ziyade öncelikli olarak üst çenede genişletme ihtiyacı olan bölgeye göre aparey seçiminin yapılması daha uygun olabilir. Başka bir deyişle üst anterior bölgenin posterior bölgeye kıyasla daha fazla genişletilmesi gerekiyorsa Fan tipi apareyi, üst posterior bölgede daha fazla genişlik elde edilmek isteniyorsa Full Cap Splint apareyi ya da Mc Namara apareyi tercih edilebilir.

Full Cap Splint, Mc Namara ve Fan tipi apareyleri ile HÜÇG tedavisi sonrasında üst dental arkın genişliğinin artmasıyla alt dental ark üzerindeki sirkümorale kaslar ile dil basıncı arasındaki dengenin dil lehine değişmesi sonucu alt premolarlar arası transversal mesafenin arttığı belirlenmiştir. Sonuç olarak, üst çene darlığı ile birlikte alt dental arkta çapraşıklığı olan vakalarda genişletme sonucu alt dental ark genişliğinin artabileceği ve buna bağlı olarak da çapraşıklığın çözülebileceği ihtimali tedavi planlaması yapılırken göz önünde bulundurulmalıdır.

6. SONUÇ ve ÖNERİLER

Full Cap Splint, Mc Namara ve Fan Tipi HÜÇG apareylerinin maksilla ve mandibula üzerindeki iskeletsel ve dentoalveolar etkilerinin karşılaştırıldığı retrospektif çalışmamızda şu sonuçlar elde edilmiştir:

- Tüm gruplarda HÜÇG ile birlikte üst çene ön aşağı yönde hareket etmiştir.
- Full Cap Splint, Mc Namara ve Fan tipi HÜÇG apareylerinin dik yöne olan etkileri bakımından benzer olduğu görülmüştür.
- Mc Namara ve Fan tipi apareyleri üst kesici dişlerde retrüzyon; Full Cap Splint grubunda protrüzyon gözlenmekle birlikte gruplar arasında istatistiksel olarak anlamlı fark bulunmamıştır.
- HÜÇG sonucu üç grupta da alt premolarlar arası transversal mesafesinde istatistiksel olarak anlamlı artışlar meydana gelmiştir.
- Dijital model kayıtları üzerinde ölçülen genişletme sonucu oluşan üst 1. molar dişlerin inklinasyonlarındaki artışların Full Cap Splint ve Fan tipi gruplarına kıyasla Mc Namara grubunda daha fazla olduğu belirlenmiştir.
- HÜÇG etkisi ile her üç grupta da üst posterior dişlerin bukkale devrilmesi sonucu üst 1. büyük azı, üst 2. ve 1. küçük azı dişlerin inklinasyonlarında önemli miktarda artışlar gözlenmiştir.
- HÜÇG sonucu üst 1. molarlar arası transversal mesafesinde gözlenen artışın Fan tipi grubunda en az olduğu belirlenmiştir.
- Üst sağ ve sol palatal duvarların bukkale devrilmesi sonucu üst damak açısı her üç grupta da anlamlı artış göstermiştir.
- Full Cap Splint, Mc Namara ve Fan tipi akrilik kaplı HÜÇG apareyleri ile uygulanan genişletme tedavileri sonucunda spee eğrisi derinliğinde anlamlı bir değişim olmadığı tespit edilmiştir.

Retrospektif olarak planlanmış çalışma kayıtlarımızı oluřtururken apareylerin laboratuvar ařamalarının standardize olmaması, kliniđimizde Fan tipi apareyinin, Full Cap Splint ve Mc Namara apareyelerine kıyasla daha az uygulanmış olmasına bađlı olarak örnek sayımızın sınırlı olması çalışmamızın limitasyonu olarak deđerlendirilebilir. İskelet ve diřsel etkiler bakımından farklı tipteki akrilik kaplı HÜÇG apareyleri etkinliđinin deđerlendirilmesi için örnek sayısının artırıldıđı çalışmalara ihtiyaç vardır.

KAYNAKLAR

1. McNamara JA. Maxillary transverse deficiency. *Am J Orthod Dentofac Orthoped.* 2000;117:567-570.
2. Ferrario VF, Garattini G, Colombo A, Filippi V, Pozzoli S and Sforza C. Quantitative effects of a nickel-titanium palatal expander on skeletal and dental structures in the primary and mixed dentition: a preliminary study. *Eur J Orthod.* 2003;25:401-410.
3. Proffit WR, Fields Jr HW and Sarver DM. *Contemporary orthodontics.* Elsevier Health Sciences, 2006.
4. Marshall SD, Southard KA and Southard TE. Early transverse treatment. In: *Seminars in Orthodontics 2005*, pp.130-139. Elsevier.
5. Dipaolo R. Thoughts on palatal expansion. *J Clin Orthod* 1970;4:493.
6. Pinkham JR, Casamassimo P, Fields H, McTigue D and Nowak A. *Pediatric dentistry.* WBSaunders Co. 2005
7. Graber LW, Vanarsdall RL, Vig KW and Huang GJ. *Orthodontics-E-Book: Current Principles and Techniques.* Elsevier Health Sciences, 2016.
8. Schuster G, Borel-Scherf I and Schopf PM. Frequency of and complications in the use of RPE appliances—results of a survey in the Federal State of Hesse, Germany. *J Orofac Orthop.* 2005;66:148-161.
9. Lamparski DG, Rinchuse DJ, Close JM and Sciote JJ. Comparison of skeletal and dental changes between 2-point and 4-point rapid palatal expanders. *Am J Orthod Dentofac Orthop.* 2003;123:321-328.
10. Bishara SE and Staley RN. Maxillary expansion: clinical implications. *Am J Orthod Dentofacial Orthop.* 1987;91:3-14.
11. Angell E. Treatment of irregularities of the permanent or adult teeth. *Dent Cosmos.* 1860;1:599-600.
12. Timms DJ. Rapid maxillary expansion. *Angle Orthod.* 1981;60:229.
13. Haas AJ. Rapid expansion of the maxillary dental arch and nasal cavity by opening the midpalatal suture. *Angle Orthod.* 1961;31:73-90.
14. Haas AJ. Gross reaction to the widening of the maxillary dental arch of the pig by splitting the midpalatal suture. *Am J Orthod.* 1959;45:868-869.

15. Haas AJ. The treatment of maxillary deficiency by opening the midpalatal suture. *Angle Orthod.* 1965;35:200-217.
16. Haas AJ. Palatal expansion: just the beginning of dentofacial orthopedics. *Am J Orthod.* 1970;57:219-255.
17. Biederman W. A hygienic appliance for rapid expansion. *J Pract Orthod.* 1968;2:67-70.
18. Biederman W. Rapid correction of Class III malocclusion by midpalatal expansion. *Am J Orthod.* 1973;63:47-55.
19. Cohen M and Silverman E. A new and simple palate splitting device. *J Clin Orthod* 1973;7:368.
20. Brandt S and Ricketts R. Interview: Dr. Robert M. Ricketts on growth prediction. *J Clin Orthod* 1975;9:340-349, 352-362.
21. Ricketts RM. Dr. Robert M. Ricketts on early treatment.(Part 3). *J Clin Orthod* 1979;13:181.
22. Subtelny JD. Oral respiration: facial maldevelopment and corrective dentofacial orthopedics. *Angle Orthod.* 1980;50:147-164.
23. Spolyar JL. The design, fabrication, and use of a full-coverage bonded rapid maxillary expansion appliance. *Am J Orthod.* 1984;86:136-145.
24. Darendeliler MA, Chiarini M and Joho J-P. Early class III treatment with magnetic appliances. *J Clin Orthod* 1993;27:563-569.
25. Darendeliler MA and Lorenzon C. Maxillary expander using light, continuous force and autoblocking. *J Clin Orthod* 1996;30:212.
26. Mommaerts M. Transpalatal distraction as a method of maxillary expansion. *Br J Oral Maxillofac Surg.* 1999;37:268-272.
27. Hansen L, Tausche E, Hietschold V, Hotan T, Lagravère M and Harzer W. Skeletally-anchored rapid maxillary expansion using the Dresden Distractor. *J Orofac Orthop.* 2007;68:148-158.
28. Wilmes B, Nienkemper M and Drescher D. Application and effectiveness of a mini-implant-and tooth-borne rapid palatal expansion device: the hybrid hyrax. *World J Orthod.* 2010;11:323-330.
29. Isaacson RJ and Murphy TD. Some Effects Of Rapid Maxillary Expansion In Cleft Lip And Palate Patients. *Angle Orthod.* 1964;34:143-154.
30. Haas A. Long-term posttreatment evaluation of rapid palatal expansion. *Angle Orthod.* 1980;50:189-217.

31. Schellino E. REM: la vite ragno secondo Schellino e Modica. Boll Intern Orthod Leone. 1996;55:36-39.
32. Ülgen M. Anomaliler, sefalometri, etyoloji, büyüme ve gelişim, tanı. Yeditepe Üniversitesi Yayınları, İstanbul;. 2000:126-127.
33. Moyers. Handbook of orthodontics. 1988
34. Lagravère MO, Heo G, Major PW and Flores-Mir C. Meta-analysis of immediate changes with rapid maxillary expansion treatment. J Am Dent Assoc. 2006;137:44-53.
35. Graber TM and Swain BF. Current orthodontic concepts and techniques. WB Saunders Company, 1975.
36. Moyers. Year Book Medical Publisher. 1988;4 th ed.
37. Dean JA, Avery DR and McDonald RE. Dentistry for the Child and Adolescent. Boston: Mosby. 2011
38. Moyers RE. Handbook of orthodontics. Year book medical publishers. 1980:526-529.
39. Mitchell L. An introduction to orthodontics. United States. Oxford University Pres, 1998.
40. Ülgen M. Ortodontik Tedavi Prensipleri. 1993
41. Dutra ALT, Cardoso AC, Locks A and Bezerra ACB. Assessment of treatment for functional posterior cross-bites in patients at the deciduous dentition phase. Braz Dent J. 2004;15:54-58.
42. Houston WJB, Stephens C, Tulley WJ and Foster M. A textbook of orthodontics. Wright, 1986.
43. Pinkham J. Pediatric Dentistry-Infancy through Adolescence, Elsevier, a division of Reed Elsevier India Pvt. Ltd, 2005.
44. Pinto AS, Buschang PH, Throckmorton GS and Chen P. Morphological and positional asymmetries of young children with functional unilateral posterior crossbite. Am J Orthod Dentofac Orthop. 2001;120:513-520.
45. Proffit W, Fields H and Sarver D. Orthodontic treatment planning: from problem list to specific plan. Contemporary orthodontics. 2013;5:220-275.
46. Thilander B and Lennartsson B. A study of children with unilateral posterior crossbite, treated and untreated, in the deciduous dentition occlusal and skeletal characteristics of significance in predicting the long-term outcome. J Orofac Orthop. 2002;63:371-383.

47. Thilander B, Wahlund S and Lennartsson B. The effect of early interceptive treatment in children with posterior cross-bite. *Eur J Orthod.* 1984;6:25-34.
48. Van Keulen C, Martens G and Dermaut L. Unilateral posterior crossbite and chin deviation: is there a correlation? *Eur J Orthod.* 2004;26:283-288.
49. Thilander B and Bjerklin K. Posterior crossbite and temporomandibular disorders (TMDs): need for orthodontic treatment? *Eur J Orthod.* 2011;34:667-673.
50. Sandikçiolu M and Hazar S. Skeletal and dental changes after maxillary expansion in the mixed dentition. *Am J Orthod Dentofac Orthop.* 1997;111:321-327.
51. Basciftci F, Mutlu N, Karaman A, Malkoc S and Küçükkolbasi H. Does the timing and method of rapid maxillary expansion have an effect on the changes in nasal dimensions? *The Angle orthodontist.* 2002;72:118-123.
52. Kutin G and Hawes RR. Posterior cross-bites in the deciduous and mixed dentitions. *Am J Orthod.* 1969;56:491-504.
53. de Silva Fo OG, Boas CV and Capelozza LF. Rapid maxillary expansion in the primary and mixed dentitions: a cephalometric evaluation. *Am J Orthod Dentofac Orthop.* 1991;100:171-179.
54. Tausche E, Hansen L, Hietschold V, Lagravère MO and Harzer W. Three-dimensional evaluation of surgically assisted implant bone-borne rapid maxillary expansion: a pilot study. *Am J Orthod Dentofac Orthop.* 2007;131:S92-S99.
55. Hanson ML, Barnard LW and Case JL. Tongue-thrust in preschool children: Part II: Dental occlusal patterns. *Am J Orthod.* 1970;57:15-22.
56. Helm S. Malocclusion in Danish children with adolescent dentition: an epidemiologic study. *Am J Orthod.* 1968;54:352-366.
57. Kurol J and Berglund L. Longitudinal study and cost-benefit analysis of the effect of early treatment of posterior cross-bites in the primary dentition. *Eur J Orthod.* 1992;14:173-179.
58. Infante PF. Malocclusion in the deciduous dentition in white, black, and Apache Indian children. *Angle Orthod.* 1975;45:213-218.
59. Gelgör İE, Karaman Aİ and Ercan E. Prevalence of malocclusion among adolescents in central anatolia. *Eur J Dent* 2007;1:125.
60. Memikoglu TUT and Işeri H. Effects of a bonded rapid maxillary expansion appliance during orthodontic treatment. *Angle Orthod.* 1999;69:251-256.
61. Proffit W and Fields Jr H. *Contemporary Ortodontics* 2nd Ed. St. Louis: Mosby. Inc, 1993.

62. Motro M. Hızlı Üst Çene Genişletmesini Takiben ve Bir Yıllık Retansiyon Dönemi Sonrası Maksiller Sinüslerde Meydana Gelen Değişikliklerin 3 Boyutlu Olarak İncelenmesi. Marmara Üniversitesi, Sağlık Bilimleri Enstitüsü, Doktora Tezi, İstanbul. 2011
63. Al-Battik R. Rapid maxillary expansion: Review of literature. Saudi Dent J. 2001;13:161-167.
64. Musich D, Graber T, Vanarsdall R and Vig K. Orthodontics: Current principles and techniques. 2005
65. Bishara SE and Staley RN. Maxillary expansion: clinical implications. American Journal of Orthodontics and Dentofacial Orthopedics. 1987;91:3-14.
66. Suda N, Takada J and Ohyama K. Orthodontic treatment in a patient with Van der Woude's syndrome. Am J Orthod Dentofac Orthop. 2006;129:696-705.
67. Moss J. Rapid expansion of the maxillary arch. II. Indications for rapid expansion. J Pract Orthod. 1968;2:215-223 concl.
68. Wang Y, Shi B, Li Y, Zheng Q and Deng D-z. Comparative study of maxillary growth and occlusal outcome after autogenous rib grafting in complete cleft palate defect. J Craniofac Surg. 2006;17:68-79.
69. Ülgen M. Ortodontik Tedavi Prensipleri. 4. baskı. İstanbul: Dilek Örünc Matbaası. 1993:130-160.
70. Pinkham J, Casamassimo P, Mctigue D, Fields H and Nowak A. Pediatric Pedia Dent dentistry, Infancy through adolescence. St. Louis: Missouri. Elsevier Saunders, 1994.
71. Mc Donald R and Avery D. Dentistry for the child and adolescent. St. Louis: Mosby-Year Book. Inc, 1994.
72. Behlfelt K, Linder-Aronson S, McWilliam J, Neander P and Laage-Hellman J. Dentition in children with enlarged tonsils compared to control children. Eur J Orthod. 1989;11:416-429.
73. Lindner A and Modéer T. Relation between sucking habits and dental characteristics in preschoolchildren with unilateral cross - bite. Eur J Oral Sci 1989;97:278-283.
74. Melsen B, Stensgaard K and Pedersen J. Sucking habits and their influence on swallowing pattern and prevalence of malocclusion. Eur J Orthod. 1979;1:271-280.

75. Odont EL. Sucking, chewing, and feeding habits and the development of crossbite: a longitudinal study of girls from birth to 3 years of age. *Angle Orthod.* 2001;71:116-119.
76. Øgaard B, Larsson E and Lindsten R. The effect of sucking habits, cohort, sex, intercanine arch widths, and breast or bottle feeding on posterior crossbite in Norwegian and Swedish 3-year-old children. *Am J Orthod Dentofac Orthop.* 1994;106:161-166.
77. Warren JJ, Bishara SE, Steinbock KL, Yonezu T and Nowak AJ. Effects of oral habits' duration on dental characteristics in the primary dentition. *J Am Dent Assoc.* 2001;132:1685-1693.
78. Larsson E. The effect of dummy-sucking on the occlusion: a review. *Eur J Orthod.* 1986;8:127-130.
79. Harvold EP, Chierici G and Vargervik K. Experiments on the development of dental malocclusions. *Am J Orthod.* 1972;61:38-44.
80. Löfstrand-Tideström B, Thilander B, Ahlqvist-Rastad J, Jakobsson O and Hultcrantz E. Breathing obstruction in relation to craniofacial and dental arch morphology in 4-year-old children. *Eur J Orthod.* 1999;21:323-332.
81. Fields HW, Warren DW, Black K and Phillips CL. Relationship between vertical dentofacial morphology and respiration in adolescents. *Am J Orthod Dentofac Orthop.* 1991;99:147-154.
82. Fried KH. Palate-tongue relativity. *Angle Orthod.* 1971;41:308-323.
83. Linder-Aronson S and Lindgren J. The skeletal and dental effects of rapid maxillary expansion. *Br J Orthod.* 1979;6:25-29.
84. Behlfelt K, Linder-Aronson S, McWilliam J, Neander P and Laage-Hellman J. Dentition in children with enlarged tonsils compared to control children. *Eur J Orthod.* 1989;11:416-429.
85. Suri L and Taneja P. Surgically assisted rapid palatal expansion: a literature review. *Am J Orthod Dentofac Orthop.* 2008;133:290-302.
86. Vanarsdall RL. Transverse dimension and long-term stability. In: *Seminars in orthodontics 1999*, pp.171-180. Elsevier.
87. Zachrisson B. Esthetic factors involved in anterior tooth display and the smile: vertical dimension. *J Clin Orthod.* 1998;32:432-445.
88. McNamara JA, Brudon WL and Kokich VG. *Orthodontics and dentofacial orthopedics*. Needham Press, 2001.

89. Mew J. Dental and facial asymmetries. *Angle Orthod.* 1994;64:324.
90. Bishara SE, Burkey PS and Kharouf JG. Dental and facial asymmetries: a review. *Angle Orthod.* 1994;64:89-98.
91. Graber L, Vanarsdall Jr R and Vig K. *Orthodontics: current principles and techniques*: Elsevier Health Sciences. Philadelphia, USA. 2011
92. Andrews LF. The six keys to normal occlusion. *Am J Orthod.* 1972;62:296-309.
93. Spee FG, Biedenbach MA, Hotz M and Hitchcock HP. The gliding path of the mandible along the skull. *J Am Dent Assoc.* 1980;100:670-675.
94. Dawson PE. New definition for relating occlusion to varying conditions of the temporomandibular joint. *J Prosthet Dent* 1995;74:619-627.
95. Jacobs JD, Bell WH, Williams CE and Kennedy JW. Control of the transverse dimension with surgery and orthodontics. *Am J Orthod.* 1980;77:284-306.
96. Uysal T. Eriskin Türk toplumunda dentofasiyal yapıların ideal transversal boyutlarının model ve posteroanterior sefalometrik filmler aracılığıyla değerlendirilmesi. Doktora Tezi. Konya, Türkiye : Selçuk Üniversitesi, 2003.
97. Howes AE. Case analysis and treatment planning based upon the relationship of the tooth material to its supporting bone. *Am J Orthod Oral Surg.* 1947;33:499-533.
98. Karşlı B. Hızlı Genişletmede Kullanılan “Compact Rpe” ve “Mpes” Aygıtlarının Klinik Değerlendirmesi. Ç. Ü. Sağlık Bilimleri Enstitüsü, Doktora Tezi, 2006 , Adana (Danışman: Doç. Dr. Serdar Toroğlu).
99. Staley RN, Stuntz WR and Peterson LC. A comparison of arch widths in adults with normal occlusion and adults with Class II, Division 1 malocclusion. *Am J Orthod.* 1985;88:163-169.
100. Türköz Ç. Dijital ortodontik modeller. *Acta Odontologica Turcica.* 2009;26:181.
101. Ricketts RM. Perspectives in the clinical application of cephalometrics: the first fifty years. *Angle Orthod.* 1981;51:115-150.
102. Lagravere MO, Major PW and Flores-Mir C. Long-term dental arch changes after rapid maxillary expansion treatment: a systematic review. *Angle Orthod.* 2005;75:155-161.
103. Lagravère MO, Hansen L, Harzer W and Major PW. Plane orientation for standardization in 3-dimensional cephalometric analysis with computerized tomography imaging. *Am J Orthod Dentofac Orthop.* 2006;129:601-604.

104. Lehman Jr JA, Haas AJ and Haas DG. Surgical orthodontic correction of transverse maxillary deficiency: a simplified approach. *Plastic and reconstructive surgery*. 1984;73:62-66.
105. Loddi PP, Pereira MD, Wolosker AB, Hino CT, Kreniski TM and Ferreira LM. Transverse effects after surgically assisted rapid maxillary expansion in the midpalatal suture using computed tomography. *J Craniofac Surg*. 2008;19:433-438.
106. Pirttiniemi P, Kantomaa T and Lahtela P. Relationship between craniofacial and condyle path asymmetry in unilateral cross-bite patients. *Eur J Orthod*. 1990;12:408-413.
107. Petrén S, Bondemark L and Söderfeldt B. A systematic review concerning early orthodontic treatment of unilateral posterior crossbite. *Angle Orthod*. 2003;73:588-596.
108. Hermanson H, Kurol J and RÖnnerman A. Treatment of unilateral posterior crossbite with quad-helix and removable plates. A retrospective study. *Eur J Orthod*. 1985;7:97-102.
109. Wertz RA. Skeletal and dental changes accompanying rapid midpalatal suture opening. *Am J Orthod*. 1970;58:41-66.
110. Wertz R and Dreskin M. Midpalatal suture opening: a normative study. *Am J Orthod*. 1977;71:367-381.
111. Bell RA. A review of maxillary expansion in relation to rate of expansion and patient's age. *Am J Orthod*. 1982;81:32-37.
112. Proffit WR, Fields HW and Sarver DM. *Contemporary Orthodontics-E-Book*. Elsevier Health Sciences, 2014.
113. Zimring JF and Isaacson RJ. Forces produced by rapid maxillary expansion: III. Forces present during retention. *Angle Orthod*. 1965;35:178-186.
114. Hicks EP. Slow maxillary expansion: a clinical study of the skeletal versus dental response to low-magnitude force. *Am J Orthod*. 1978;73:121-141.
115. Lagravere MO, Major PW and Flores-Mir C. Skeletal and dental changes with fixed slow maxillary expansion treatment: a systematic review. *J Am Dent Assoc*. 2005;136:194-199.
116. Mew J. In favor of semirapid expansion. *Am J Orthod Dentofac Orthop*. 1997;112:20A-21A.
117. Storey E. Tissue response to the movement of bones. *Am J Orthod*. 1973;64:229-247.

118. Mossaz-Joëls K and Mossaz CF. Slow maxillary expansion: a comparison between banded and bonded appliances. *Eur J Orthod.* 1989;11:67-76.
119. Karaman A. The effects of nitanium maxillary expander appliances on dentofacial structures. *Angle Orthod.* 2002;72:344-354.
120. Akkaya S, Lorenzon S and Üçem TT. A comparison of sagittal and vertical effects between bonded rapid and slow maxillary expansion procedures. *Eur J Orthod.* 1999;21:175-180.
121. Mew J. Semi-rapid maxillary expansion. *Br Dent J* 1977;143:301-306.
122. Mew J. Relapse following maxillary expansion: a study of twenty-five consecutive cases. *Am J Orthod.* 1983;83:56-61.
123. İşeri H and Özsoy S. Semirapid maxillary expansion—a study of long-term transverse effects in older adolescents and adults. *Angle Orthod.* 2004;74:71-78.
124. Ramoğlu SI and Sari Z. Maxillary expansion in the mixed dentition: rapid or semi-rapid? *Eur J Orthod.* 2009;32:11-18.
125. İşeri H, Tekkaya AE, Öztan Ö and Bilgiç S. Biomechanical effects of rapid maxillary expansion on the craniofacial skeleton, studied by the finite element method. *Eur J Orthod.* 1998;20:347-356.
126. İşeri H, Tekkaya AE, Öztan Ö and Bilgiç S. Biomechanical effects of rapid maxillary expansion on the craniofacial skeleton, studied by the finite element method. *Eur J Orthod.* 1998;20:347-356.
127. Brown GVI. The surgery of oral and facial diseases and malformations: their diagnosis and treatment including plastic surgical reconstruction. Lea & Febiger, 1938.
128. Woods M, Wiesenfeld D and Probert T. Surgically-assisted maxillary expansion. *Aust Dent J.* 1997;42:38-42.
129. Betts NJ and Dowd K. Soft tissue changes associated with orthognathic surgery. *Atlas of the oral and maxillofacial surgery clinics of North America.* 2000;8:13.
130. Reyneke JP. Essentials of orthognathic surgery. Quintessence Carol Stream, Ill, USA, 2003.
131. Ho C-T, Lo L-J, Liou E and Huang CS. Dental and skeletal changes following surgically assisted rapid maxillary anterior-posterior expansion. *Chang Gung Med J.* 2008;31:346-357.
132. Angell D. Treatment of irregularity of the permanent or adult teeth. *Dent Cosmos.* 1860;1:540-544.

133. Timms DJ. A study of basal movement with rapid maxillary expansion. *Am J Orthod*. 1980;77:500-507.
134. Kocadereli İ. Rapid maksiller ekspansiyon. *Turk Ort Derg*. 1996;9:138-142.
135. Cotton LA. Slow maxillary expansion: skeletal versus dental response to low magnitude force in *Macaca mulatta*. *Am J Orthod*. 1978;73:1-23.
136. Wichelhaus A, Geserick M and Ball J. A new nickel titanium rapid maxillary expansion screw. *J Clinic Orthod* 2004;38:677-680; quiz 671-672.
137. Isaacson RJ and Ingram AH. Forces produced by rapid maxillary expansion: II. Forces present during treatment. *Angle Orthod*. 1964;34:261-270.
138. Gabriel da Silva Filho O, Silva Lara T, Malagodi de Almeida A and Cristina da Silva H. Evaluation of the midpalatal suture during rapid palatal expansion in children: a CT study. *J Clinic Orthod* 2005;29:231-238.
139. Braun S, Bottrel JA, Lee K-G, Lunazzi JJ and Legan HL. The biomechanics of rapid maxillary sutural expansion. *Am J Orthod Dentofac Orthop*. 2000;118:257-261.
140. Lagravère M, Major Pa and Flores-Mir C. Dental and skeletal changes following surgically assisted rapid maxillary expansion. *Int J Oral Maxillofac Surg* 2006;35:481-487.
141. Reed N, Ghosh J and Nanda RS. Comparison of treatment outcomes with banded and bonded RPE appliances. *Am J Orthod Dentofac Orthop*. 1999;116:31-40.
142. Chung C-H and Font B. Skeletal and dental changes in the sagittal, vertical, and transverse dimensions after rapid palatal expansion. *Am J Orthod Dentofac Orthop*. 2004;126:569-575.
143. Franchi L and Baccetti T. Transverse maxillary deficiency in Class II and Class III malocclusions: a cephalometric and morphometric study on postero-anterior films. *Orthod Craniof Res*. 2005;8:21-28.
144. Lima AC, Lima AL, Lima Filho RM and Oyen OJ. Spontaneous mandibular arch response after rapid palatal expansion: a long-term study on Class I malocclusion. *Am J Orthod Dentofac Orthop*. 2004;126:576-582.
145. Gianelly AA. Rapid palatal expansion in the absence of crossbites: added value? *Am J Orthod Dentofac Orthop*. 2003;124:362-365.
146. McNamara JA. Early intervention in the transverse dimension: is it worth the effort? *Am J Orthod Dentofac Orthop*. 2002;121:572-574.

147. Byrum AG. Evaluation of anterior-posterior and vertical skeletal change vs. dental change in rapid palatal expansion cases as studied by lateral cephalograms. *Am J Orthod.* 1971;60:419.
148. Dellinger EL. A preliminary study of anterior maxillary displacement. *Am J Orthod.* 1973;63:509-516.
149. Aras A and Sürücü R. Oklüzal ısırma düzlemi taşıyan modifiye haas apareyi ile hızlı üst çene genişletmesi etkilerinin karşılaştırmalı incelenmesi. *Turk Ortod Derg.* 1990;3:14-20.
150. Proffit WR, Fields H, Ackerman J, Bailey L and Tulloch J. *Contemporary orthodontics*, 2000. Mosby Company.
151. Basciftci F and Karaman A. Effects of a modified acrylic bonded rapid maxillary expansion appliance and vertical chin cap on dentofacial structures. *Angle Orthod.* 2002;72:61-71.
152. Starnbach H, Bayne D, Cleall J and Subtelny JD. Facioskeletal and dental changes resulting from rapid maxillary expansion. *Angle Orthod.* 1966;36:152-164.
153. Davidovitch M, Efstathiou S, Sarne O and Vardimon AD. Skeletal and dental response to rapid maxillary expansion with 2-versus 4-band appliances. *Am J Orthod Dentofac Orthop.* 2005;127:483-492.
154. Vardimon AD, Brosh T, Spiegler A, Lieberman M and Pitaru S. Rapid palatal expansion: Part 1. Mineralization pattern of the midpalatal suture in cats. *Am J Orthod Dentofac Orthop.* 1998;113:371-378.
155. Jafari A, Shetty KS and Kumar M. Study of stress distribution and displacement of various craniofacial structures following application of transverse orthopedic forces—a three-dimensional FEM study. *Angle Orthod.* 2003;73:12-20.
156. Asanza S, Cisneros GJ and Nieberg LG. Comparison of Hyrax and bonded expansion appliances. *Angle Orthod.* 1997;67:15-22.
157. Sarver DM and Johnston MW. Skeletal changes in vertical and anterior displacement of the maxilla with bonded rapid palatal expansion appliances. *Am J Orthod Dentofac Orthop.* 1989;95:462-466.
158. White RE. A cephalometric appraisal of changes in the maxillofacial complex resulting from palatal suture expansion utilizing fixed appliance therapy. *Am J Orthod.* 1972;61:527-528.
159. Xiu D. Effect of lateral expansion force on the maxillary structure in cynomolgus monkey. Osaka University of science, 1973.

160. Berlocher WC, Mueller BH and Tinanoff N. The effect of maxillary palatal expansion on the primary dental arch circumference. *Pediatr Dent.* 1980;2:27-30.
161. Akkaya S, Gülsen A, Taner-Sarisoy L and Balos B. Evaluation of the Effects of Maxillary Expansion on the Nasopharyngeal Area. *World J Orthod.* 2002;3.
162. Sari Z, Uysal T, Usumez S and Basciftci FA. Rapid maxillary expansion. Is it better in the mixed or in the permanent dentition? *Angle Orthod.* 2003;73:654-661.
163. Erverdi N, Okar I, Küçükkeles N and Arbak S. A comparison of two different rapid palatalexpansion techniques from the point of root resorption. *Am J Orthod Dentofac Orthop.* 1994;106:47-51.
164. Wendling LK, McNamara Jr JA, Franchi L and Baccetti T. A prospective study of the short-term treatment effects of the acrylic-splint rapid maxillary expander combined with the lower Schwarz appliance. *Angle Orthod.* 2005;75:7-14.
165. Majourau A and Nanda R. Biomechanical basis of vertical dimension control during rapid palatal expansion therapy. *Am J Orthod Dentofac Orthop.* 1994;106:322-328.
166. Cozza P, Giancotti A and Petrosino A. Rapid palatal expansion in mixed dentition using a modified expander: a cephalometric investigation. *Journal of orthodontics.* 2001;28:129-134.
167. Doruk C, Bicakci AA, Basciftci FA, Agar U and Babacan H. A comparison of the effects of rapid maxillary expansion and fan-type rapid maxillary expansion on dentofacial structures. *Angle Orthod.* 2004;74:184-194.
168. Gautam P, Valiathan A and Adhikari R. Stress and displacement patterns in the craniofacial skeleton with rapid maxillary expansion: a finite element method study. *Am J Orthod Dentofac Orthop.* 2007;132:5. e1-5. e11.
169. Garrett BJ, Caruso JM, Rungharassaeng K, Farrage JR, Kim JS and Taylor GD. Skeletal effects to the maxilla after rapid maxillary expansion assessed with cone-beam computed tomography. *Am J Orthod Dentofac Orthop.* 2008;134:8. e1-8. e11.
170. Cross DL and McDonald JP. Effect of rapid maxillary expansion on skeletal, dental, and nasal structures: a postero-anterior cephalometric study. *Eur J Orthod.* 2000;22:519-528.
171. Laptook T. Conductive hearing loss and rapid maxillary expansion: report of a case. *Am J Orthod.* 1981;80:325-331.
172. Ceylan Í, Oktay H and Demirci M. The effect of rapid maxillary expansion on conductive hearing loss. *Angle Orthod.* 1996;66:301-308.

173. Kilic N, Kiki A, Oktay H and Selimoglu E. Effects of rapid maxillary expansion on conductive hearing loss. *Angle Orthod.* 2008;78:409-414.
174. Vardimon AD, Graber T, Voss LR and Verrusio E. Magnetic versus mechanical expansion with different force thresholds and points of force application. *Am J Orthod Dentofac Orthop.* 1987;92:455-466.
175. Melsen B. Palatal growth studied on human autopsy material: a histologic microradiographic study. *Am J Orthod.* 1975;68:42-54.
176. Odenrick L, Lilja E and Lindbäck K. Root surface resorption in two cases of rapid maxillary expansion. *Br J Orthod.* 1982;9:37-40.
177. Vanarsdall R. Periodontal/orthodontic interrelationships. *Orthodontics: current principles and techniques* St Louis/Missouri. 1994
178. Timms D and Moss J. An histological investigation into the effects of rapid maxillary expansion on the teeth and their supporting tissues. *Trans Eur Orthod Soc.* 1970:263-271.
179. Langford S. Root resorption extremes resulting from clinical RME. *Am J Orthod.* 1982;81:371-377.
180. Ciambotti C, Ngan P, Durkee M, Kohli K and Kim H. A comparison of dental and dentoalveolar changes between rapid palatal expansion and nickel-titanium palatal expansion appliances. *Am J Orthod Dentofac Orthop.* 2001;119:11-20.
181. Oliveira NL, Da Silveira AC, Kusnoto B and Viana G. Three-dimensional assessment of morphologic changes of the maxilla: a comparison of 2 kinds of palatal expanders. *Am J Orthod Dentofac Orthop.* 2004;126:354-362.
182. Sander C, Hüffmeier S, Sander FM and Sander FG. Initial results regarding force exertion during rapid maxillary expansion in children. *J Orofac Orthop.* 2006;67:19-26.
183. Vig PS. *Orthodontics: Current principles and techniques*: Thomas M. Graber and Brainerd F. Swain. St. Louis, 1985, The CV Mosby Company. *Am J Orthod.* 1985;87:347-348.
184. Doruk C BH, Bıçakçı A. . Rapid maksiller ekspansiyon sırasında pulpal kan akımı değişiminin laser flowmetry methodu ile ölçülmesi. *Türk Ort Derg.* 2003;14:37-43.
185. Brosh T, Vardimon AD, Ergatudes C, Spiegel A and Lieberman M. Rapid palatal expansion. Part 3: strains developed during active and retention phases. *Am J Orthod Dentofac Orthop.* 1998;114:123-133.

186. Epker BN and Wolford LM. Dentofacial deformities: surgical orthodontic correction. CV Mosby, 1980.
187. Baccetti T, Franchi L, Cameron CG and McNamara Jr JA. Treatment timing for rapid maxillary expansion. *Angle Orthod.* 2001;71:343-350.
188. Melsen B. A histological study of the influence of sutural morphology and skeletal maturation on rapid palatal expansion in children. *Transactions European Orthodontic Society.* 1972:499.
189. Ingervall B and Thilander B. Activity of temporal and masseter muscles in children with a lateral forced bite. *Angle Orthod.* 1975;45:249-258.
190. Mossaz C, Byloff F and Richter M. Unilateral and bilateral corticotomies for correction of maxillary transverse discrepancies. *Eur J Orthod.* 1992;14:110-116.
191. Chang JY, McNamara JA and Herberger TA. A longitudinal study of skeletal side effects induced by rapid maxillary expansion. *Am J Orthod Dentofac Orthop.* 1997;112:330-337.
192. Baccetti T, Franchi L, Cameron CG and McNamara Jr JA. Treatment timing for rapid maxillary expansion. *Angle Orthod.* 2001;71:343-350.
193. Sarnäs K-V, Björk A and Rune B. Long-term effect of rapid maxillary expansion studied in one patient with the aid of metallic implants and roentgen stereometry. *Eur J Orthod.* 1992;14:427-432.
194. Ekström C, Henrikson CO and Jensen R. Mineralization in the midpalatal suture after orthodontic expansion. *Am J Orthod.* 1977;71:449-455.
195. Küçükkeleş N and Ceylanoğlu C. Changes in lip, cheek, and tongue pressures after rapid maxillary expansion using a diaphragm pressure transducer. *Angle Orthod.* 2003;73:662-668.
196. Asanza S, Cisneros GJ and Nieberg LG. Comparison of Hyrax and bonded expansion appliances. *Angle Orthod.* 1997;67:15-22.
197. Akkaya S, Lorenzon S and Üçm T. Comparison of dental arch and arch perimeter changes between bonded rapid and slow maxillary expansion procedures. *Eur J Orthod.* 1998;20:255-261.
198. Howe RP. Palatal expansion using a bonded appliance: report of a case. *Am J Orthod.* 1982;82:464-468.
199. Alpern MC and Yurosko JJ. Rapid palatal expansion in adults: with and without surgery. *Angle Orthod.* 1987;57:245-263.

200. Uysal T, Ramoglu SI, Basciftci FA and Sari Z. Chronologic age and skeletal maturation of the cervical vertebrae and hand-wrist: is there a relationship? *Am J Orthod Dentofac Orthop.* 2006;130:622-628.
201. Gianelly AA. Rapid palatal expansion in the absence of crossbites: added value? *Am J Orthod Dentofac Orthop.* 2003;124:362-365.
202. Halıcıoğlu K and Yavuz İ. Literatür derlemesi: üst çene genişletmesinde apareyler ve felsefeler. *Atatürk Üniversitesi Diş Hekimliği Fakültesi Dergisi.* 2011;32-39.
203. Yavuz İ and Aslan AGDN. Konvansiyonel Ve Fan Tipi Hızlı Üst Çene Genişletmesinin Dentoalveolar Yapılar Üzerindeki Etkilerinin Karşılaştırılması. *Atatürk Üniversitesi Diş Hekimliği Fakültesi Dergisi.* 2006;2006
204. Spolyar JL. The design, fabrication, and use of a full-coverage bonded rapid maxillary expansion appliance. *Am J Orthod.* 1984;86:136-145.
205. Schellino E. REM: la vite ragno secondo Schellino e Modica. *Boll Interm Orthod.* 1996;55:36-39.
206. Bell RA. A review of maxillary expansion in relation to rate of expansion and patient's age. *Am J Orthod.* 1982;81:32-37.
207. Chaconas SJ and Caputo AA. Observation of orthopedic force distribution produced by maxillary orthodontic appliances. *Am J Orthod.* 1982;82:492-501.
208. Baykara C. Banded ve bonded rapid palatal ekspansiyon apareylerinin dentofasiyal sistemdeki etkilerinin karşılaştırılması. Doktora Tezi, HÜ Sağlık Bilimleri Enstitüsü, Ankara, 1999.
209. Ramoglu SI and Sari Z. Maxillary expansion in the mixed dentition: rapid or semi-rapid? *Eur J Orthod.* 2009;32:11-18.
210. Alpern MC and Yurosko J. Rapid palatal expansion in adults: with and without surgery. *Angle Orthod.* 1987;57:245-263.
211. Başçiftçi F and Karaman A. Modifiye Akrilik Bonded Rapid Maksiller Ekspansiyon Âpareyi ile Birlikte Vertikal Çenelik Uygulamasının Dentofasiyal Yapılar Üzerine Etkisi. *Ondokuz Mayıs Diş Hekimliği Fakültesi Dergisi.* 2000;4(2).
212. Çörekçi B. Karışık dişlenme döneminde akrilik genişletme apareyi ile yapılan yelpaze tipi ve geleneksel tip hızlı üst çene genişletmesinin diş-çene ve yüz yapıları üzerine etkilerinin incelenmesi. Selçuk Üniversitesi Sağlık Bilimleri Enstitüsü, 2000.
213. Brandt S and Ricketts R. Interview: Dr. Robert M. Ricketts on growth prediction. *J Clin Orthod.* 2. 1975;9:340-349, 352-362.

214. Darendeliler MA. Early class III treatment with magnetic appliances. *J Clin Orthod.* 1993;27:563-569.
215. Kuroi J and Berglund L. Longitudinal study and cost-benefit analysis of the effect of early treatment of posterior cross-bites in the primary dentition. *Eur J Orthod.* 1992;14:173-179.
216. Zimring JF and Isaacson RJ. Forces produced by rapid maxillary expansion: III. Forces present during retention. *Angle Orthod.* 1965;35:178-186.
217. Bishara SE, Staley RN. Maxillary expansion: clinical implications. *Am J Orthod Dentofac Orthop.* 1987;91:3-14.
218. Memikoglu TUT and İşeri H. Effects of a bonded rapid maxillary expansion appliance during orthodontic treatment. *Angle Orthod.* 1999;69:251-256.
219. Velázquez P, Benito E, Bravo LA. Rapid maxillary expansion. A study of the long-term effects. *Am J Orthod Dentofac Orthop.* 1996;109:361-367.
220. McNamara JA. Maxillary transverse deficiency. *Am J Orthod Dentofac Orthop.* 2000;117:567-570.
221. Berger JL, Pangrazio-Kulbersh V, Thomas BW, Kaczynski R. Photographic analysis of facial changes associated with maxillary expansion. *Am J Orthod Dentofac Orthop.* 1999;116:563-571.
222. Johnson BM, McNamara Jr JA, Bandeen RL and Baccetti T. Changes in soft tissue nasal widths associated with rapid maxillary expansion in prepubertal and postpubertal subjects. *Angle Orthod.* 2010;80:995-1001.
223. Akkaya S, Lorenzon S and Üçem TT. A comparison of sagittal and vertical effects between bonded rapid and slow maxillary expansion procedures. *Eur J Orthod.* 1999;21:175-180.
224. Schauseil M, Ludwig B, Zorkun B, Hellak A, Korbmacher-Steiner H. Density of the midpalatal suture after RME treatment—a retrospective comparative low-dose CT-study. *Head Face Med.* 2014;10:18.
225. Pae E-K. Cephalometry needs innovation, not renovation. *Angle Orthod.* 1997;67:395-396.
226. Durão A, Algerban A, Ferreira A and Jacobs R. Influence of lateral cephalometric radiography in orthodontic diagnosis and treatment planning. *Angle Orthod.* 2015;85:206.

227. Geran RG, McNamara JA, Baccetti T, Franchi L and Shapiro LM. A prospective long-term study on the effects of rapid maxillary expansion in the early mixed dentition. *Am J Orthod Dentofac Orthop.* 2006;129:631-640.
228. Rheude B, Lionel Sadowsky P, Ferriera A and Jacobson A. An evaluation of the use of digital study models in orthodontic diagnosis and treatment planning. *Angle Orthod.* 2005;75:300-304.
229. Shellhart WC, Lange DW, Kluemper GT, Hicks EP and Kaplan AL. Reliability of the Bolton tooth-size analysis when applied to crowded dentitions. *Angle Orthod.* 1995;65:327-334.
230. Zilberman O, Huggare J and Parikakis KA. Evaluation of the validity of tooth size and arch width measurements using conventional and three-dimensional virtual orthodontic models. *Angle Orthod.* 2003;73:301-306.
231. Kuroda T, Motohashi N, Tominaga R and Iwata K. Three-dimensional dental cast analyzing system using laser scanning. *Am J Orthod Dentofac Orthop.* 1996;110:365-369.
232. Wakabayashi K, Sohmura T, Takahashi J, Kojima T, Akao T, Nakamura T, Takashima F and Maruyama T. Development of the computerized dental cast form analyzing system. *Dental Mater J.* 1997;16:180-190,225.
233. Alcañiz M, Montserrat C, Grau V, Chinesta F, Ramón A and Albalat S. An advanced system for the simulation and planning of orthodontic treatment. *Med Image Anal.* 1998;2:61-77.
234. Motohashi N and Kuroda T. A 3D computer-aided design system applied to diagnosis and treatment planning in orthodontics and orthognathic surgery. *Eur J Orthod.* 1999;21:263-274.
235. Krebs A. Expansion of the midpalatal suture, studied by means of metallic implants. *Acanta Odontol Scand.* 1959;17:491-501.
236. Handelman CS, Wang L, BeGole EA and Haas AJ. Nonsurgical rapid maxillary expansion in adults: report on 47 cases using the Haas expander. *Angle Orthod.* 2000;70:129-144.
237. Erverdi N, Sabri A and Küçükkeleş N Cephalometric evaluation of Haas and hyrax rapid maxillary appliances in the treatment of the skeletal maxillary transverse deficiency. *J Marmara Univ.* 1993;1:361-366.

238. Chung C-H, Font B. Skeletal and dental changes in the sagittal, vertical, and transverse dimensions after rapid palatal expansion. *Am J Orthod Dentofac Orthop.* 2004;126:569-575.
239. Gardner GE and Kronman JH. Cranioskeletal displacements caused by rapid palatal expansion in the rhesus monkey. *Am J Orthod.* 1971;59:146-155.
240. Cleall JF. Dentofacial orthopedics. *Am J Orthod.* 1974;66:237-250.
241. Sarnäs K-V, Björk A and Rune B. Long-term effect of rapid maxillary expansion studied in one patient with the aid of metallic implants and roentgen stereometry. *Eur J Orthod.* 1992;14:427-432.
242. Canan S, Şenışık NE. Comparison of the treatment effects of different rapid maxillary expansion devices on the maxilla and the mandible. Part 1: Evaluation of dentoalveolar changes. *Am J Orthod Dentofac Orthop.* 2017;151:1125-1138.
243. İleri Z. Asimetrik üst çene genişletmesinin dentofasiyal yapılarda meydana getirdiği değişimler ve bu değişimlerin kondil pozisyonu üzerindeki etkilerinin değerlendirilmesi. Selçuk Üniversitesi Sağlık Bilimleri Enstitüsü, 2010.
244. Erdiñç AE, Uğur T and Erbay E. A comparison of different treatment techniques for posterior crossbite in the mixed dentition. *Am J Orthod Dentofac Orthop.* 1999;116:287-300.
245. Basciftci F, Mutlu N, Karaman A, Malkoc S and Küçükkolbasi H. Does the timing and method of rapid maxillary expansion have an effect on the changes in nasal dimensions? *Angle Orthod.* 2002;72:118-123.
246. Halıciođlu K. Hafızalı vida ve Hyrax vidası ile yapılan hızlı üst çene genişletmesinin dentofasiyal yapılar üzerine etkilerinin karşılaştırılması. Atatürk Üniversitesi Sağlık Bilimleri Enstitüsü Ortodonti Anabilim Dalı, 2009. Doktora tezi.
247. Çörekçi B and Göyenç YB. Dentofacial changes from fan-type rapid maxillary expansion vs traditional rapid maxillary expansion in early mixed dentition: a prospective clinical trial. *Angle Orthod.* 2013;83:842-850.
248. De Rossi M, Stuanı MBS and Silva LAB. Cephalometric evaluation of vertical and anteroposterior changes associated with the use of bonded rapid maxillary expansion appliance. *Dental Press J Orthod.* 2010;15:62-70.
249. Pinto FMP, Abi-Ramia LBP, Stuanı AS, Stuanı MBS and Artese F. Vertical growth control during maxillary expansion using a bonded Hyrax appliance. *Dental Press J Orthod.* 2012;17:101-107.

250. Bishara SE and Staley RN. Maxillary expansion: clinical implications. *Am J Orthod Dentofacial Orthop.* 1987;91:3-14.
251. Gönüldaş ŞR, Özsoy ÖP, Pamukçu H and Kural F. Comparison of Dentofacial and Periodontal Effects of Rapid and Semi-rapid Maxillary Expansion. 2017
252. Baydaş B, Yavuz İ and Aslan N. Fan-Tipi Hızlı Üst Çene Genişletmesinin Dentoalveolar Yapılar Üzerine Etkilerinin İncelenmesi. *Atatürk Üniv Diş Hek Fak Derg.* 2005;15:1-10.
253. Gönüldaş ŞR, Özsoy ÖP, Pamukçu H and Kural F. Rapid ve Semirapid Maksiller Ekspansiyon Uygulamalarının Dentofasiyal ve Periodontal Etkilerinin Karşılaştırılması. 2017;18(1):0-0.
254. Conroy-Piskai C, Galang-Boquiren MTS, Obrez A, Viana MGC, Oppermann N, Sanchez F, Edgren B and Kusnoto B. Assessment of vertical changes during maxillary expansion using quad helix or bonded rapid maxillary expander. *Angle Orthod.* 2016;86:925-933.
255. Canan S and Şenışık NE. Comparison of the treatment effects of different rapid maxillary expansion devices on the maxilla and the mandible. Part 1: Evaluation of dentoalveolar changes. *Am J Orthod Dentofac Orthop.* 2017;151:1125-1138.
256. McNamara J. Method of cephalometric evaluation. *Am J Orthod, St. Louis,* 1984.
257. Seo Y-J, Chung K-R, Kim S-H and Nelson G. Camouflage treatment of skeletal Class III malocclusion with asymmetry using a bone-borne rapid maxillary expander. *Angle Orthod.* 2014;85:322-334.
258. Arman-Ozcırpıcı A, Yılmaz A and Polat-Ozsoy O. Maxillary expansion via palatal mini implants: a preliminary study. *Turk Orthod Derg.* 2014;27:16-27.
259. Lee SC, Park JH, Bayome M, Kim KB, Araujo EA, Kook YA. Effect of bone-borne rapid maxillary expanders with and without surgical assistance on the craniofacial structures using finite element analysis. *Am J Orthod Dentofac Orthop.* 2014;145:638-648.
260. Lima AC, Lima AL, Lima Filho RM, Oyen OJ. Spontaneous mandibular arch response after rapid palatal expansion: a long-term study on Class I malocclusion. *Am J Orthod Dentofac Orthop.* 2004;126:576-582.
261. Adkins MD, Nanda RS and Currier GF. Arch perimeter changes on rapid palatal expansion. *Am J Orthod Dentofacial Orthop.* 1990;97:194-199.
262. Haas AJ. Andrew J. Haas: Entrevista. 2001;6:1-10.

263. Garib DG, Henriques JFC, Janson G, Freitas MR and Coelho RA. Rapid maxillary expansion—tooth tissue-borne versus tooth-borne expanders: a computed tomography evaluation of dentoskeletal effects. *Angle Orthod.* 2005;75:548-557.
264. Ghafari J, Baumrind S, Efstratiadis S. Misinterpreting growth and treatment outcome from serial cephalographs. *Clin Orthod Res.* 1998;1:102-106.
265. Hajeer M, Millett D, Ayoub A and Siebert JP. Applications of 3D imaging in orthodontics: part II. *J Orthod.* 2004;31:154-162.
266. Lagravère MO, Carey J, Heo G, Toogood RW, Major PW. Transverse, vertical, and anteroposterior changes from bone-anchored maxillary expansion vs traditional rapid maxillary expansion: a randomized clinical trial. *Am J Orthod Dentofac Orthop.* 2010;137:304. e301-304. e312.
267. Koudstaal M, Van der Wal K, Wolvius E and Schulten AJM. The Rotterdam Palatal Distractor: introduction of the new bone-borne device and report of the pilot study. *Int J Oral Maxillofac Surg.* 2006;35:31-35.
268. Memikoğlu U, İşeri H and Uysal M. Three dimensional dentofacial changes with bonded and banded rapid maxillary appliances. *Eur J Orthod.* 1995;16:342.
269. Yılmaz A, Arman-Özçırpıcı A, Erken S and Polat-Özsoy Ö. Comparison of short-term effects of mini-implant-supported maxillary expansion appliance with two conventional expansion protocols. *Eur J Orthod.* 2015;37:556-564.
270. Oliveira NL, Da Silveira AC, Kusnoto B, Viana G. Three-dimensional assessment of morphologic changes of the maxilla: a comparison of 2 kinds of palatal expanders. *Am J Orthod Dentofac Orthop.* 2004;126:354-362.
271. Frost HM. *The Laws of Bone Structure.* Springfield IL. 1964
272. Epker BN, Frost HM. Correlation of bone resorption and formation with the physical behavior of loaded bone. *J Dent Res.* 1965;44:33-41.
273. Sandstrom RA, Klapper L, Papaconstantinou S. Expansion of the lower arch concurrent with rapid maxillary expansion. *Am J Orthod.* 1988;94:296-302.
274. Bartzela T and Jonas I. Long-term stability of unilateral posterior crossbite correction. *Angle Orthod.* 2007;77:237-243.
275. Özsoy F. Semirapid üst çene genişletmesinin dentofasiyal yapılar üzerine olan etkilerinin incelenmesi. Ankara Üniversitesi Sağlık Bilimleri Enstitüsü Ortodonti Anabilim Dalı. Doktora Tezi, Ankara, 2001.
276. Erbay E and Erbay Ş. Düz Tel Tekniği The Straight Wire Appliance. *J Istanbul Univ Fac Dent.* 1991;25:89-100.

277. Adaskevicius R and Svalauskiene V. Measurement of the Depth of Spee's Curve using Digital 3D Dental Models. *Elektronika ir Elektrotechnika*. 2011;109:53-56.
278. Karani J, Idrisi A, Mistry S, Badwaik P, Pai A and Yadav S. Comparative evaluation of the depth of curve of Spee between individuals with normal dentition and individuals with occlusal wear using conventional and digital software analysis techniques: An in vivo study. *J Indian Prosthodont Soc*. 2018;18:61.

EKLER

EK 1.Etik Kurul Kararı


KLİNİK ARAŞTIRMALAR ETİK KURULU KARAR FORMU

ARAŞTIRMANIN AÇIK ADI	"Farklı Tipteki Hızlı Üst Çene Genişletme Apeylerinin İskeletsel ve Dentoalveolar Yapılara Olan Etkilerinin Değerlendirilmesi" 2017-235

ETİK KURUL BİLGİLERİ	ETİK KURULUN ADI	S.B.Ü. ANTALYA EĞİTİM VE ARAŞTIRMA HASTANESİ KLİNİK ARAŞTIRMALAR ETİK KURULU
	AÇIK ADRESİ:	Varlık Mah. Kazım Karabekir Cad. Muratpaşa /ANTALYA
	TELEFON	0242 2494400 - 4217
	FAKS	
	E-POSTA	etik.kurul.07@gmail.com

BAŞVURU BİLGİLERİ	KOORDİNATÖR/SORUMLU ARAŞTIRMACI UNVANI/ADI/SOYADI	Yard.Doç.Dr. Esra BOLAT			
	KOORDİNATÖR/SORUMLU ARAŞTIRMACININ UZMANLIK ALANI	ORTODONTİ			
	KOORDİNATÖR/SORUMLU ARAŞTIRMACININ BULUNDUĞU MERKEZ VARSA İDARİ SORUMLU UNVANI/ADI/SOYADI	Akdeniz Üniversitesi Diş Hekimliği Fakültesi			
	DESTEKLEYİCİ				
	DESTEKLEYİCİNİN YASAL TEMSİLCİSİ				
	ARAŞTIRMANIN FAZİ VE TÜRÜ	FAZ 1	<input type="checkbox"/>		
		FAZ 2	<input type="checkbox"/>		
		FAZ 3	<input type="checkbox"/>		
		FAZ 4	<input type="checkbox"/>		
		Gözlemsel ilaç çalışması	<input type="checkbox"/>		
Tıbbi cihaz klinik araştırması		<input type="checkbox"/>			
İn vitro tıbbi tanı cihazları ile yapılan performans değerlendirme çalışmaları		<input type="checkbox"/>			
İlaç dışı klinik araştırma	<input type="checkbox"/>				
	Diğer ise belirtiniz: Yöntem karşılaştırma çalışması				
ARAŞTIRMAYA KATILAN MERKEZLER	TEK MERKEZ <input checked="" type="checkbox"/>	ÇOK MERKEZLİ <input type="checkbox"/>	ULUSAL <input checked="" type="checkbox"/>	ULUSLARARASI <input type="checkbox"/>	

DEĞERLENDİRİLEN BELGELER	Belge Adı	Tarihi	Versiyon Numarası	Dili		
	ARAŞTIRMA PROTOKOLÜ			Türkçe <input checked="" type="checkbox"/>	İngilizce <input type="checkbox"/>	Diğer <input type="checkbox"/>
	BİLGİLENDİRİLMİŞ GÖNÜLLÜ OLUR FORMU			Türkçe <input checked="" type="checkbox"/>	İngilizce <input type="checkbox"/>	Diğer <input type="checkbox"/>
	OLGU RAPOR FORMU			Türkçe <input type="checkbox"/>	İngilizce <input type="checkbox"/>	Diğer <input type="checkbox"/>
	ARAŞTIRMA BROŞÜRÜ			Türkçe <input type="checkbox"/>	İngilizce <input type="checkbox"/>	Diğer <input type="checkbox"/>
RİLENDİ	Belge Adı			Açıklama		

Etik Kurul Başkanının
Unvanı/Adı/Soyadı: Uzm.Dr.Özlem GİRAY
İmza: 

Not: Etik kurul başkanı, imzasının yer almadığı her sayfaya imza atmalıdır.

KLİNİK ARAŞTIRMALAR ETİK KURULU KARAR FORMU

ARAŞTIRMANIN AÇIK ADI		"Farklı Tipteki Hızlı Üst Çene Genişletme Apeylerinin İskeletsel ve Dentoalveolar Yapılara Olan Etkilerinin Değerlendirilmesi" 2017-235	
SIGORTA		<input type="checkbox"/>	
ARAŞTIRMA BÜTÇESİ		<input checked="" type="checkbox"/>	
BİYOLOJİK MATERYEL TRANSFER FORMU		<input type="checkbox"/>	
ILAN		<input type="checkbox"/>	
YILLIK BİLDİRİM		<input type="checkbox"/>	
SONUÇ RAPORU		<input type="checkbox"/>	
GÜVENLİLİK BİLDİRİMLERİ		<input type="checkbox"/>	
DİĞER:		<input type="checkbox"/>	
KARAR BİLGİLERİ	Karar No: 19/05	Tarih: 14/12/2017	
	Çalışmanın etik ve bilimsel yönden uygun olduğuna oy birliği ile karar verilmiştir.		

KLİNİK ARAŞTIRMALAR ETİK KURULU	
ETİK KURULUN ÇALIŞMA ESASI	İlaç ve Biyolojik Ürünlerin Klinik Araştırmaları Hakkında Yönetmelik, İyi Klinik Uygulamaları Kılavuzu
BAŞKANIN UNVANI / ADI / SOYADI:	Uzm.Dr.Özlem GİRAY

Unvanı/Adı/Soyadı	Uzmanlık Alanı	Kurumu	Cinsiyet		Araştırma ile ilişki		Katılım *		İmza
Uzm.Dr. Özlem GİRAY	Tıbbi Farmakoloji	S.B.Ü. Antalya Eğitim ve Araştırma Hastanesi	E <input type="checkbox"/>	K <input checked="" type="checkbox"/>	E <input type="checkbox"/>	H <input checked="" type="checkbox"/>	E <input checked="" type="checkbox"/>	H <input type="checkbox"/>	
Doç.Dr. Özkan KÖSE	Ortopedi	S.B.Ü. Antalya Eğitim ve Araştırma Hastanesi	E <input checked="" type="checkbox"/>	K <input type="checkbox"/>	E <input type="checkbox"/>	H <input checked="" type="checkbox"/>	E <input checked="" type="checkbox"/>	H <input type="checkbox"/>	
Doç.Dr. Esin YILMAZ	Tıbbi Biyokimya	S.B.Ü. Antalya Eğitim ve Araştırma Hastanesi	E <input type="checkbox"/>	K <input checked="" type="checkbox"/>	E <input type="checkbox"/>	H <input checked="" type="checkbox"/>	E <input checked="" type="checkbox"/>	H <input type="checkbox"/>	
Doç.Dr. Osman Zekai ÖNER	Genel Cerrahi	S.B.Ü. Antalya Eğitim ve Araştırma Hastanesi	E <input checked="" type="checkbox"/>	K <input type="checkbox"/>	E <input type="checkbox"/>	H <input checked="" type="checkbox"/>	E <input checked="" type="checkbox"/>	H <input type="checkbox"/>	
Doç.Dr. Aysel DERBENT UYSAL	Kadın Doğum	S.B.Ü. Antalya Eğitim ve Araştırma Hastanesi	E <input type="checkbox"/>	K <input checked="" type="checkbox"/>	E <input type="checkbox"/>	H <input checked="" type="checkbox"/>	E <input type="checkbox"/>	H <input checked="" type="checkbox"/>	KATILMADI
Uz.Dr.Belkıs KOÇTEKİN	Fizyoloji	S.B.Ü. Antalya Eğitim ve Araştırma Hastanesi	E <input type="checkbox"/>	K <input checked="" type="checkbox"/>	E <input type="checkbox"/>	H <input checked="" type="checkbox"/>	E <input checked="" type="checkbox"/>	H <input type="checkbox"/>	
Sos.Hiz.Uz.Ayten KAYA KILIÇ	Sosyal Hizmetler	S.B.Ü. Antalya Eğitim ve Araştırma Hastanesi	E <input type="checkbox"/>	K <input checked="" type="checkbox"/>	E <input type="checkbox"/>	H <input checked="" type="checkbox"/>	E <input checked="" type="checkbox"/>	H <input type="checkbox"/>	
Uzm.Dr. İshak Abdurrahman IŞIK	Çocuk Gastroenteroloji	S.B.Ü. Antalya Eğitim ve Araştırma Hastanesi	E <input checked="" type="checkbox"/>	K <input type="checkbox"/>	E <input type="checkbox"/>	H <input checked="" type="checkbox"/>	E <input checked="" type="checkbox"/>	H <input type="checkbox"/>	
Uz.Dr.Hülya KARAKILINÇ	Halk Sağlığı	Antalya İl Sağlık Müdürlüğü	E <input type="checkbox"/>	K <input checked="" type="checkbox"/>	E <input type="checkbox"/>	H <input checked="" type="checkbox"/>	E <input checked="" type="checkbox"/>	H <input type="checkbox"/>	
Dr.Ecz. Özlem BATU	Eczacı	Serbest Eczacı	E <input type="checkbox"/>	K <input checked="" type="checkbox"/>	E <input type="checkbox"/>	H <input checked="" type="checkbox"/>	E <input checked="" type="checkbox"/>	H <input type="checkbox"/>	
Av. Mehmet ORAKÇI	Hukuk	Antalya İl Sağlık Müdürlüğü	E <input checked="" type="checkbox"/>	K <input type="checkbox"/>	E <input type="checkbox"/>	H <input checked="" type="checkbox"/>	E <input type="checkbox"/>	H <input checked="" type="checkbox"/>	KATILMADI

* Toplantıda Bulunma

Etik Kurul Başkanının
Unvanı/Adı/Soyadı: Uzm.Dr.Özlem GİRAY
İmza:

Not: Etik kurul başkanı, imzasının yer almadığı her sayfaya imza atmalıdır.

EK 2 : Taahhütname

Bu tez çalışması ile ilgili olan tüm radyografi, fotoğraf, hasta modelleri, görüntüler ve diğer bütün materyallerin ve bu materyallerden elde edilen ham veya analiz edilmiş tüm verilerin tez danışmanının bilgi ve onayı olmaksızın ulusal veya uluslararası hiçbir platformda 3. kişi ve/veya kurumlarla paylaşılmayacağını, yayın ve sunularda kullanılmayacağını; kullanılması halinde telif haklarının ve etik kuralların ihlali sebebiyle yasal sürecin başlatılabileceğini kabul ettiğimi beyan ve taahhüt ederim.

Tarih:

Ad-Soyad:

İmza:

ÖZGEÇMİŞ

Kişisel Bilgiler

Adı	EMEL	Uyruğu	T.C
Soyadı	EKER	Tel No	02422274400-2914
Doğum Tarihi	10/07/1987	E-Posta	emilyekerr@gmail.com

Öğrenim Bilgileri

Mezun Olduğu Kurum	Mezuniyet Yılı	
Lise	ÇORUM ANADOLU LİSESİ	2001-2005
Lisans/Yüksek Lisans	BAŞKENT ÜNİVERSİTESİ DİŞ HEKİMLİĞİ FAKÜLTESİ	2008-2013
Uzmanlık	AKDENİZ ÜNİVERSİTESİ DİŞ HEKİMLİĞİ FAKÜLTESİ ORTODONTİ ABD	2014-2018

İş Deneyimi

Görevi	Kurum	Süre(yıl-yıl)
ARŞ. GÖR.	AKDENİZ ÜNİVERSİTESİ DİŞ HEKİMLİĞİ FAKÜLTESİ ORTODONTİ ABD	2014-2018

Yabancı Dilleri	Sınav-Türü	Puanı
İNGİLİZCE	Elektronik Yabancı Dil Sınavı (e-YDS 2019/2)	55